REVISTA DE CHIRURGIE

APĂRÂND MENSUAL

DIRECTOR:

THOMA IONNESCU

Profesor de clinică chirurgicală şi Anatomie topografică la facultatea din Bucureşti
Chirurg al Spitalului Coltea.
Director al Institutului de anatomie topografică şi chirurgie.

SECRETARI DE REDACŢIE:

E. Juvara şi I. Bălăcescu.

COLABORATORI

DD.	DD.	DD.	DD.
Anderonescu	Cristian	Kiriac	Plassaki
Angelescu	Prof. Drăghiescu	Kugel	Pessa
Anghel	Drăgoşescu	Koslinsky	Poitrea
Barcescu	Dunia	Leonte	Racoviceanu-Piteşti
Prof. Bejan	Frumuşianu	Prof. Manolescu	Prof. Cantiresc u
Botherat	Gerotă	Melun	Serfiotti
Prof. Botlez	Goilav	Nanu	Prof. Seve eanu
Butarescu	Herescu	Nicolini	Staicovici
Carnabel	Hristodoreseu	Petrască	Stefănescu-Sache
Cons ez	Kovitz	Papanicol	Turbure
Cohn			

ANUL AL VII-lea, No. 1. — IANUARIE, 1903

SUMARUL:

LUCRĂRI ORIGINALE

Prof. Dr. Thoma Ionescu. — Rezecţiunea simpaticului sacrat, (urmare) 1

FAPTE ŞI OBSERVAŢIUNI

Dr. N. D. Staicovici. — Două cazuri de regenerare completă a corneei în urma destrucţiunei complecte a acestei membrane, prin procese de supuraţiune consecutivă 29

Dr. A. Pocnaru. — Tratament medical al apendicitei, nu există Apendicita este o boală chirurgicală 29

SOCIETAŢI SAVANTE

Societatea de Chirurgie din Bucureşti, şedinţa de la 6 Noembre 1902 31
şedinţa de la 20 Noembre 1902 36
Societatea de Chirurgie din Paris, Şedinţa de la 29 Octombre—20 Noembre 1902 42
Analize 47

Redacţia şi Administraţia
INSTIT. DE ANATOMIE TOPOGR. ŞI CHIRURGIE
Bul. Inter., Facult. de stiinţi

ABONAMENTUL

Pentru Capitala şi Ţară . . . . 12 lei
„ D-nii Studenţi . . . . 6 „
Uniunea poştală . . . . 15 „

Institutul de arte grafice „LUMINESCU" 6, Bulevardul Elisabeta 6.

DUCUEDO STOMACALE CĂILE URINARE
Cea mai bună apă de regim
DUCUEDO PURGATIV ANTISEPTICĂ
Un pahar de Bordeaux

CHINOFORME DUMOUTHIERS
Préparé spécialement pour l'*Anesthésie*, sa conservation dans le vide et en tubes jaunes scellés le met à l'abri de toute altération.

LABORATORUL DE CHIMIE BIOLOGICA

Dr. BUGEAC

22. STRADA CÂMPINEANU 22.

Analise de Urini şi lichide patologice Analise de ape şi vinuri.

Pentru urinele ce se trimet prin poştă e de ajuns 500 grame luate din cantitatea totală din 24 ore indicându-se acea cantitate.

MAGASIN ŞI ATELIER

PENTRU

INSTRUMENTE CHIRURGICALE

APARATE ORTOPEDICE, BANDAGE ETC.

CAROL BÜNGER

Calea Victoriei 72 — Bucureşti.

OPTIC-MECANIC-GALVANOPLASTIC.

QUATRE SIECLES — Jusqu'en 1830 PROPRIÉTÉ de l'ÉTAT

1584 Ordonnance Royale

C'est le remède le plus puissant contre l'INAPPÉTENCE les DYSPEPSIES et les GASTRALGIES

1670 Lettre Patente

ST. LEGER

Décret d'Intérêt public 1860

C'est la Véritable Eau de régime des FAIBLES et des CONVALESCENTS

Décret de Périmètre 1890

DE — ÉTABLt THERMAL à POUGUES (Nièvre) — SUCCÈS

CHIMISTUL

Dr. P. RĂDULESCU

Strada 11 Iunie, 60 bis

BUCUREŞTI

Furnisează toate articolele necesare Institutelor, Laboratoarelor şi Museelor sciinţifice, în special substanţe microchimice absolut pure.

Efectuează analise de orĭ-ce natură.

M. ECONOMU & Co.

No. 4, Strada Şelarĭ — Bucureştĭ.

Mare Deposit de: Drogue, Producte chimice, Preparate farmaceutice, (Specialităţĭ franceze), Objecte de pansament, Utensile şi accesorii pentru farmacii şi laboratóre de chimie

Articole de fotografie.

LUCRARI ORIGINALE

Rezecţiunea simpaticului sacrat

de
Prof. THOMA IONESCU
(Urmare [1])

Obs. V. — Neurastenie. Nevralgie genito-urinară. Rezecţia bilaterală a simpaticului sacrat. Ameliorare.

Mofti S., de 40 ani, plugar, intră în serviciŭ la 18 Dec. 1901. Nimic de notat din partea antecedentelor ereditare.

Nu ştie să fi fost bolnav în mica copilărie. In câte-va rânduri a zăcut de febră palustră, cu caracter benign. La 15 ani, căzând dintr'un pom, şi-a cauzat o contuziune gravă în regiunea dorso-lombară, cea ce l'a silit să stea în pat câte-va săptămâni; nu putea să umble, nicĭ să facă cea maĭ mică mişcare. S'a restabilit complect după 3 lunĭ.

Acum 4 anĭ capătă o uretrită blenoragică, care se vindecă după un tratament de 2 săptămânĭ. La 6 lunĭ în urmă îĭ apare din nou o scurgere pe canalul uretreĭ, însoţită de usturime şi senzaţie de arsură; în acelaş timp a început să simte nişte înţepăturĭ în regiunea prevezicală, cu iradiaţiĭ în abdomen, scrot şi în ambele coapse. De astă dată cu toate încercările terapeutice n'a putut opri scurgerea uretrală, nicĭ durerile.

Starea generală a bolnavuluĭ, la intrarea în serviciŭ, e bună, ţesuturile normal desvoltate, nu prezintă nimic de remarcat din partea organelor toracice şi abdominale, senzibilitatea cutanată e normală, reflexele de asemenea. Pupila dreaptă ceva maĭ mare ca cea stângă, de alt-fel amândouă reacţionează bine atât la lumină cât şi la acomodaţie.

---

1) „Revista de Chirurgie", 1902, pag. 289, 337.

Scanned with OKEN Scanner

Meatul urinar lasă să secreteze puţin lichid opalin. Nimic de remarcat alta din partea organelor genito-urinare, ca leziuni materiale; rinichiĭ normalĭ la palpaţie, nedureroşĭ; uretra liberă în tot parcursul eĭ, explorarea eĭ nedureroasă; testiculiĭ normalĭ, vezica urinară de asemenea, nimic la prostată.

Perzistă în a acuza senzaţie de arsură şi de înţepăturĭ pe canalul uretreĭ şi în regiunea pre-vezicală, cu iradiaţiunĭ în abdomen şi coapse.

In serviciŭ uretrita se vindecă cu injecţiunĭ de protargol, fără ca fenomenele subjective să dispară saŭ să fie influenţate şi după o observaţiune îndelungată se decidă o intervenţiune maĭ serioasă.

Operaţia. — 21 Martie. Laparotomia mediană sub-ombilicală. Incizie pararectală a peritoneuluĭ, decolarea rectuluĭ şi extirparea bilaterală a simpaticuluĭ sacrat, ganglionii şi cordonul intermediar. Uşoară emoragie venoasă care se opreşte prin simpla tamponare. Sutura peritoneuluĭ posterior cu catgut. Abdomenul se închide cu fire temporare de argint.

22 Martie. Acuză dureriĭ abdominale şi toracice. Injecţie cu morfină. Sondă uretrală, neputând urina singur.

23 Martie. Se slăbeşte puţin pansamentul, durerile abdominale încetează. Urinează spontaneŭ.

24 Martie. Crampe intestinale, dureriĭ toracice de partea stângă.

26 Martie. Nu maĭ acuză niciĭ o durere.

La 29 Martié se scot firele de setolină şi după 3 zile şi cele de argint; reunire per primam.

Fenomenele subiective mult diminuate, ca intensitate. Maĭ ales durerile prevezicale, aproape dispărute şi fără iradiaţiunĭ — maĭ acuză încă, din când în când, senzaţia de înţepăturĭ pe uretră — niciĭ o scurgere.

Congediat la 8 Aprilie ameliorat.

Obs. VI. — Sciatică dreaptă. — Rezecţia simpaticuluĭ sacrat şi elongarea nervuluĭ sciatic. — Ameliorare.

Nae S. de 38 anĭ, din Focşanĭ, intră în spital la 18 Iunie 1902.

Din antecedente ereditare şi colaterale nimic important de notat.

N'a suferit de niciĭ o boală infecţioasă. La 20 anĭ blenoragie şi orchită dublă. La 22 anĭ un şancru cu adenită dublă inguinală, supurată şi operată. Căsătorit la 25 anĭ, are 3 copiĭ sănătoşĭ. Din când în când dureriĭ de cap. Obicinueşte alcoolul, are vise urâte. Nu fumează.

Acu 4 anĭ, fără cauză aparentă, căpătă dureriĭ în lombe, maĭ ales de partea dreaptă; nu putea să'şĭ mişte mijlocul. Nu poate preciza dacă durerile lombare iradiaŭ; afirmă însă că eraŭ continue, se exacerbaŭ prin mişcărĭ. Aceste dureriĭ lombare aŭ durat până acum

5 luni, când aŭ fost înlocuite prin dureri localizate în regiunea fesieră dreaptă, dureri mai accentuate când pacientul ședea pe dreapta, când flexa mai tare coapsa pe basin. După o durată scurtă a fost apucat de dureri intense în treimea inferioară a gambei drepte și anume pe fața ei externă, care deveneaŭ insuportabile când bolnavul încerca să stea în picioare saŭ să meargă. Cu timpul durerile fesiere s'au intins în jos, confluând cu cele ale gambei. In această fază, pacientul a observat pe fața externă a gambei drepte niște dungi vinete, ce deveneaŭ mai colorate în picioare și mici tumefacțiuni pe molet, care dispăreaŭ în decubit dorsal.

Durerile aŭ devenit din ce în ce mari; bolnavul nu putea să stea în picioare, se deplasa foarte greŭ, pe scaun trebuea să șează numai pe regiunea fesieră stângă, în pat se culca numai pe această parte. Pe fața anterioară a coapsei, în regiunea plantară, în flancul și testiculul drept n'a avut nici odată dureri; de asemenea nimic de partea stângă. Nici o turburare în micțiune. Une-ori constipat.

In pat poziția cea mai convenabilă e următoarea: decubit lateral stâng, coapsa dreaptă ușor flexată pe basin, gamba corespunzătoare ușor flexată pe coapsă. Exagerând, activ saŭ pasiv, flexiunea coapsei pe basin și încercând extensiunea gambei pe coapsă, bolnavul acuză dureri din ce în ce mai vii, cu cât exagerăm aceste mișcări, la nivelul scobiturii mari sciatice, între trochanterul mare și ischion și la nivelul moletuluĭ. Ori-cum s'ar exagera mișcările, în poziția culcată, bolnavul nu acuză nici-odată dureri pe fața posterioară a coapsei.

Pe scaun pacientul șade pe fesa stângă, și dacă se încearcă să se așeze și pe cea dreaptă, are dureri intense, nu atât în regiunea fesieră, cât la nivelul treimei inferioare a gambei și dacă în această poziție, facem extensiunea gambei pe coapsă, reușim a deplasa durerile din treimea inferioară a gambei, către molet și către golul popliteu. Când bolnavul stă în picioare, notăm o scolioză dreaptă și flexiune ușoară a coapsei pe basin și a gambei pe coapsă. Complecta poziție verticală a membruluĭ inferior drept provoacă dureri în regiunea fesieră, dar mai cu seamă dureri atroce în treimea inferioară a gambei pe fața externă. Tot în această poziție, dacă exagerăm la maximum flexiunea coapsei pe basin și a gambei pe coapsă nu provocăm bolnavuluĭ dureri. Dacă flexăm coapsa și punem gamba în extensiune, așa că membrul devine perpendicular la corp, bolnavul acuză dureri mari în gambă. In mers scolioza se exagerează, bolnavul schioapătă.

Mișcările în genunchiŭ și la gâtul piciorului se fac în libertate, cele ale șoldului sunt dificile. Pe fața externă a gambei se observă niște cordoane vinete, iar pe fața ei posterioară mici tumefacțiuni moi, depresibile, reductibile prin decubit dorsal. In aceiaș regiune

mai există oare-care cicatrice pigmentate, urmele unor ulcerațiuni vindecate.

Starea generală e bună. Pupilele reacționează la distanță și la lumină, reflexul faringian și cremasterian abolite, asemenea și cel plantar. Reflexul patelar conservat de ambele părți. Nimic din partea organelor toracice și abdominale.

Operația. — 26 Iunie. Laparatomie mediană subombilicală, secțiunea peritoneului posterior la nivelul vaselor iliace din dreapta, decolarea rectului, care e împins la stânga și încredințat unui depărtător. Rezecția bilaterală a simpaticului sacrat. Ușoară emoragie venoasă care se oprește prin tamponare. Sutura peritoneului posterior. Inchiderea abdomenului cu fire temporare de argint.

27 Iunie. — Durerile din regiunea fesieră dispărute, bolnavul poate păstra decubitul dorsal, poate întinde piciorul drept.

28 Iunie. — Ușoare dureri la nivelul suturei abdominale. Durerile din membrul inferior dispărute.

1 Iulie. — Aceiași stare bună.

3 Iulie. — Bolnavul poate șede pe partea dreaptă.

Ori-ce mișcare a membrului inferior se face cu înlesnire și fără dureri. Semnul lui Lasegue dispărut. Starea generală foarte bună.

4 Iulie. — Se suprimă firele de setolină.

7 Iulie. — Se suprimă firele de argint; reurire per-primam. Bolnavul acuză din nou dureri în regiunea fesieră și la gambă, mișcările membrului inferior drept devin din nou dificile și dureroase. Starea aceasta continuând se face la 23 Iulie elongarea nervului sciatic la 25 kilogramometri și greblarea lui. In urma acestei a două intervenții, se observă o ameliorare în fenomenele dureroase, totuși perzistă 2 puncte dureroase spontanee, unul la nivelul apofizei stiloide a peroneului și altul la gambă. Se congediază la 13 August 1902.

Indicațiunile intervențiunilor asupra simpaticului sacrat

Aceste intervențiuni s'au practicat până acum și se pot practica în nevralgiile pelviene și sindromele dureroase ale pelvisului de o parte, iar de altă parte în nevralgiile, turburările trofice și vaso-motorii ale membrului inferior.

I. *Nevralgia pelviană și sindromele dureroase ale pelvisului*

Sub numele de nevralgie pelviană se înțelege o serie de desordine subiective, atingând mai ales organele genitale interne, uter și ovare, asemenea câte odată și în același timp organele genitale externe, unde determină iperestesie vulvară și vaginism, fără ca o lesiune constantă să poată fi găsită. Tușeul vaginal când e posibil provoacă la contactul colului și a fundurilor de sac o sensațiune du-

reroasă extremă. O dată cu durerile se observă turburări funcționale ca dismenoree, menoragie saŭ amenoree.

Aceste desordine sunt de obiceiŭ propriĭ nuliparelor carĭ se resimt în starea lor generală, putênd deveni nevropate saŭ neurastenice.

Turburările sensitive și funcționale ale aparatuluĭ genital feminin, trebuesc atașate la o alterațiune a simpaticuluĭ sacrat și nu trebuesc confundate cu lesiunĭ ale uteruluĭ, ovarelor, trompelor, vaginuluĭ saŭ ale vulveĭ, nicĭ să fie subordonate saŭ raportate lor. Este de observațiune curentă că o femee poate presinta fenomene dureroase maĭ mult saŭ maĭ puțin întinse în sfera sa genitală, fără ca examenul cel maĭ minuțios să poată descoperi vr'o lesiune care să joace rolul de causă. Dacă un număr de autorĭ, printre care și *Lawson Tait*, aŭ negat existența protopatică a nevralgieĭ pelviene, ginecologiștiĭ actualĭ aŭ revenit cu totul asupra acesteĭ opiniunĭ exagerate și în tratatele recente consacră acesteĭ afecțiunĭ un capitol destul de detaliat.

Autoriĭ germanĭ *Eulenburg*, *Romberg*, *Guttman* aŭ admis în nevralgia pelviană aproape în mod exclusiv participarea simpaticuluĭ și chiar aŭ descris a priori poate, o iperestesie a plexuluĭ ipogastric. Dacă în teorie eĭ subordonaŭ durerile pelviene uneĭ stărĭ necunoscute a mareluĭ simpatic, care ar fi fost suficient de a fi modificat pentru a le face să dispară, terapeutica lor nu era dirijată în acest sens, după cum a încercat *Jaboulay* și am realizat eŭ.

Neftel a întrebuințat galvanisațiunea centruluĭ genito-spinal și a plexurĭlor simpatice, aplicând la nivelul umflăturеĭ lombare anodu și deasupra simfiseĭ polul catod, în seria de nevralgiĭ: ipogastrică uterină, spermatică, ano-rectală, vesicală și dismenoree.

Faptul că simpaticul sacrat e în acelașĭ timp și sensitiv și motor, presidând la iperestesia și la contracțiunea organelor pelviene, este neîndoios și observațiunile îl confirmă. S'aŭ vĕḑut femeĭ cu coloana vertebrală fracturată carĭ aŭ continuat groseța și aŭ născut bine cum și animale cu măduva secționată carĭ aŭ fecundat și apoĭ aŭ născut [1]).

Din capitolul consacrat anatomieĭ simpaticuluĭ sacrat, am vĕḑut că inervațiunea viscerală pelviană e aproape exclusiv sub dependința acestuĭ sistem, singurul de acuzat în sindromele dureroase ale basinuluĭ și asupra căruia trebue îndreptată intervențiunea noastră.

Cum însă în inervațiunea basinuluĭ se maĭ găsesc fibre de origină abdominală, provenind din plexul solear prin intermediul plexuluĭ arterеĭ utero-ovariene, și din plexul lombo-aortic prin filetele mezentericeĭ inferioare, urmează că nevralgia pelviană poate imbrăca diferite modalităț clinice, după cum sediul procesuluĭ patologic e în unul

---

1) *Jaboulay*. — Lyon Medical 1899 pag. 103.

saŭ altul din plexurile ganglionare ale basinuluĭ şi observaţiunile confirmă această diferenţă. De aci deducţiunea că în cazurile de nevralgiĭ anexiale, cu iradiaţiunĭ abdominale, e necesar a asocia rezecţieĭ simpaticuluĭ sacrat, operaţiunea mea, rezecţia plexuluĭ utero-ovarian, operaţiunea luĭ *Ruggi*.

Studiul nostru fiind dominat de ideia de a da la lumină o formulă de terapeutică chirurgicală, nu putem intra în lungĭ desvoltărĭ teoretice nicĭ simtomatice asupra nevralgieĭ pelviene. Din punctul nostru de vedere aceasta are un cadru foarte larg, coprinzând toate sindromele dureroase ale bazinuluĭ, *nevralgiile pelviene*, carĭ de şi diferă din punctul de vedere clinic, totuşĭ se pot considera după *Erb*, ca maladiĭ surorĭ din punctul de vedere al patogenieĭ şi decĭ justiciabile de acelaşĭ tratament.

După aceste consideraţiunĭ, putem admite formula luĭ *Richelot*, după care prin nevralgie pelviană se înţelege întregul de fenomene dureroase grave, rebele şi permanente, avênd pentru sediŭ organele basinuluĭ, fără să corespundă la lesiunĭ definite şi însoţindu-se câte odată de o stare nevropatică accentuată.

Vom examina câte-va forme clinice maĭ frecvente carĭ se presintă de ordinar adică: coccigodinia, vaginismul, histeralgia şi nevralgiile anexiale. Considerând efectele obţinute prin rezecţia simpaticuluĭ sacrat şi chiar prin o operaţiune incomplectă ca deslipirea rectuluĭ (*Jaboulay*) în aceste nevralgiĭ şi în sciatică, e logic a admite că această metodă, care aduce după sine modificaţiunĭ funcţionale profunde în sistemul nervos pelvien, să fie încercată şi în tratamentul durerilor secundare cu sediul în basin.

Trebue să admitem că supresiunea conexiunilor centrale ale plexuluĭ ipogastric în urma intervenţiuneĭ, trebue necesar să contribue la resultatul căutat.

Coccigodinia. Afecţiune a căreĭ patogenie nefiind încă elucidată, era pusă pe contul unor alteraţiunĭ organice a coccisuluĭ, a ligamentelor saŭ a periostuluĭ. Cercetările anatomo-patologice n'aŭ găsit însă nicĭ o alteraţiune în os saŭ în părţile moĭ, care să joace rolul de cauză capabilă de a justifica durerile viĭ ce acuză bolnaviĭ. Aceasta a făcut să se caute sediul boaleĭ în altă parte şi clinicienĭ aŭ admis în unanimitate că afecţiunea aceasta nu era de cât o nevralgie a plexuluĭ coccigien.

Coccigodinia descrisă de *Krukenberg*, *Nott*, *Erischen*, *Scanzoni*, este o afecţiune care consistă esenţial în o sensaţiune dureroasă în regiunea coccigiană cu iradiaţiunĭ frecvente în perineu, regiunea vesicală şi chiar în coapsă.

Durerea poate să fie destul de vie, pentru a împedica mersul şederea şi chiar defecaţiunea; ea se exasperéză prin sguduiturile uşoare ca cele de tusă, strănut şi presiune pe coccis.

Printre tratamentele medicale carĭ aŭ fost întrebuinţate cu

oare-care succes, putem cita faradisațiunea, care lui *Seeligmüller* i-a dat resultat într'un caz de coccigodinie, care data de 12 ani. *Nott* (1832) făcu prima intervențiune chirurgicală extirpând coccisul. *Scanzoni* practică aceiași operațiune, iar *Simpson* pretinde că secționând mușchii și ligamentele cari se inseraŭ la os, a obținut resultate mai bune ca prin ablațiuuea coccisului.

Coccigodinia nefiind deci de cât o formă particulară de nevralgie pelviană, localisată în fibrele emanate din plexul coccigien, credem că e logic a întrebuința, de și obaservațiuni lipsesc, resecția simpaticului sacrat, justificată de patogenia admisă acestei afecțiuni și de benignitatea ei.

Vaginismul este caracterisat prin dureri vii lancinante, cu sensație de arsură, cari iradiază în toate direcțiunile, către colul uterin, vesică, sacru, etc. și apar la intervale variabile.

Durerile se exagerează prin contactul cel mai ușor. Introducerea unei canule, tactul vaginul, coitul sunt imposibile, de unde consecințele grave ca sterilitatea, ipochondria, etc.

Odată cu aceste turburări, *Visca, Scanzoni, Raciborsky* aŭ remarcat frecvența dismenoreei la aceste bolnave, fapt care pledează pentru origina simpatică a acestei afecțiuni.

Tratamentele chirurgicale întrebuințate pentru remedierea acestei afecțiuni sunt numeróse și se divid în operațiuni sângerânde și nesângerânde. In clasa acestor din urmă putem cita: cauterisațiile vulvei *(Demarquay St. Vel)*, ale vaginului și colului *(Lisfranc. Jobert)*, dilatațiunea vaginală gradată saŭ bruscă *(Sims)* prin diferite metoade.

Dilatațiunen anală și vaginală propusă de *Visca* [1]) n'a dat nici un resultat.

Dilatațiunea anusului și a rectului cu care profesorul *Poncet* [2]) pretinde că a obținut succese în casuri de nevralgii pelviene, pare a fi mai preferabilă precedentelor, putând realisa, o distensiune a plexului ipogastric și consecutiv o modificare în inervațiunea pelviană.

Printre operațiunile sângerânde întrebuințate avem:

Incisia mucoasei vaginale *(Poullet)*, sacrificația (*Michon*) excisiunea micelor buze (*Sims*), secțiunea sfincterului vaginal, excisiunea cuneïformă a constrictorului vaginului *(Sims)*, incisia sfincterului vulvar și dilatarea lui (*Auvard*). Secțiunea sfincterului anal (*Dolbeau, Jobert, Tarnièr*), secțiunea filetelor nervoase peri-vulvare (*Trelat*), secțiuuea nervului rușinos intern (*Burns, Sipson)*, debridarea și eversiunea mucoasei vaginale propusă de *Pozzi* în 1894, și mai în urmă s'a propus pentru casuri rebele intervențiuni mai grave ca castrațiunea (*Hegar, Kaltenbach*).

Nevralgia uterină, hysteralgia, a fost descrisă de autorii ger-

---

1) Thése. Paris 1870.

2) Semaine medicale 1899 p. 64.

mani și sub numele de reumatism al uteruluĭ, de uter iritabil (*Gooch*), Ea poate exista independent de orĭ-ce lesiune a uteruluĭ, și dacă să găsesc chiar mici leziunĭ ale uteruluĭ, trebue să presupunem că există din partea sistemuluĭ nervos o iperexcitabililitate patologică și chiar nevrite ale acestuĭ sistem.

Durerile sunt variabile în intensitate și aŭ de focar unu saŭ maĭ multe puncte ale coluluĭ saŭ ale corpuluĭ uterin cu iradiaţiunĭ la vulvă, vagin, rect, beșică, pereţiĭ abdomino-pelvienĭ și membrele inferióre, așa că unĭĭ autorĭ aŭ descris nevralgia utero-lombară. Maximul durerilor este de ordinar la stânga, totuși nevralgia e bilaterală (*Valleix*). O dată cu aceasta se observă congestiunĭ uterine, metroragiĭ, leucoree. dismenoree, regulĭ abundente și apropiete, nevralgiĭ anexiale și vaginism. Acest complex de fenomene ne pune pe cale de a căuta sediul afecţiuneĭ, care de sigur trebue să fie localisat în sistemul nervos care presidă la sensibilitatea și secreţiunea organuluĭ, iar nu în propriul săŭ ţesut.

Pentru *Jaboulay* un uter care n'are flux menstrual, saŭ a căruĭ flux menstrual este prea abundent săŭ prea dureros, nu e tot-d'auna un uter bolnav, dar un uter care funcţionează răŭ. Agenţiĭ carĭ presidă la funcţionarea luĭ sunt cauza și loĭ trebue să ne adresăm. Sistemul nervos care presidă la fenomene menstruale și comandă sfera genitală, este sistemul vieţeĭ vegetative, iar nu cel mielinic. *Simpson* comite o greșeală propunând contra vaginismuluĭ secţiunea nervuluĭ rușinos intern, care e un nerv cu fibre albe; ca și aceĭ carĭ pentru nevralgia uterină n'aŭ altă terapeutică de cât castraţiunea totală saŭ tubo-ovariană, saŭ isterectomia vaginală, operaţiunĭ destul de grave. Aci ca și în gușa exoftalmică a interveni pe un organ persupus bolnav și a nu căuta maĭ departe adevărata cauză a maladieĭ, e o cale terapeutică falșă care trebue părăsită.

Isteralgia e dese orĭ legată la vaginism și la nevralgiĭ anexiale, cea ce arată că inervaţiunea basinuluĭ e interesată în întregime.

Nu rare orĭ isteralgia e însoţită de o stare generală gravă ca neurastenie, care trebue să'o avem tot-d'auna prezent spirituluĭ pentru a nu comite erorĭ. Așa constatând la o femee turburărĭ nervoase secundare, e o greșală a conchide că durerile ascunse de dânsa în sfera genitală, de și fără lesiunĭ apreciabile, sunt de natură isterică,

Nevralgiile anexiale pot exista indepentente saŭ ca complicaţiune a uneĭ nevralgiĭ pelviene, la care s'a adăogat sub forma de iradiaţiunĭ dureroase.

Inervaţiunea anexelor după cum am arătat, depinde pe de o parte de aceia a basinuluĭ, iar pe de altă parte primește incitaţiunĭ nervoase, prin filetele plexuluĭ arterеĭ utero-ovariene depinzând de plexurile abdominale; de aceia și existenţa a două modalităţĭ de nevralgie anexială.

Intr'un prim tip, cel maĭ frecvent, durerile sunt de mare in-

Scanned with OKEN Scanner

tensitate, cu iradiațiuni în toate părțile, ocupând toată sfera genitală și pe care *Richelot* la numit *marea nevralgie pelviană.*

Foarte rar putem găsi o nevralgie ovariană, o ophoralgie simplă pentru a o putea descrie ca autonomă. *Ruggi* crede că mai în tot-d'auna, în aceste nevralgii se poate găsi o leziune datorită unei maladii saŭ operațiuni anterioare asupra anexelor. El încrimineeză fascicolul nervos simpatic depedent de plexurile renal și aortic, cari prin intermediul arterei utero-ovariene și a venelor pampiniforme se distribue la trompă, ovar și partea superioară a uterului. Acest fascicol coprinde pe lângă fibre trofice și de motricitate involuntară și fibre sensitive.

Plecând de la ideia că acest plex utero-ovarien este iritat, fie din cauza unei leziuni, fie în urma operațiunilor pe anexe, *Ruggi* a propus ca tratament al acestor nevralgii, rezecțiunea lui.

Prin aceasta s'aŭ suprimat căile de transmisiune dureroasă la centrii sensoriali.

Aceasta e operaținea lui *Ruggi,* pe care el a întrebuințat'o cu succes în mai multe cazuri.

Formele rebele de nevralgii pelviene, din nenorocirea atât de frecvente, neputând fi modificate nici prin micele operațiuni ginecologice, aŭ fost tratate de *Kirmisson, Bousquet, Reclus,* prin castrațiune, intervențiune destul de gravă.

In urma acesteia s'a obținut o stare de acalmie de duratăpasageră și variabilă. *Richelot* pretinde a fi obținut un rezultat definitiv prin castrație la o isterică.

Pentru *Quènu* ori-ce nevralgie pelviană fiind de natură isterică nu admite intervențiunea.

Dacă în unele cazuri s'a obținut consecutiv isterectcmiei ameliorațiuni notabile, aceasta se explică nu prin ridicarea organului bănuit bolnav ci prin secțiunea inevitabilă a plexurilor simpatice periferice» (*Jaboulay*).

Ori, admițând aceasta, punem la adăpost de o intervenție gravă bolnavele noastre și ne limităm la o operațiune mai simplă, ca rezecția simpaticului sacrat (*Ionescu*) saŭ a plexului utero-ovarien (*Ruggi*) care are marele avantaj de a păstra aparatul genital femeesc.

Durerile secundare din sfera de inervațiune a simpaticului sacrat Există afecțiuni cari secundar sunt însoțite de dureri mari în zona pelviană, și care pot trage mari avantagii din o intervențiune care să suprime saŭ să paraliseze acțiunea simpaticului. Printre acestea trebue a cita în primul loc tabesul, cu crisele ataxice care aŭ sediul în basin. Constatările lui *Roux*[1]) că în tabes se găsesc lesiuni ale

1) *Roux.* Thèse. Paris 1900. Lesions du grand sympathique dans le tabes.

simpaticului, par a indica intervenţiunea asupra acestuĭ sistem ca tratament simtomatic.

O altă clasă de bolnavĭ carĭ pot beneficia de avantagiile intervenţiuneĭ asupra simpaticuluĭ, sunt femeile carĭ sufer de cancere uterine prea întinse şi inoperabile, la carĭ intervenţiunea de şi nu e de cât paliativă, are marele avantagiŭ de a scădea suferinţele bolnaveĭ.

In cancerile prostateĭ, ale beşiceĭ când sunt prea întinse şi însoţite de durerĭ, în cistitele chronice şi dureroase, operaţiunea noastră pare indicată ca tratament simtomatic.

Contra acestor durerĭ rebele şi intolerabile, în Franţa chirurgiĭ aŭ propus ca tratament, dilataţia ano-rectală.

Poncet [1]) se arată mulţumit de resultatele obţinute prin dilatarea ano-rectală în durerile secundare cancerilor prostateĭ şi ale uteruluĭ; *Dolbeau*, *Molliere* în 1884, au obţinut asemenea resultate în multe afecţiunĭ, ca cistalgie cu spasm uretral, prin această operaţiune.

Jaboulay trată asemenea cu bun resultat o cistită dureroasă.

Dacă ne amintim că plexul ipogastric formează în jurul rectuluĭ un adevărat inel nervos, resultatele fericite relatate maĭ sus devin explicabile, căcĭ acest plex care are sub dependenţa sa vesica, prostata, vaginul, uterul, toate aceste organe trebuesc să fie impresionate de aceiaşĭ operaţiune. Aceasta e, credem, raţiunea vindecărilor obţinute în vaginism, nevralgiele pelviene şi durerile secundare consecutive cancerilor uterine. Contra acestor suferinţe s'aŭ propus şi operaţiunĭ maĭ grave. *Faure* [2]) făcu untr'un caz rezecţiunea rădăcinelor posterioare ale nervilor coadeĭ de cal cu un bun resultat, fecând să înceteze durerile în mod complect.

II. *Nevralgiile, turburările trofice şi Vasomotoriĭ ale membruluĭ inferior.*

Nevralgiile şi durerile nevralgiforme. Cea maĭ frecventă şi mai rebelă e fără îndoeală nevralgia sciatică, contra căreia terapeutică medicală a rămas infructuoasă, iar cea chirurgicală cu metoadele de tratament de până acum, nu poate socoti multe succese.

Observaţiunĭ numeroase confirmă raportul intim dintre turburările patologice ale membruluĭ inferior şi acelea ale basinuluĭ. Constatarea conexiunilor strânse dintre sistemul simpatic de inervaţiune al pelvisuluĭ. şi acela al membruluĭ inferior, în special cu sciaticul, a dat ideia luĭ *Jaboulay* de a aplica în turburărlle de acest ordin ale membruluĭ inferior, un tratament maĭ apropiat de şi incomplect— deslipirea rectuluĭ de pe faţa anterioară a sacruluĭ, cu care a obţinut resultate satisfăcătoare.

Lucrul se explică, căcĭ în adevăr analisând mulţimea de fapte

---

1) *Poncet.* — Semaine médicale 1899, pg. 64.
2) Gazette hebdomadaire de médecine et chirurgie, D-bre 1897.

și observațiuni existente relativ la turburările nervoase ale membruluĭ inferior, găsim adese-orĭ coincidențe de fapte carĭ de și par bizare au totuși explicațiunea lor sciințifică.

Ginecologiștilor nu rare-orĭ le e dat a observa nevralgiĭ ale membruluĭ inferior, carĭ recunosc ca causă o afecțiune a organelor pelviene, uter, anexe, rect. 1)

Cazul luĭ *Lisfranc*, în care ablațiunea unuĭ polip a fost suficientă ca să facă să dispară o nevralgie sciatică, este remarcabil în această privință; asemenea casul luĭ *Munde* 2) în care presiunea pe o cicatrice a coluluĭ provoca o crisă sciatică.

Față cu aceste fapte suntem îndreptățițĭ a admite, că presența unuĭ organ bolnav în sfera de inervațiune a plexuluĭ sacrat și ipogastric, este suficientă pentru a produce o nevralgie consecutivă, pentru explicarea căreia autoriĭ invoacă un *fenomen reflex*.

Pentru *Auvard*3) iritația plecată din sfera genitală ar putea ajunge prin căĭ reflexe la ceĭ din urmă nervĭ intercostalĭ: la crural, obturator și sciatic.

Termier 4) în teza sa admite o altă ipotesă. Pentru dânsul lesiunea unuia dintre organele basinuluĭ, lucrează asupra filetelor carĭ 'ĭ sunt destinate și asupra plexuluĭ ipogastric, provocând un proces nevritic saŭ o modificare nevralgică, după *Moebius* și *Erb*, Aceste modificărĭ patologice pot atinge nu numaĭ măduva, dar chiar sciaticul direct.

Aceasta din causa conexiunilor multiple și strânse, ce există între sciatic, plexul ipogastric și lanțul ganglionar al simpaticuluĭ sacrat. Ramurile acestor conexiunĭ coprind fibre nervoase cenușiĭ și albe, unele ducându-se la nerv, *nervi nervorum*, iar altele la plex 5) Decĭ sciaticul poate fi atins direct, saŭ în inervațiunea sa, *in nervi nervorum*, carĭ ar fi calea patologică.

Fenomenele dureroase paroxistice ale sciaticuluĭ, pot fi produse și sub influența turburărilor circulatoriĭ în nerv, ca ischemie, congestie; fapt confirmat prin constatările luĭ *Quénu* și *Tripier* carĭ aŭ găsit lesiunĭ varicoase și de sclerosă în sciaticiĭ atinșĭ de nevralgie.

Artera ischiatică care irigă nervul are nerviĭ săĭ, *nervi-vasorum*, proveniți din plexurile simpatice pelviene, carĭ pot asemenea din o causă oare-care modifica circulațiunea în nerv, determinând fenomene dureroase.

---

1) *Fourquet.* Thèse Bordeaux 1890. Sciatique réfléxe dans Ies affections des organes genitaux de l'homme et de la femme.
2) Minor Surgery gyn. pag. 442.
3) *Auvard.* Traité de ginecologie p. 616.
4) *Termier.* Thèse de Lyon, 1901.
5) *Harman.* Journal Of. Anat. 1898.

Se poate admite deci față cu aceste constatări o participare a simpaticului sacrat, în unele nevralgii sciatice în care se găsește și o lesiune pelviană oare-care; dar în sciaticele france, primitive fără alte lesiuni concomitente, ne întrebăm dacă n'am putea pune în causă sistemul simpatic pelvian saŭ cel puțin conexiunile sale cu sciaticul. Edemurile, diferite turburări vaso-motorii, scoborârea de temperatură cu 1—2 grade (*Rosenthal*) sunt simptome cari arată participarea acestui sistem.

In aceeași ordine de idei să raportăm la aceste fapte, cunoștințele ce avem asupra efectelor obținute prin rezecția simpaticului cervical în nevralgia facială și resultatul cercetărilor lui *Huct*, *Hoeben*, etc., făcute în această direcțiune; și să vedem dacă interpretarea acestor din urmă, nu poate fi aplicată la explicarea efectelor dobândite prin rezecția simpaticului sacrat, în nevralgia sciatică.

In adevăr este dovedit, că rezecția simpaticului cervical influențează filetele simpatice foarte numeroase ale trigemenului, prin două căi, una periferică și alta centrală.

I. Secțiunea saŭ rezecțiunea simpaticului cervical, ganglionul superior, aduce consecutiv modificări în acest sistem, de cari se influențează anastomosele acestuia cu trigemenul.

Din cercetările lui *Nottebaum* [1]) se vede că secțiunei simpaticului 'i urmează degenerescențele următoare: Deasupra secțiunei se constată că toate fibrele cu mielină sunt degenerate până la ganglion; asemenea mare parte din fibrele fără mielină. Cele cari nu's degenerate, sunt probabil fibre descendente și provin dintr'o celulă situată chiar în ganglion. In fine mai sunt de sigur un număr de fibre eferente ascedente, eșite din celulele situate de-asupra secțiunei în lanțul simpatic.

Dedesubtul secțiunei, toate fibrele sunt atinse de degenerescență pe o mică întindere; unele însă fără mielină sunt degenerate până la ganglionul inferior.

Ramurile superioare ganglionului cervical superior rămân totd'a-una normale, probabil din cauza conservărei centrului lor trofic.

Secțiunea deasupra ganglionului superior saŭ rezecțiunea lui trebue să aducă necesar degenerescența tuturor fibrelor, pentru că sunt separate de corpul lor celular și atunci filetele anastomotice cari aduc trigemenului fibrele sale vegetative, trebuesc neapărat să fie alterate în structura și funcțiunea lor.

II. Mai este o a doua cale prin care poate fi influențat trigemenul. Experiențele lui *Huet* [2]) arată că rezecțiunea ganglionului

---

1) *Nottebaum*. Sur la dégénérescence secondaire du sympathique cervical. Thèse Marbourg, 1897.

2) *Huet*—Die gevolgen des extirpatie vanhet ganglion supremum colli nervi simpatichi vour het centrale zenuwstelsel. Amsterdan 1898.

cervical superior, afară de degenerescențele arătate mai sus, aduc perturbațiuni profunde în măduvă și până în bulb, la nivelul uneia din originele celei de a cincea pereche. Faptul fusese pus în evidență prin cercetările lui *Hoeben* [1]) asupra centrului cilio-spinal, care după ablațiunea ganglionului cervical superior, a putut fi localisat în coloana mediană de celule motrice a coarnelor anterioare, la partea posterioară.

Huet confirmă aceste experiențe și conchide că consecutiv extirpației ganglionului cervical superior, dispare un centru simpatic spinal situat între cele de a 5-a și 6-ă perechii cervicale. Asemenea atrofii se observă după acești autori și în mezencefal, în substanța cenușie din jurul aqueductului lui Sylvius corespunzător extirpațiunei simpaticului. Există deci un centru simpatic situăt în vecinătatea rădăcinelor perechei a V-a care dispare după intervențiune

Asupra naturei acestor degenerescențe ne putem întreba dacă ele sunt de natură neuro-trofică, adică dacă toate neuronele distruse sunt simpatice, saŭ dacă n'a intervenit un alt factor, ca modificațiuni în irigația sanguină a acestor centri cari aŭ adus chromatolisa. Posibilitatea acestui fapt după cercetările lui *Marinescu*, cât și ale lui *Julius Berger*, *Ballet*, *Dutil*, nu poate fi exclusă.

Resumând cele expuse mai sus, se vede că în urma rezecțiunei ganglionului cervical, a priori trebue să avem o modificare în nevralgia facială a trigemenului, căci :

a) El primește o mulțime de filete simpatice care îi vin din rădăcina bulbo-protuberanțială prin prelungimentul tractului intermedio-lateralis și din coloana vesiculară a lui Clarke ;

b) O mulțime de anastomose leagă simpaticul cu trunchiul și ganglionul lui Gasser al trigemenului ;

c) Degenerescențele secundare rezecțiunei gauglionului cervical, ajung până la planșeul celui de al IV-a ventricul de unde trigemenul își ia rădăcina sa simpatică.

Mai este un alt ordin de fapte cari pot explica efectele obținute după rezecția ganglionului cervical, acestea sunt modificațiunile vaso-motorii consecutive, dat fiind importanța regimului circulator asupra apariției crizelor nevralgice.

Térmier [2]) citează relativ la aceasta cazul unei bolnave de observațiune personală, care pentru a'i trece crizele violente de nevralgie dentară, se așeza cu capul în o poziție declivă realisând probabil ast-fel modificațiuni circulatorii. *Fieber* asemenea raportează un cas, unde o durere nevralgică rebelă înceta cu apariția regulelor.

W. Rose, *Dana* [3]) aŭ găsit lesiuni vasculare a arteriolelor

---

1) *Hoeben*—Over cen centrum oculo spinaïe, Utrecht 1896.
2) *Térmier*—loc. cit.
3) Bulletins de la Société Médicale de Londres 1892.

nervului, și aŭ propus chiar ligatura carotideĭ primitive contra acestor nevralgiĭ faciale, iar *Hutchinson* relatează un caz de ligatură urmată de acalmie absolută timp de treĭ anĭ. *Park* asemenea avu două succese după ligatura carotideĭ.

Thoma [1]) a găsit lesiunĭ de sclerosă vasculară, iar *Barton* anevrisme în arteriolele interstițiale ale unuĭ nerv (trigemenul) atins de nevralgie.

Două ipoteze decĭ se pot face, pentru explicarea resultatelor obținute prin rezecția ganglionuluĭ superior al simpaticuluĭ cervical, în nevralgia facială.

Prima ipoteză invoacă degenerescențele carĭ se produc secundar rezecțiuneĭ simpaticuluĭ, în nucleiĭ de origină a rădăcinelor senisitive ale trigemenuluĭ, saŭ în trunchiul nervos însușĭ.

A doua ipoteză admite modificațiunile regimuluĭ circulator, intra saŭ extra cranien, carĭ atrag după ele dispariția durereĭ.

E greŭ de a ne pronunța în mod afirmativ, pentru una saŭ alta dintre aceste ipoteze. Se pare însă că ameliorațiunea lentă și progresivă a durerilor, în urma rezecțiuneĭ ganglionuluĭ superior, este de acord maĭ mult cu mersul progresiv al unuĭ proces atrofic secundar, după cum cu multă rațiune remarcă *Termier*, de cât cu o modificare a circulațiuneĭ nervoase. Fără a renunța definitiv la această din urmă teorie, primim pe cea dintâĭ ca maĭ admisibilă.

După aceste considerațiunĭ, putem afirma eficacitatea rezecțieĭ ganglionuluĭ cervical superior al simpaticuluĭ cervical în nevralgia facială și decĭ a o privica o intervenție la care trebue să recurgem.

Pentru a reveni la subiectul nostru prim, la nevralgia sciatică, să ne amintim existența legăturilor anatomice intime dintre sciatic și sistemul simpatic, cât și rapoartele strânse dintre patologia membruluĭ inferior și acea a basinuluĭ, care arată până la un punct o participare simpatică în nevralgiile sciatice. Comparând aceste date cu acele ce am arătat cu privire la nevralgia trigemenuluĭ, vedem că aceiașĭ constituțiune, aceleașĭ conexiunĭ strânse cu simpaticul, le are și unul și altul dintre aceștĭ nervĭ; apoĭ revenind la efectele ce are intervenția asupra simpaticuluĭ cervical, în nevralgia trigemenuluĭ și cea asupra simpaticuluĭ sacrat în nevralgiile sciatice, observăm că efectele sunt cu totul analoage. Or dacă în primul caz am admis pentru explicarea resultatelor obținute, ipoteza degenerescențelor secundare, constatate în mod cert după cum am văzut, e logic a ne întreba dacă consecutiv rezecțieĭ simpaticuluĭ sacrat, nu-ĭ urmează degenerescențe medulare a unor centri troficĭ saŭ sensitivĭ, saŭ modificărĭ în trunchiul nervos însușĭ, cărora să se poată atribui ameliorațiunile constatate în urma acesteĭ intervențiunĭ. Rezultatele de și încurajătoare, dar numărul observațiunilor fiind prea mic

1) Deutsch. Arch. f. Klin. med. 1888, Bd. VLIII, p 409.

și cercetări de laborator neexistând relativ la această cestiune, ar fi de sigur hasardat să ne permitem o explicare a faptelor cu titlul de certitudine; de aceea ne mărginim pentru moment la constatarea și punerea lor în paralelă, fără multe comentarii, care poate ar necesita formularea de noi ipoteze. Cercetările ulterioare și experiențele, sunt singurele cari vor putea răspunde pentru admiterea uneia sau alteia din ipotezele emise relativ la nevralgia facială, ca să explicăm resultatele intervenției noastre în nevralgia sciatică.

In fața acestor constatări, ne explicăm pentru ce metodele de tratament de până acum, căci nu se adresaŭ adevărateĭ cause, sediul acțiuneĭ, aŭ dat nu numaĭ resultate negative, dar aŭ creat și inconveniente de o gravitate reală.

Injecțiunile cu nitrat de argint (*Luton*), cu cloroform (*Barthelow*), n'aŭ dat nicĭ un resultat.

Elongația nervuluĭ sciatic pe cale nesângerângă saŭ sângerândă, practicată de *Nussbaum*, nu poate fi considerată ca inofensivă și cazurile de moarte post-operatorie, explicată prin sincopă reflexă, saŭ prin smulgerea rădăcinelor nervoase, sunt numeroase.

Rezecțiunea sciaticuluĭ saŭ secțiunea luĭ, cu consecințe atât de grave, ca și excisiunea rădăcinelor posterioare lombare și sacrate [1]) practicate de *Bennet* în 1888, a trebuit să fie abandonată de la început și trecută în domeniul chirurgieĭ grave și inutile, nu numaĭ din causa insucceselor dar și a gravitățeĭ lor.

O altă intervențiune care iese din cadrul celor citate maĭ sus, ca fiind maĭ apropiată de patogenia acesteĭ afecțiunĭ, este operația luĭ *Jaboulay* — deslipirea rectuluĭ de pe fața anterioară a sacrulnĭ, prin care el a obținut resultate destul de satisfăcătoare, după cum se vede din observațiunile publicate [2]). Or, dacă prin această operațiune care e incomplectă, autorul a avut resultate bune, atuncĭ cu atât maĭ mult resultatele ce obținem prin operațiunea mea trebue să fie maĭ bune, maĭ reale, ca o operațiune care corespunde maĭ mult datelor științifice. E greŭ de admis că în operațiunea luĭ *Jaboulay* odată cu fibrele eferente ale simpaticuluĭ pentru viscerile pelviene, se distrug și conexiunile dintre simpatic și sciatic; acestea nu pot fi atinse de actu operator, limitat la deslipirea rectuluĭ de pe fața anterioară a sacruluĭ. Rezecția simpaticuluĭ sacrat corespunde maĭ mult desideratuluĭ ce ne propunem a realisa și decĭ e menită a'șĭ câștiga împământenirea în cadrul terapeuticeĭ chirurgicale moderne.

Turburările trofice și vaso-motoriĭ, artralgiile membruluĭ inferior. Tot în cadrul patologieĭ membruluĭ inferior intră și artralgiile și turburările trofice și vaso-motoriĭ ale acestuĭ membru. Există o clasă de afecțiunĭ, caracterisate prin o durere la nivelul celor treĭ

1) *Chipault-Demoulin.* Traité de neurologie chirurgicale, 1896.
2) Lyon médical. Archives prov. de chirurgie 1889.

mari articulaţiuni ale membrului inferior, de intensitate diferită, crescând seara, difusă, dar care se localisează când explorăm articulaţiunea. In aceste artralgii după cum remarcă foarte bine *Brodie* [1]) desordinele periarticulare predomină asupra celor cari aŭ sediul în articulaţia ea însăşi.

Se observă asemenea concomitent, iperestesii difuse periarticulare cu sensaţiuni de furnicături şi arsură [2]), contracţiuni musculare şi slăbiciune musculară, mai ales dacă membrul a fost în neacţiune.

Asemenea se mai observă turburări vaso-motorii, traducându-se prin schimbări de temperatură şi coloraţiune a pieleĭ, edem periarticular, câte odată violaceŭ şi epanşamente articulare pasagere, dispărând fără causă apreciabilă.

Ollier a remarcat îngroşarea şi vascularisaţia sinovialeĭ; *Boekel* a văzut rarefacţiunea osoasă şi retracţiune fibro-tendinoasă dedesubtul articulaţiuneĭ.

Observaţiunea arată, că mai tot-d'auna aceste artronevralgii coincid cu turburări în sfera uro-genitală, mai ales la femeĭ, cu turburările menstruale, afecţiunile dureroase ale uteruluĭ, cari pot avea o mare însemnătate din punctul de vedere etiologic.

Un punct important pe care *Esmarck* pune mare preţ în diagnosticul acestor artropatii-genitale, este disproporţia între intensitatea şi persistenţa durereĭ şi puţinele semne articulare.

Pentru *Lorain* şi *Peter* aceste artropatii-genitale ar fi datorite uneĭ iperestesii articulare, consecutivă uneĭ nevralgii pelviene saŭ lombo-abdominală. *Jaboulay* dă acestor artro-nevralgii epitetul de utero-ovariene.

Acest fel de artropatii sunt de o gravitate destul de mare prin persistenţa lor şi suferinţele ce produc bolnavuluĭ, care adeseori ajunge la disperare în faţa insuccesuluĭ terapeutic. *Brodie, Petersen, Mayo, Gulson şi Boekel*, raportează cazuri de bolnavi, la cari deşi s'a făcut artrotomia, desarticulaţia genuchiuluĭ, amputaţia şi chiar desarticulaţia coapseĭ, totuşi n'aŭ putut fi scutiţi de suferinţe. Cazurile relatate de *Ollier* la Soc. Chirurg. Lion, 1899 de artro-nevralgii vindecate prin resecţia articulaţieĭ, eraŭ mai mult artrite cu caracter nevralgic, judecând după lesiunile articulare cari s'aŭ găsit.

Insuccesele din primile cazuri deci pot fi atribuite eroreĭ de diagnostic precis, chirurgii adresându-se uneĭ manifestaţiuni patologice localizată la o articulaţie, mai tot-d'auna îndeamnă, şi nu adevărateĭ cause la care trebuia să conducă consideraţiunea de legătură intimă, dintre patologia membruluĭ inferior şi aceea a basinuluĭ.

---

1) Ilustrative lecture of certain local nervous affections. Londres, 1887.
2) *Berger*. Berlin. Klin. Wochenschrift, 1873.
Berger, Zeitschrift, f. prakt. med. 1874.

Dacă ne amintim această legătură, artro-nevralgiile acestea pot fi considerate ca având drept causă alteraţiuni de nevrită a simpaticului sacrat, iar turburările trofice şi vaso-motorii cari le însoţesc arată intrarea în scenă a fibrelor ganglionare. Coincidenţa între turburările pelviene şi articulare, devine explicabilă dacă se admite că origina răului se află în simpaticul sacrat, sub dependinţa căruia sunt organele pelviene şi sciaticul.

Şi odată acest principiu stabilit, se impunea căutarea unui mijloc terapeutec, care să lucreze direct asupra simpaticului, isolând organele pelviene şi sciaticul de plexurile sale, dându-le ast-fel o independenţă funcţională.

Acest desiderat, de a se obţine isolarea şi întreruperea ori-căreĭ comunicaţiuni între sciatic, organele pelviene şi simpatic, este realizat prin operaţiune, adică *resecţia simpaticului sacrat.*

Deducţiuni patogenice

După expunerea acestuĭ complex de fapte şi observaţiuni şi a resultatelor date de intervenţiile chirurgicale ale luĭ *Jaboulay*, *Ruggi* şi a mea să vedem carĭ sunt deducţiunile ce suntem îndreptăţiţi a face cu privire la patogenia afecţiunilor în carĭ întrebuinţând metoda noastră de tratament, am obţinut rezultatele arătate maĭ sus.

Am văzut insuccesul intervenţiilor chirurgicale, întrebuinţate în tratamentul afecţiunilor dureroase ale pelvisuluĭ şi ale membruluĭ inferior, până la epoca în care clinicieniĭ aŭ început a acuza în producerea acestor afecţiuni sistemul mareluĭ simpatic.

Examinând însă resultatele uneĭ terapeuticĭ chirurgicale îndreptate în acest sens, în tratamentul acestor afecţiuni, adică resultatele intervenţiunilor carĭ se adresează sistemuluĭ simpatic (*Jaboulay*, *Ruggi*, *Ionescu*); observăm că dacă în aceste nevralgiĭ, intervenind asupra simpaticuluĭ am făcut să dispară simtomul capital, durerea, evident suntem conduşĭ a conchide că acesta e bolnav, saŭ cel puţin el intră ca factor important în genesa simtomuluĭ dispărut; saŭ că prin intermediarul săŭ intervenţiunea noastră a adus o modificaţiune favorabilă în nervul dureros.

E foarte probabil de almintrelea că participaţiunea sistemuluĭ ganglionar nu este aceiaşĭ în diferitele nevralgiĭ. Nevralgiile pelviene cu diferitele forme clinice ca şi artronevralgiile sunt fără îndoeală, în urma celor arătate maĭ sus, sub dependenţa uneĭ stărĭ simpatice morbide. Această acţiune simpatică, de sigur poate fi întinsă şi la alte nevralgiĭ ca ale membrelor şi a feţeĭ.

Dacă sciaticul saŭ alt nerv este atins de nevralgie, în afară de o causă ca traumatismul, compresiune prin o tumoare saŭ printr'un calus, apariţia fenomenelor dureroase trebue să fie în raport cu o acţiune necunoscută încă a fibrelor simpatice, exercitându-se probabil

prin intermediarul funcţiunilor trofice saŭ circulatoriĭ, asupra substanţeĭ nervuluĭ.

Actualmente e imposibil a elucida causa intimă a nevralgieĭ şi trebue să o admitem după *Erb*, ca o formă specială a turburărilor de nutriţiune în aparatul nervilor sensitivĭ; ca o modificaţiune a acestora, pe care *Mœbius* o numeşte nevralgică. Or, fiind vorba de o turburare de nutriţie, trebue a acuza sistemul nervos vegetativ, care e însărcinat cu direcţiunea schimburilor vitale ce se îndeplinesc în sinul tuturor ţesuturilor.

Dacă cele admise de *Erb* şi *Mœbius*, n'aŭ de cât valoarea ipoteselor, atunci explicarea succeselor dobândite prin intervenţia asupra simpaticuluĭ, în nevralgia facială a trijemenuluĭ, devine după cum remarcă foarte bine *Termier* [1]), cu totul obscură.

Admiţând origina primitivă simpatică a modificaţiuneĭ nevralgice ne putem explica uşor, atât insuccesul rezecţiunilor nervoase din unele observaţiunĭ, cât şi recidivele produse în urmă. Căcĭ în primul caz nervul presenta alteraţiunĭ în nutriţiunea sa deasupra punctuluĭ secţionat; iar în al doilea caz, aceste alteraţiunĭ periferice la început, aŭ câştigat trunchiul nervos aproape de origina sa.

Ţinând seamă de faptul că nerviĭ primesc filete anastomotice simpatice, la diferite nivele, s'ar putea zice în tot lungul parcursuluĭ lor, este uşor a admite că nu e vorba de un proces patologic, urcându-se în lungul nervuluĭ bolnav, ci de o alteraţiune la început periferică, apoĭ ascendentă, depinzând în ambele casurĭ de o acţiune colaterală exterioară în raport cu nervul în causă şi având origina în sistemul simpatic.

Un argument puternic ni-l dă existenţa nervilor, *nervi-nervorum*, astăzĭ perfect demonstrată, şi carĭ trebuesc priviţĭ ca dependenţĭ de marele simpatic.

Toţĭ nerviĭ sunt prevăzuţĭ de fibre simpatice, fie prin origina lor chiar, fie prin anastomosele saŭ prin vasele carĭ le primesc. Dispoziţiunea a *nervi-nervorum* în plex cu ochiurĭ alungite, în lungul fasciculelor nervoase, înaintea ramificaţiuneĭ lor terminale în nevrilem; abundenţa lor în jurul vaselor şi maĭ ales constituţia lor amielinică, afirmă origina lor simpatică.

Resultă de aci, că nerviĭ pot fi consideraţĭ eĭ înşăşĭ ca analogĭ altor organe şi că nu e nicĭ o raţiune de a nega nervilor lor—*nervi-nervorum*, funcţiunile carĭ se atribue nervilor proprĭĭ unuĭ organ oare-care

Nervi-nervorum pot fi priviţĭ ca sensibilĭ, ca şi filetele carĭ însoţesc vasele; durerea care însoţeşte o legătură de arteră, probează sensibilitatea plexurilor peri-arteriale.

Intr'o nevralgie, când nervul însăşĭ e dureros, se poate zice că

1) Termier loc. cit.

el e dureros nu atât ca nerv, ci ca un organ oare-care și decĭ trebue a căuta cauza în inervenţiunea sa, în nervii săĭ, nervi-nervorum. Așa fiind, se explică ușor încetarea durereĭ în nerv după întreruperea filetelor simpatice la origina lor, saŭ după modificarea operatorie a teritoriuluĭ nervos, unde iaŭ naștere aceste filete.

In afară de funcţiunea de sensibilitate, nervi-nervorum maĭ aŭ și funcţiunea trofică și vaso-motoare. Or, după faptele arătate maĭ sus și maĭ ales după rezultatele constatate în nevralgiĭ, în urma intervenţiunilor pe simpatic, ni se pare că în acest sistem trebue să se găsească punctul de plecare al afecţiuneĭ, saŭ maĭ bine zis *primum movens* al acesteia. Ast-fel fiind modul cel maĭ simplu de a concepe modificaţiunea nevralgică, este de a o considera ca rezultat al uneĭ viciaţiunĭ în trofismul nervuluĭ, care este bolnav în origina sa, în trunchiul săŭ, în ramurile sale, după cum admitem teoria centrală saŭ periferică a nevralgieĭ. Și când în nerv nu există un ce, care să explice apariţiunea procesuluĭ patologic, trebue a căuta în simpatic cauza iniţială a acesteĭ alteraţiunĭ, a căreĭ resultantă clinică este afecţiunea dureroasă.

Decĭ admitem, cu *Termier*, această concepţie patogenică nouă, care se poate numi și *teorie simpatică* a geneseĭ nevralgiilor.

FAPTE ŞI OBSERVAŢIUNĬ

Două cazurĭ de regenerare complectă a corneeĭ în urma destrucţiuneĭ complecte a acesteĭ membrane, prin procese de supuraţiune conjunctivală

de

Dr. N. D. STAICOVICI, Asistent ai Clinicеĭ Oftalmologice

Este bine stabilit astăzĭ că în diferitele afecţiunĭ conjunctivale care se complică, în unele împrejurărĭ, de leziunĭ — maĭ mult saŭ maĭ puţin întinse — ale corneeĭ, ţesutul acesteĭ membrane, chiar în urma unuĭ tratament îndreptat de odată şi contra maladieĭ conjunctivale şi contra complicaţiunilor din cornee, ţesutul acesteĭ membrane zic, este înlocuit printr'o cicatrice, un leucom, de întindere şi grosime variabile.

De câte orĭ în cursul uneĭ oftalmiĭ purulente, la copiĭ şi maĭ cu seamă la adulţĭ, complicată de ulceraţiunĭ corneane, clinicianiĭ nu stabilesc prognosticurĭ foarte severe, în privinţa viitoruluĭ vizual al pacienţilor şi aceasta chiar atunceĭ când de la început se recurge la tratamente energice?

Pe temeiul acestor fapte s'a stabilit credinţa că leziunile profunde ale corneeĭ, trebuesc, când se repară, să lase după ele, în mod fatal, o cicatrice indelebilă.

Am avut destul de des ocaziunea să verific acest fapt în serviciul şefuluĭ nostru Prof. Dr. N. Manolescu, unde am putut observa un însemnat numĕr de cazurĭ de

perderĭ de substanţă ale corneeĭ, datorite la diferite procese destructive, terminându-se de obiceiŭ prin leucome. Maĭ rar 'mĭ-a fost dat să văd o terminaţiune a acestor procese destructive, printr'o regenerare parţială, şi în mod excepţional am văzut refăcându-se o cornee complect distrusă, adică o adevărată restitutio ad integrum. Fapte de asemenea natură, adică de destrucţiunĭ vaste ale corneeĭ, terminându-se printr'o proliferaţie a ţesutuluĭ cornean, sunt de alt-fel foarte rar semnalate în literatura oftalmologică. Un caz foarte important a fost publicat de d. Armaignac din Bordeaux; la noi până în prezent nu s'a citat.

Nu am de loc intenţiunea în cele ce urmează să studiez în complectul eĭ chestiunea regenerăreĭ corneeĭ, voesc numaĭ să raportez faptele ce am observat şi să pun în relief — sub formă de concluziunĭ, câte-va puncte oarecum iuteresante carĭ ar putea servi la studiul acestuĭ punct destul de important al patologieĭ oculare.

Iată maĭ întâiŭ faptele observate:

In ziua de 20 Maiŭ anul 1900, se presintă la consultaţiunile serviciuluĭ de boale de ochĭ, pacientul Gh. Ignat, de anĭ 39, de profesie factor postal, locuitor în Târgul-Ocna

Bolnavul ne istoriseşte că cu două săptămânĭ maĭ înainte, fără cauză apreciabilă, ochiul drept se inflamează într'un grad însemnat şi că treptat această inflamaţie a devenit violentă însoţindu-se şi de o abondentă secreţiune conjonctivală. Maĭ adaogă că de 5—6 zile aŭ survenit durerĭ, fotofobie şi o sensaţie dureroasă de glodeală. Ochiul era injectat, iar pleoapele îngroşate. Starea aceesta, cu drept cuvânt, îl îngrijeşte şi recurge la ajutorul medical din spitalul local. Aci, cu tot tratamentul, pacientul nesimţind niciĭ o ameliorare, ba din contra, fenomenele oculare agravându-se, se decide a veni în Bucureştĭ unde este primit în serviciul Cliniceĭ.

La intrarea luĭ în spital, iată ce constatăm:

Pleoapele ochîuluĭ drept prezintă o tumefacţie edematoasă însemnată; deschiderea palpebrală strânsă în mod spasmodic. In jurul corneeĭ conjunctiva formează un chemosis nu tocmaĭ pronunţat, iar din conjunctiva inflamată se revarsă, prin deschiderea palpebrală, o secreţiune muco-purulentă foarte abondentă.

Cornea intactă în partea eĭ centrală, pe o întindere de 2 m.m. prezintă în tot restul suprafeţeĭ sale o vastă ulceraţie, care interesează substanţa fundamentală destul de adânc. Această vastă ulce-

rație, dinspre partea centrală a corneeĭ se limita printr'o zonă de infiltrație, — indiciŭ cert de progresiune — și nu prezinta nicĭ o urmă de vascularizație.

Vederea foarte mult diminuată — pacientul abia număra degetele la 0,40 c. m., — se exercita prin mica porțiune centrală din cornea rămasă încă transparentă.

Ne aflam decĭ în presența uneĭ oftalmiĭ purulente compilcată de o vastă ulcerație a corneeĭ, ulcerație cu caracter progresiv care amenința cu distrucția întreagă această membrană.

De la început ne-am dat bine seama de intensitatea și gravitatea procesuluĭ morbid pe care am ținut să-l combatem prin mijloacele cele maĭ energice. Am recurs la spălăturĭ abundente a conjunctiveĭ și a ulceruluĭ cu sublimat $^1/_{3000}$ și la cauterizațiunĭ cu nitratul de argint $^{20}/_0$ — după care aplicam un pansament oclusiv cu pomadă de iodoform — pe care'l schimbam de 3 orĭ pe zi.

In fie-care zi se instila și atropina.

Cu tot acest tratament, fenomenele morbide nu retrocedaŭ, ba chiar se accentuaŭ. Ast-fel, secreținnea purulentă continuă iar cornea, în partea eĭ transparentă, se infiltra din ce în ce. Șease zile în urmă, la 26 Maĭ, și această mică porțiune corneană era ulcerată, distrusă — decĭ întreaga membrană era transformată într'un vast ulcer, profund, dar care nu a ajuns la perforațiune.

Zilele următoare, dela 26 Maĭ—1 Iunie, continuam cu spălăturile antiseptice și cu cauterizările cu nitrat de argint $3^0/_0$. In urma acestuĭ tratament fenomenele inflamatoriĭ încep a rotroceda. Ast-fel pleoapele sunt mai puțin edematiate, chemosisul aproape dispărut, secreținnea de asemenea notabil diminuată ; iar ulcerul începe a se curăți, dar fără să fi perforat membrana. Vederea, inutil de a o maĭ spune, în urma sfaceluluĭ corneeĭ era redusă la simpla percepție luminoasă. In starea în care se afla ochiul, orĭ-cine ar fi pus un prognostic absolut grav, căcĭ nimica nu ne făcea să sperăm o îndreptare, ba din contra ne așteptam să asistăm — in mod fatal — la evoluția unuĭ țesut de cicatrice, la stabilirea unuĭ leucom opac, total al corneeĭ. Nu s'a întâmplat însă ast-fel. Intr'adevăr zilele următoare continuând cu tratamentul antiseptic, starea locală se ameliorează, ulcerul se detergează, iar în jurul corneeĭ constatăm o puternică injecție perikeratică formată din vase sanguine fine și foarte numeroase. Această vascularizație se întinde și în cornee pe o întindere la început mică, apoĭ pe suprafața întreguluĭ ulcer. Am privit cu satisfacție această vascularizație a ulceruluĭ, care când ea apare se știe că este tot-d'a-una de bun augur, dar nu ne-am făcut nicĭ o iluzie, dat fiind vasta destrucțiune a corneeĭ.

Care însă nu ne a fost mirare, când după 15 zile de tratament internul serviciuluĭ prezintă pe pacient ! Era într'adevăr de nerecunoscut. Grația vascularizațieĭ așa de abondente, de care am vorbit,

ulcerul în loc să evolueze spre cicatrizare, din contra s'a reparat prin un țesut transparent, mai în toată întinderea, este adevărat — căcĭ pe icĭ pe colea încă perzistă câte-va zone alburiĭ de mărime și forme variabile, zona de infiltație în carĭ șerpuiaŭ vase fine. Cât timpul părțile transparante devin mai întinse, zonele alburiĭ se limpezesc infiltrația dispare și paralel cu aceste schimbărĭ și acuitatea vizuală revine treptat. Prin cornea redevenită transparentă se vedea pupila suficient dilatată prin atropină dar neregulată din cauza câtor-va sinechiĭ posterioare.

Când bolnavul părăsește serviciul după 3 lunĭ de îngrijire, cornea era complect transparentă, decĭ rezultatul final nu se poate maĭ satisfăcător.

Un al doilea caz, nu maĭ puțin interesant, este acela privitor la un copil în etate de 8 zile, care ni-a fost prezentat la serviciul consultațiilor gratuite în luna Iunie 1901, cu o oftalmie purulentă. survenită 3 zile după nascere, la ochiul drept.

Când l'am văzut pentru prima dată, a 5-a zi de boală, ochiul drept prezenta din partea pleoapelor o tumefacție întinsă. Pleoapa superioară acoperea ca un capac, ca un burulet roșietic pleoapa inferioară — Copilul nu putea nicĭ de cum să deschidă ochiul.

Ectropionând pleopele am constatat că conjonctiva, atât cea tarsală cât și cea bulbară și a fundurilor de sac este foarte injectată și îngroșată; ea formează în jurul corneeĭ un ușor chemosis și este acoperită de puroiul caracteristic cojonctiviteĭ blenoragice, destul de abondent pentru a se scurge prin deschizătura palpebrală

Cornea este deja atinsă la această dată, a 5-a zi a boaleĭ. Este în adevăr infiltrată în jumătatea eĭ internă unde se află și o perdere de substanță.

Ochiul stâng la această dată este îndemn.

Cu tot tratamentul instituit: Spălăturĭ antiseptice cu sublimat corosiv 1/3,000, cauterizărĭ cu nitrat de argint 2% de 2 orĭ pe zi, procesul morbid care à înv adat cornea nu a putut fi impedicat în mersul luĭ. In adevăr, infiltrația a mers acctentuându-se așa că după 4 zile întreaga membrana este sediul uneĭ infiltrațiunĭ profunde și întinse maĭ cu seamă pronunțată către jumătatea eĭ internă și inferioară. Aspectul corneeĭ este mat, de coloare cenușie închis — din suprafață acesteĭ membrane se detașează—se exfoliază sub forma de membrane porțiunĭ groase și largĭ din țesutul cornean, maĭ cu deosebire despre partea inferioară și centrală.

Fapt remarcabil este absența complectă de vascularizație a corneeĭ, care cădea în detritus, în sfacel.

De și ochiul stâng era adăpostit sub un pansament oclusiv totuși infecția—agentul morbid—a pătruns și aci. In acest ochiŭ fenomenele morbide, s'aŭ desfășurat, sub ochiĭ noștriĭ, ast-fel: Tume-

facție marcată a pleopelor și conjonctivelor, secrețiune purulentă abondentă. Cornea se infiltrează a 3-a zi tot la partea internă. Infiltrația a început de la periferie și de aci s'a întins, așa de repede în cât în 3 zile întreaga membrană este infiltrată. Acestei infiltrații profunde succede ulcerația prin sfacel a țesutului cornean, care se exfolia sub formă de lambouri largi. Si aci nici o urmă, nici o tendință de vascularizare a corneei.

Situația se prezintă deci ca foarte gravă, disperată. Un prognostic foarte serios a fost pus, și în adevăr, timp de 10 zile fenomenele morbide nu retrocedează, corneele se exfoliază și ne așteptam din zi în zi, la o perforație, care s'a și efectuat, minimă este adevărat, dar certă, căci după cum vom vedea, în urma vindecărei am constatat în centrul pupilei o opacitate pe cristalin—o cataractă parțială—piramidală.

Tocmai a 20 zi a boalei, începe o puternică vascularizație perikeratică, care se întinde și în cornee; vasele acestea foarte numeroase formează ca o coleretă și în același timp secreția conjonctivală scade ca și tumefacția palpebrală. Când aceste fenomene au dispărut, și în urma vascularizărei corneei, suprafața ulceruluĭ se detergează și ne așteptam, ca de obiceiu, să vedem cicatrizându-se perderea de substanță — adică să asistăm la terminarea procesuluĭ printr'un leucom opac.

N'a fost însă ast-fel, căci după două luni de tratament (pomadă cu precipitat galben, calomel) corneele și-au redobândit transparența primă, prin dispariția infiltrațiilor, în afară de o mică porțiune de 2 m. m., la partea inferioară care după un an, când am revăzut acest copil, în urma tratamentuluĭ recomandat s'a redus la o mică mărgioară la partea inferioară abia de 1 m. m. Pupilele la această dată a examenuluĭ erau regulate, cu bună reacțiune, iar pe fie-care cristalin este un mic punct alburiu, ușor proeminent, adică o cataractă piramidală.

In aceste două cazuri am văzut că a fost vorba de oftalmie purulentă, complicată — la cel d'întâi bolnav mai târziu, la cel d'al 2-lea la o perioadă foarte apropiată de debutul boalei — de alterațiuni (ulcerațiuni) corneane, profunde și întinse la toată suprafața membranei.

In ambele cazuri am fost isbiți de tardivitatea aparițiunei vascularizațiunei — pe care punem mare temei — ceea ce ne-a făcut un prognostic foarte sever (mai cu seamă în cazul al 2-lea unde leziunile corneane au fost foarte precoce). Se știe în adevăr, că în oftalmiile bleno-

ragice însoţite de ulceraţiunĭ corneane, prognosticul este cu atât maĭ sombru cu cât leziunile corneane sunt maĭ precoce iar vascularizaţia maĭ tardivă.

Nu maĭ puţin demn de remarcat este faptul apariţiuneĭ acesteĭ vascularizaţiunĭ perikeratice, foarte salutară în ambele cazurĭ, vascularizaţie remarcabilă prin abondenţa vaselor carĭ o constitue.

Un alt punct şi maĭ important, excepţional observat, este că am asistat la o adevărată regenerare a cornei, la ambiĭ pacienţi. Nimic, în adevăr, nu ne îndreptăţea să sperăm un asemenea sfârşit fericit, această veritabilă restitutio ad integrum. Corneele la ambiĭ bolnavĭ aŭ suferit perderĭ vaste, atăt în suprafaţă cât şi în profunzime şi de regulă ne aşteptam ca acestor perderĭ de substanţe să succeadă leucome totale cu aplatisarea (turtirea) corneeĭ saŭ stafilomatizarea eĭ. Nimic din toate acestea, bolnaviĭ noştriĭ recăpătându-şĭ vederea.

Maĭ reese din aceste cazurĭ că atât la adulţi cât şi la copiĭ, sunt împrejurărĭ în care nu trebue să fim pesimişti, în materie de ulcer al corneeĭ, ci, din contră, bazaţi pe puterea de vitalitate a corneeĭ şi armaţi de agenţiĭ terapeuticĭ de care dispunem să combatem cu energie aceste procese destructive.

Acum, dacă ţinem socoteală de particularităţile ce am semnalat la bolnaviĭ noştriĭ, particularitate care aŭ fost de asemenea pusă în relief de Armaignac din Bordeaux, în comunicarea sa la societatea de oftolmologie din Paris, putem conchide:

1) Că în regenerarea corneeĭ, trebueşte pus mare temeĭ pe vascularizaţie perikeratică şi corneană, semnalată în toate casurile;

2) Că restituţia ad integrum necesită integritatea membraneĭ luĭ Descemet, saŭ dacă aceasta este ulcerată, alteraţia să fie neînsemnată;

3) Că pentru ca proliferaţia corneană să aibă loc este indispensabil să maĭ persiste din elementele corneiĭ, carĭ

prin proliferaţie şi multiplicaţie să contribue la refacerea ţesutuluĭ distrus.

Din punct de vedere practic, cunoscând că cornea este susceptibilă de regenerare, ar fi util a se şti în ce anume cazurĭ putem să ne aşteptăm la un rezultat aşa de fericit. Atunci am putea să ne comportăm alt-fel în ceea ce priveşte prognosticul. Până atunci, repet, nu trebue neglijat un tratament energic, căci cazurile citate ne îndreptăţeşte a zice că: nu în tot-d'auna perderile de substanţă ale ţesutuluĭ fundamental al corneeĭ, daŭ naştere, în mod fatal, la leucome.

Tratament medical al apendiciteĭ, nu există. Apendicita este o boală chirurgicală.

de
Dr. A. POENARU, Medicul Spitaluluĭ T.-Jiŭ

Incă o formulă relativ la apendicită. Da, încă o formulă, dar care dacă s'ar generalisa maĭ curând, nu ar fi de cât spre binele şi folosul bolnavilor. Incă o formulă al căruĭ adevăr mă voiŭ sili să'l scot la lumină.

Mercurĭ 27 Noembre. am fost chemat de un confrate din localitate să vedem împreună pe D-na I. . . , în etate de 30 anĭ. Dânsa îmĭ istoriseşte că boala a început brusc în noaptea de Joĭ spre Vineri. In tot timpul până aci, fusese în perfectă stare In timpul zileĭ de Joĭ, muncise ca de obiceiŭ ; seara mâncase cu poftă la masă şi să culcase fără să fi simţit nicĭ cel maĭ mic răŭ.

De odată pe la orele 11 noaptea. este deşteptată de nişte dureri teribile în pântece localizate de la ombilic în jos, acompaniate şi de diaree.

Către ora 4 dimineaţa a cerut ajutoru! medical. I s'a administrat un purgativ, pe pântece i s'a aplicat o cataplasmă stropită cu tinctură de opiu şi supozitoare cu morfină. Durerile însă, nu aŭ încetat de loc, ba încă aŭ maĭ survenit şi vărsăturĭ. Temperatura ridicată (39°6), pulsul 120 pe minut.

Starea se agrava din ce în ce, cu tot tratamentul instituit şi în ziua de Marţi 26 Nocmbre, medicul curent, descoperind în fosa iliacă dreaptă o împăstare, pune diagnosticul de peritiflită şi propune consultul.

In ziua numită găsesc bolnava agitată, tem. 38°5, pulsul 120 pe minut. Culoarea pèleĭ este palidă și pământoasă, trăsurile feţeĭ alterate, conjunctivele aŭ o culoare subicterică. respiraţia acceleratǎ, aripile nasuluĭ sunt animate de mișcărĭ; limba e saburală; are vărsăturĭ din când în când; constipaţie; pântecele nu este meteorisat, însă e foarte sensibil la atingere în toată regiunea sub-ombilicală. In fosa iliacă dreaptă, cu toată contracţiunea permanentă a mușchilor, să simte o impăstare, maĭ accentuată lângă ombilic și cu maximul de durere îu punctuĭ luĭ Mac-Burney. In această regîune exista și matitate. Pelea nu este edemaţiată și nicĭ aderentă.

Avem prin urmare afface cu o apendicită acută și febrilă în a 6-a zi.

Imediat propun operaţia și cer ca bolnava să 'mĭ fie transportată la spital.

Tocmaĭ a doua zi Joĭ 28 Noembre, bolnava a putut să fie internată și imediat la ora 2 după amiază, practic laparatomia la marginea externă a dreptuluĭ, acolo unde tumoarea părea că proeminează.

Părețiĭ abdominalĭ nu sunt de loc edemaţiaţĭ; peritoneul nu prezintă nicĭ o urmă de inflamaţie și nicĭ o aderenţă. La deschiderea luĭ, nu se scurge nicĭ un fel de lichid din cavitatea peritoneală; nu se găsește nicĭ o aderenţă între ansele intestinale.

Cecul e împins înainte; imobilisnt în fosa iliacă și închis ca într'o pungă. Imposibil a găsi apendicele care era îndărătul luĭ.

Căutând cu mâna și găsind oare-carĭ aderenţe în fosa iliacă dreaptă, închid cavitatea abdominală și practic incizia luĭ Roux. In acest loc, am putut pătrunde îndărătul ceculuĭ, unde am dat peste o pungă, din care s'a scurs un lichid purulent și fetid.

Am căutat apendicele și negăsindu-l nu am insistat maĭ mult, de teamă de a nu rupe și slabele aderenţe, carĭ puneaŭ oare-carĭ stavile la infecţiunea cavităţeĭ peritoneale.

Plaga a fost micșorată prin câte-va puncte de cusătură și s'a stabilit un drenagiŭ cu două tuburĭ marĭ de cauciuc înconjurate cu tifon sterilizat.

Primele șeapte zile după operaţie, aŭ fost penibile. Deși nu a fost nicĭ o revoltă din partea peritoneuluĭ, totușĭ bolnava a fost între viaţă și moarte, stare datorită toxinelor apendiculare. Așa de mare a fost virulenţa infecţiuneĭ că mărginele plăgeĭ s'aŭ sfacelat repede.

Dacă bolnava a putut fi ţinută în viaţă și s'a putut învinge toxiinfecţiunea provocată de „etuva“ apendiculară, a fost, graţie injecţiilor masive de ser, de oleu canforat, de eter, cafeină și strichnină.

In a 3-a zi de la operaţie s'a găsit îu pansament apendicele în lungime de vr'o cincĭ centimetri, el era gangrenat.

Bolnava este acum în a 15-a zi, cu temperatura normală; bine dispusă; plaga e pe cale de a se cicatrisa; așa că acum orĭ-ce pericol e înlăturat și în câte-va zile pacienta îșĭ va relua rostul caseĭ.

Să vedem acum dacă tratamentul medical poate influența întru ceva această teribilă boală numită apendicita. Să căutăm să ne dăm seama dacă diferitele mijloace întrebuințate de medicĭ, sunt orĭ nu în stare să influențeze în bine mersul boaleĭ.

Dacă deschidem tratatele de medicină suntem isbiți la prima vedere de contrazicerile ce există între medicĭ. Unĭĭ zic să se prescrie purgative repetate, la bolnaviĭ atinși de apendicită, fiind-că purgativul este un mijloc de a combate infecția pornită din intestine; alțiĭ din contra, aŭ oroare de purgative, căcĭ zic ĭeĭ, prin mișcările ce purgativul determină în intestine, ar favoriza desvoltarea peritoniteĭ și ca atare ar fi maĭ bine să se dea bolnavilor opiŭ, ca să se provoace constipația și să imobilizeze intestinul.

E cunoscut lucru că apendicile, e străbătut de la un cap la altul de un canal, care într'o parte comunică cu cecul iar în cea altă parte să termină în fund de sac.

Când dintr'o causă oare-care, un corp străin, de orĭ-ce natură ar fi el, scapă din cecum în acest canal, produce acolo o inflamație, care închide hermetic orĭ-ce comunicare cu intestinul. Se transformă atuncĭ apendicele într'o cavitate închisă care îndeplinește toate condițiile pentru înmulțirea microbiler și fabricarea toxinelor.

Ceĭ ce perzistă în tratamentul medical, tot maĭ cred încă, că apendicele e solidar cu restul intestinuluĭ. Orĭ, nu e nimic adevărat, căcĭ ce ar putea influența asupra unuĭ canal închis hermetic și isolat cu totul de intestin, câte-va centigrame de opiŭ orĭ un purgativ.

Dieulafoy să exprimă destul de categoric asupra valoareĭ tratamentuluĭ medical, când zice: „La primul semn dureros, care ne arată începutul apendiciteĭ, răul a început deja, canalul este astupat, toxi-infecțiunea produsă de etuva apendiculară, a început efectele sale și nimenĭ nu știe unde aceste efecte s'ar opri; coloniile microbiene exaltate, traversează părețiĭ cavitățeĭ închise, vasele apendiculare să trombozează, gangrena este iminentă' toxinele să resorb

și în acest timp, mai să discută încă de proprietăţile respective ale beladonei sau ale opiului“ !

Afară de asta, dacă am examina statisticele date de cei ce tratează medical apendicita, vedem că ele ne arată o mortalitate de 30 la sută și dacă am voi să vedem și care e causa morţei, să ascultăm pe Chauvel în comunicarea, ce a fecut-o Academiei de medicină din Paris în anul 1899 : „De obiceiu bolnavii sucombă cu o peritonită supurată generalizată ; câte odată de septicemie peritoneală, câte o dată de infecţia întregei economii, născută din abcesele purulente și gangrenoase plecate din focarul apendicular“.

Ei bine toate acestea sunt destule probe, cari să ne facă să nu ne mai gândim la un tratament medical al apendiciteï și să nu mai perdem timp, cu purgativele, cu opiŭ orĭ cu beladona. Fie-care zi, fie-care ceas perdut, este un progres al acesteï teribile afecţiunĭ, ducând pe bolnav la moarte sigură.

In ceea-ce privește tratamentul chirurgical, chirurgiĭ sunt împărţiţi în două tabere : în radicalĭ, aceĭ carĭ operează apendicita în perioada eï acută și febrilă și în oportuniștĭ saŭ temporizatorĭ carĭ operează numaĭ după ce totul a intrat în ordine, după ce apendicita s'a răcit. Prin urmare sunt operatorĭ, carĭ operează la cald și operatorĭ carĭ operează la rece.

Sigur că uniĭ din eĭ să înșală.

Ceĭ carĭ operează la rece, aduc în favorul lor statisticĭ carĭ nu prezintă nicĭ o mortalitate. Aceasta însă nu probează de cât că, operaţiunea la rece nu prezintă gravitate, dar nu spune câţĭ din bolnavii carĭ așteaptă să li se răcească apendicita, aŭ maĭ putut ajunge să fie operaţi.

Eĭ spun că pentru a răci apendicita, prin urmare pentru a o vindeca pentru un moment, întrebuinţează : repaos absolut, dietă, opiŭ la interior și ghiaţă pe pântece.

Dacă am lua cuvânt cu cuvânt, fie-care din aceste mijloace de tratament, ghiaţă, repaos, dietă și opiŭ, ușor se poate vedea că toate acestea, nu pot avea nicĭ o speci-

ficitate contra apendicitei care este o afecţiune esenţial toxi-infecţioasă. La nici una din aceste substanţe, nu se cunoaşte vre-o proprietate antiseptică capabilă să oprească mersul unei afecţiuni virulente. Cel mult ele ar putea să lupte contra unora din simptome: ghiaţa este refrigerentă, dieta lasă intestinele în repaos şi opiul calmează durerea, dar nici una din ele nu ar putea influenţa asupra mersului accidentelor, datorite virulenţei agenţilor infecţioşi.

Reviu acum la bolnavă, care a fost punctul de plecare al acestei discuţiuni. Din observaţia descrisă reese că apendicita a determinat la d-na I..., fenomene atât de infecţiune cât şi de intoxicaţiune. Fenomenele de infecţiune au produs acele puţine aderenţe peritoneale şi abcesul retrocecal, pe când toxinele apendiculare au produs intoxicaţia manifestată prin simptomele descrise.

Factorul deci, cel mai teribil, a fost aci toxina produsă de „etuva“ apendiculară.

Când acest lucru este aşa de clar, nu văd de ce chirurgia nu ar interveni, şi asta cât mai curând posibil, ca să ridice acel generator de toxi-infecţiune.

Ca concluziune fie: *ori de câte ori avem a face cu o apendicită acută şi febrilă, pericolul există; să nu mai pierdem timpul cu tratamentele medicale, căci numai chirurgia, numai intervenţia chirurgicală, făcută cât mai aproape de începutul boalei, poate scăpa pe bolnav de la o moarte sigură.*

SOCIETAȚI SAVANTE

Societatea de Chirurgie din București

Ședința de la 6 Noembre 1902

(Urmare)

4. **Bogdanovici.** *Plagă a rinichiului drept prin instrument tăetor ematurie, laparotomie, vindecare.* E un bolnav adus în serviciul D-luĭ Dr. **Racoviceanu**, în vacanță, pe când conduceam singur serviciul, pentru o plagă de mică întindere în ipochondrul drept la 2 degete maĭ jos de coaste și la unul maĭ in afară de linia mamară. Accidentul se întâmplase într'o ceartă ce o avusese bolnavul în seara precedentă, iar peste noapte avusese emurie. La intrare în spital starea bolnavuluĭ e bună, puțin anemiat numaĭ, nu putea preciza felul instrumentuluĭ cu care a fost lezat, și cum plaga părea mică m'am gândit că ar fi poate o simplă contuziune renală, care să explice ematuria. Las bolnavul în repaos, îĭ aplic ghiață pe abdomen, salol la interior. In cursul zileĭ, urina deși maĭ limpede, încă conține sînge, iar noaptea are un scaun sanguinolent. Admit atunci o dublă leziune splancnică și propun intervenția imediată; bolnavul însă cere a se consulta maĭ întâĭ cu familia. Urina e de 250 gr. și conține încă puțin sînge. A doua zi fac o laparotomie laterală longitudinală, de 16 cm. lungime, la care adaog o mică incizie transversală pentru a lumina maĭ bine câmpul operator. Găsesc întâiŭ colonul ascendent și împrejurul luĭ puțin sînge ; rădicându-l constat o mică soluție de continuitate în mezocelon, la nivelul unghiuluĭ colic drept, de unde eșea puțin sînge. Pe fața externă a intestinuluĭ o mică plagă orizontală de $2^1/_2$ cm. interesând numaĭ seroasa, pe care o cos. Dând intestinul înăuntru zăresc prin seroasa peritoneală un ematon pre-renal; îl incizez, golesc coagulii de sînge și constat atunci pe rinichiŭ spre hil, o mică plagă, care abia admitea pulpa degetuluĭ. Fața posterioară a rinichiuluĭ era indemnă. Plaga fiind mică, renunț s'o cos, o drenez cu

tifon iodoformat. asemenea drenez cu tifon și plaga peritoneală din unghiul colic pentru a opri emoragia, scot drenurile prin unghiul superior al plăgeĭ, și închid abdomenul. Plaga a supurat, infectând loja peri-renală.

In primele zile după operație oare-care fenomene peritoneale, febră, vărsăturĭ De teama de a nu opri localizarea procesuluĭ, am schimbat meșa intestinală tocmaĭ după 3 săptămânĭ. Bolnavul s'a vindecat fără a conserva vre-o turburare fiziologică; urina e în cantitate normală.

Prezentare de piese :

1. **Dr. Botescu.** *Lipsă de continuitate a intestinuluĭ subțire la un nou născut.* In April trecut am avut ocazia să asist o femee la termen, nașterea spontanee, de și era caz de idramnios, la spargerea pungeĭ s'a scurs 5—6 litri de lichid; copilul s'a prezentat în condițiunĭ bune, cântărea 3.500 gr., părțile externe eraŭ bine conformate, abdomenul numaĭ era ceva maĭ destins, maĭ balonat. La câte-va ore după naștere copilul varsă meconiu, nu ia sînul, abdomenul crește maĭ mult, a doua zi sucombă, la 30 ore după naștere, cu fenomene de ocluzie intestinală. Am încercat clisme rectale cu o sondă de cauciuc, fără nicĭ un rezultat, întîmpinam o rezistență în rect care era maĭ strîmtorat. Cu greŭ am obținut permisia de a face necropsia miculuĭ cadavru. La deschiderea abdomenuluĭ intestinul se revarsă prin incizia pereteluĭ, îmĭ apare imediat un fund de sac intestinal pe care urmărindu-l în sus constat că se găsește pe intestinul subțire numaĭ la 70—80 cm. de pilor. Intestinul subțire se găsea dar împărțit în două părțĭ neegale și complect separate una de alta, prin funduri de sac izolate. Porțiunea superioară maĭ mică, numaĭ de 80 cm., e dilatată de gaze și meconiu și ocupă partea superioară a abdomenuluĭ. Sub această parte și spre peretele abdominal posterior se găsește și cealaltă masă intestinală fixată la coloana vertebrală și care urmărită de la fundul de sac complect închis, se constată că coprinde mare parte din intestinul snbțire, care se deschide în mod normal în cec; acesta din urmă presintă un apendice și se continuă cu intestinul gros normal, colon ascendent, transvers, descendent și pelvien, pe care se distinge cu ochiul liber bandeletele longitudinale caracteristice. Această a doua parte a maseĭ intestinale prezintă un lumen foarte redus și nu conține nicĭ aer nicĭ meconiu. Celelalte organe abdominale, toracice și genito-urinare normale, timusul mare. E un caz extrem de rar. In adevăr cercetând literatura, găsesc că în 1901 **Jaboulay** a prezentat un caz identic la societatea anatomică din Lyon, cu care ocazie nu pomenește de cît de un caz analog al luĭ **Souton**, din 1889, pe care-l relatează foarte scurt. **Jaboulay** spune că a găsit cazul luĭ foarte singular; era vorba de o scindare complectă a aparatuluĭ digestiv în două, anume intestinul subțire

se termină în fund de sac aproape la terminarea luĭ în cec. Acest autor injectând arterele a observat în cazul luĭ o separaţie complectă şi in nutriţia celor două părţĭ de intestin, anume: mezenterica superioară nutrea numaĭ intestinul subţire, iar cea inferioară numaĭ pe cel gros, iar între cele două teritoriĭ nu exista nicĭ o comunicare In acest fapt anotomic rezidă, după **Jaboulay**, explicaţia patogenică a anomalieĭ; dînsul respinge teoria luĭ **Souton** după care anomalia ar proveni din lipsa de sutură a mugurilor din care derivă ambele intestine, fiind dat faptul că întregul intestin se desvoltă dintr'un singur tub. In cazul meŭ scindarea s'a făcut foarte aproape de pilor, dar probabil că era vorba tot de o anomalie în circulaţie; n'am putut face injecţiunĭ fiind-că abia mi s'a permis şi necropsia. Un caz analog a fost comunicat în sînul acesteĭ societăţĭ de Dr. Rautzoiu.

2. **Bărdescu.** I. *Regenerarea oaselor craniuluĭ după trepanaţie.* De şi numărul cazurilor de trepanaţie chirurgicală şi a perderilor de substanţă osoasă traumatice sunt numeroase, regenerarea acestor perderĭ de substanţă osoasă prin os e extrem de rară. Se formează în totdeauna un ţesut cicatrical la care contribue de o parte meningele, de alta tegumentele. In literatură am găsit numaĭ 4 cazurĭ de regenerare osoasă, anume ale luĭ **Larrey**, **Gudden**, **Ollier**, **Boeckel**. Eŭ am urmărit multe trepanaţiunĭ şi nicĭ odată n'am observat regenerărĭ osoase, ceea ce m'a făcut să propun în 1898 într'o lucrare publicată în „Revista de Chirurgie“ eteroplastia cu celuloid după trepanaţiile chirurgicale întinse. In ultimul timp am avut ocazia să bserv un caz de regenerare osoasă după trepanaţie. E vorba de un bolnav care în 1889 capătă o fractură cominutivă a temporaluluĭ şi frontaluluĭ drept, e trepanat pe o întindere de 5 cm în diametru şi ese din spital vindecat. In 1901, adică după 13 anĭ se prezintă din noŭ la spitalul Brâncovenesc, în serviciul d-luĭ Dr. **Leonte**, pentru o tumoră în regiunea cecală şi în stare de caşexie avansată. Se practică o laparotomie laterală şi găsind o tumoră ileocecală foarte întinsă şi aderentă, mă mulţumesc cu o enteroanastomoză laterală, Bolnavul sucombă 14 zile după intervenţie de progresele caşexieĭ La necropsie examinând locul unde se aplicase trepanaţia, găsesc o cicatrice abia visibilă, tegumentele aderente la o adîncătură în os, rezistentă; osul prezintă de alt-fel o continuitate, fără nicĭ o linie de demarcare. Perderea de substanţă făcută în timpul trepanaţieĭ se umpluse decĭ din noŭ cu os de neo-formaţie, os foarte rezistent, dar ceva maĭ subţire ca cel vecin. Pe faţa internă osul e neted şi nimic nu denotă că o porţiune din el e os regenerat în urma trepanaţieĭ. Cred că regenerarea nu s'a făcut nicĭ prin meninge, nicĭ prin periost, ci prin diploe; acest caz e cu atît maĭ surprinzător că era vorba de un om maĭ în vîrstă, nu de tinerĭ ca în cele 4 cazurĭ citate din literatură.

Prof. Ionescu. De mult încă în trepanațiile mele largĭ care aŭ de scop o decompresiune permanentă a creeruluĭ, recurg la un procedeŭ arătat și de un chirurg svițeran, care are de scop de a împedica orĭ-ce cicatrice dură, inextensibilă. Acesta constă în a tăia din meningele corespunzător perderĭ de substanțe saŭ micĭ lambourĭ discontinue și a le răsturna pe suprafața de secțiune a osuluĭ, cusându-le la periostul extern. In acest mod tegumentele vin în contact direct cu suprafața creeruluĭ și orĭ-ce reconstituire osoasă e împedicată. Posibilitatea regenerăreĭ osoase e un motiv maĭ mult pentru a recurge la această metodă.

II. *Deslipirea juxta-epifizară a extremităței inferioare a femuruluĭ.* E vorba de un băiat de 17 anĭ, care în ziua de 18 Octombre, scapă piciorul între spițele uneĭ roate în mișcare. Vine la spital cu o plagă enormă a părțeĭ inferioare a coapseĭ, cu extremitatea osoasă de sus eșită prin plagă, pachetul vasculo-nervos denudat și așezat în focarul traumatic. Lărgesc plaga, o curăț și constat o deslipire juxta-epifizară a extremităței inferioară a femuruluĭ, cu luxare a capătuluĭ superior. Incerc să reduc și să coaptez capetele osoase; nu reușesc ținînd piciorul în extensie; pun genunchiul în flexiune și trăgînd de el isbutesc să obțin reducerea. Cos în urmă periostul și mușchiĭ și drenez plaga. A treia zi bolnavul sucombă subit. La necropsie găsesc tromboza veneĭ poplitee; o embolie a produs probabil moartea subită.

Cazurile de deslipire juxta-epifizară a extremităței inferioare a femuruluĭ sunt rare în literatură; așa în tratatul luĭ Le Dentu și Delbet sunt citate 8 cazurĭ; apoĭ chestiunea e tratată în „Archives des Sciences Médicales“ și într'o teză recentă din Paris. Toate cazurile aŭ survenit la tinerĭ între 15 și 17 anĭ; In 11 cazurĭ mecanismul a fost acelaș, adică tracțiune și rotație prin prinderea piciorului între spițele uneĭ roțĭ în mișcare. In 17 cazurĭ reducerea a fost imposibilă și s'a recurs la amputație. Mortalitatea e mare, de 50%, de cele maĭ multe orĭ prin embolie, de și canalul medular n'a fost deschis.

III. *Ulcere duodenal și gàstric perforate.* — Accidentele de perforație acută în ulcerul duodenal și stomacal s'aŭ menționat rar înaintea Societăței noastre; de acea m'am grăbit să aduc aceste două piese. Una provine de la un bolnav de 36 anĭ, adus în serviciŭ în ziua de 16 Octombre a. c., într'o stare gravă, cu diagnosticul de occlusie intestinală. Până acum o lună bolnavul nu avusese nicĭ un semn patologic din partea tubuluĭ digestiv; atuncĭ capătă durerĭ în abdomen, pe care le calmează supunându-se la o cură de lapte. De atuncĭ a fost bine, fără vărsăturĭ, melenă, fără durerĭ, până în ziua de 15 Oct. la ora 4 seara, când în timpul defecațieĭ, adică sub influența eforturilor, capătă brusc o durere mare în abdomen și e apucat de vărsăturĭ bilioase. Durerile țin toată noaptea; a doua zi se presintă la spital cu extremitățile recĭ, fața alterată, nasul sub-

țiat, pulsul frequent, dureri mari abdominale, temp. 37⁵, musculatura abdominală contracturată, abdomenul sonor, în fosa iliacă dreaptă un sgomot idro-aeric. N'are nici scaune, nici gaze. Diagnosticul meŭ înclină pentru o perforație intestinală, fie apendiculară, fie în urma unei febre tifoide ambulatorie. Intervin imediat, fac incizia lui Jalaguier în fosa iliacă dreaptă. Se scurge ca la 1½ litru lichid galbuĭ din abdomen, intestinele retractate, cu contracțiuni vermiculare, apendicele normal. Scot lichidul cu comprese și examinând ileonul pe o întindere de 40 cm. în sus de valvulă, nu găsesc pe el nici o alterație, nici măcar o stare congestivă. Măresc incizia în sus până la marginea costală, o complectez printr'o incizie mică transversală, examinez intestinele rădic epiploon și cercetez colonul, nu găsesc nimic. Rădicând marginea inferioară a ficatului îmi apare un firișor de bilă galbenă, diagnosticez numai de cât o perforație în zona pilorică. In adevăr găsesc aci o perforație cât un bob de porumb, pe care încerc s'o cos; marginile fiind friabile se rup, intestinul neputându-se mobiliza, manopera se face în profuzime. Isbutesc să închid perforația cu un rând de fire în U cu mătase. Fac toaleta cavității peritoneale și închid complect abdomenul. Operația a durat o oră, se fac injecțiuni de ser și cafeină. Sucombă în aceiaș zi la 8 ore de la intervenție. La necropsie, deosebit de urmele de peritonită, găsesc un *ulcer latent al duodenului*, imediat sub pilor. Sutura practicată de mine era bună.

Câte-va zile în urmă sunt chiemat să văz în serviciul D-lui prof. **Buicliu** un bolnav de 52 ani, cu fenomene de peritonită datând de 5 zile, când bolnavul a fost apucat brusc de o durere vie în abdomen. Bolnavul avusese ematemeze în trecutul lui patologic. Găsesc un puls frequent, constipație, vărsături și la epigastru o tumoră. Intervin imediat prin laparatomie mediană supra-ombilicală și găsesc imediat mai sus de pilor o perforație cât o piesă de 1 centimă, ocupând mijlocul unui ulcer neoplazic. Sutura fiind imposibilă. am adus vesica biliară și am fixat'o la porțiunea ulcerată a stomacului, iar de jur împrejur am întărit cusătura cu epiploonul. Repede am făcut și o gastro-enterostomie anterioară, singură posibilă fiind dată starea pereților stomacali. Nu știam dacă aveam a face cu o neoplazie primitivă a stomacului, saŭ cu un neoplasm al ficatului saŭ pancreasului propagat la stomac. Bolnavul sucombă în aceiaș zi și la necropsie găsesc un cancer al piloruluĭ și al pancreasului, acesta din urmă plin de noduri; iar între aceste organe și ficat un proces intens de inflamație cu aderențe mari.

Aceste accidente de perforațiuni de ulcere sunt rare; la Societate a fost prezentat până acum un singur caz de ulcer duodenal de Dr. **Carnabel**. Diagnosticul e foarte dificil, neexistând nici un simptom caracteristic. Ulcerele latente duodenale trec neobservate, de și mulți din acești bolnavi se caută cu celebrități medicale, iar cand are loc perforația se iaŭ drept ocluziuni intestinale, apendicite etc.

Tabloul simptomatic mai frequent pare următorul: lipsa de scaune și gaze, abdomenul nebalonat, contractura mușchilor parietali ai abdomenului, pulsul frequent, diureza diminuată, temperatura nici odată sub normală coborîtă, un sgomot idro-aeric, fie la epigastru, fie în fosa iliacă dreaptă.

Prognosticul e foarte grav, așa în 1888, când chestiunea a venit în discuția Societățeĭ de Chirurgie din Paris, Schwartz a prezentat o statistică de 30 cazuri, din care 3 numai vindecate, în care intervenția s'a făcut înainte de 48 ore. In 2 cazuri nu s'au putut face sutura, ci numai drenagiŭ; de aceia s'a recomandat a se face gastro-enterostomia. Eŭ cred că o cusătură simplă e suficientă, afară numai dacă e teamă de strâmtoarea duodenului.

Sedința de la 20 Noembre 1902.

Presentare de bolnavi.

1) Prof. **Ionescu. I.** *Pilorectomie pentru cancer grefat pe un ulcer vechiŭ.* — Vă prezint acest bolnav în vîrstă de 53 anĭ, intrat în serviciŭ la 2 Noembre; suferea de 4 anĭ, boala debutase prin durerĭ la epigastru, vărsăturĭ alimentare, în cele din urmă și hematemeze. Bolnavul venea dintr'un serviciŭ medical, unde îĭ se pusese diagnosticul de stenoză pilorică și se cerea intervenția de urgență, fiind foarte slăbit, în așa grad că nu i s'a putut face examenul stăreĭ luĭ gastrice. Fac laparotomia mediană supra-ombilicală, găsesc stomacul dilatat, pilorul dur și pe mica curbură cîțĭ-va ganglionĭ micĭ. Diagnosticez o tumoră de rea natură și procedez la extirparea piloruluĭ, rezecînd porțiunea vecină din stomac și din duoden, pe o întindere totală de 0 15 cm. Am închis ambele capete, atît cel stomacal cît și cel duodenal și în urmă am practicat o gastro-entero-anastomoză transmezocolica posterioară. In acest din urmă timp al intervențiuneĭ, ne putînd face ocluzia temporară a stomaculuĭ, s'a scurs în abdomen o parte din conținutul gastric, de alt fel fără nicĭ un inconvenient ulterior, deși făcusem reserve asupra pronosticuluĭ. Azĭ bolnavul e vindecat se nutrește bine, cu alimente solide și lichide. După simptomele ce prezenta bolnavul, părea a fi atins de un ulcer simplu, dar deja la deschiderea abdomenuluĭ am văzut că e vorba de o neoplazie bazat mai ales pe prezența ganglionilor. In adevăr, examenul microscopic arată un *adeno-carcinom*, cu metastase ganglionare, grefat pe un ulcer simplu. Cazul e interesant prin faptul că o pilorectomie e în tot-d'auna o operație serioară și prin frequența ganglionilor canceroșĭ, care îmĭ confirmă încă odată părerea mea că nu volumul ganglionilor arată natura lor; eĭ pot fi marĭ și inflamatorĭ, saŭ micĭ și totușĭ canceroșĭ.

II. *Gastro-enteroanastomoză pentru ulcer simplu al piloruluĭ.* — E o femee de 35 anĭ, intrată în serviciul meŭ la 14 Octombre și operată

la 4 Noembre. In antecedentele personale e de notat alcoolismul. De un an și jumătate era bolnavă, dureri la epigastru, vărsături la 4 ore după mîncare, alimentore; din urmă aŭ devenit mai dese, vărsăturile aveaŭ darul de a calma durerile ; cu timpul aŭ devenit neregulate și de mai multe orĭ pe zi. Starea generală devine rea, slăbește mult. Diagnosticul a fost de dilatațiune gastrică datorită uneĭ stenoze pilorice. Nimic nu ne făcea să credem că avem a face cu un ulcer. La operație am găsit la nivelul piloruluĭ o cicatrice, restul unuĭ ulcer al piloruluĭ vindecat. M'am mulțumit să fac o gastro-enteroanastomoză transmezocolică posterioară. Bolnava s'a vindecat per primam, durerile și vărsăturile aŭ dispărut, azĭ dînsa se hrănește foarte bine. N'am practicat la această bolnavă nicĭ o altă intervențiune complimentară, fiind-că stomacul nu era mult dilatat și nicĭ ptozat. In cazurĭ anterioare, pe care le-am prezentat societățeĭ, în număr de treĭ, am practicat odată cu gastro-enteroanastomoză posterioară transmezocolică, combinată cu gastro-plicatură, gastro-pexie și jejuno-jejunostomie, pentru a obvia la toate cauzele turburărilor gastrice. Intr'un caz din clientela particulară, am procedat la fel ca la bolnava prezentată acum. Era vorba de un bolnav prezentînd toate simptomele uneĭ strîmtorărĭ pilorice, vărsăturĭ, intoleranță gastrică absolută etc. Perduse în 3 iunĭ 23 de kgr. nu avusese nicĭ melenă, nicĭ ematemeze. Prezenta un simptom caracteristic : mișcărĭ peristaltice la orĭ-ce escitație în regiunea epigastrică. Diagnosticul fuse bine precizat de Dr. **Teohari**. In luna Iulie i-am practicat intervenția, am găsit pilorul dur, cu aderențe la ficat și colon, pe carĭ n'am încercat a le rupe. Bolnavul s'n vindecat și de intervenția și de simptomele morbide, s'a îngrășat și se găsește azĭ foarte bine.

Aceste cazurĭ ne arată că intervențiunea, în gastritele cronice care se complică de spasm al piloruluĭ și dilatația stomaculuĭ, trebue să fie chirurgicală și e cu atît maĭ de folos cu cît se face maĭ din vreme. Strîmtorarea spasmodică a piloruluĭ e funcțiune de gastrită, dar pe aceasta din urmă n'o putem vindeca de cît punînd stomacul în repaos absolut și aceasta printr'o gastro-enteroanastomoză.

Dr. **Racoviceanu**. Extirparea piloruluĭ canceros e o operațiune care se face rar ; eŭ am avut ocazia s'o practic în treĭ cazurĭ ; eraŭ însă neoplasme marĭ, cu aderențe intense la organele vecine, cu starea generală rea. Toțĭ bolnaviĭ meĭ aŭ sucombat repede după interveuție. Am recurs în tot-d'auna la cusătura cap la cap a bonturilor de rezecțiune ; închiderea lor separată și gastro-enteroanastomoză ușurează mult intervențiunea și acestuĭ procedeŭ se datorește frumoasele succese în pilorectomie.

III. *Evidarea lombo-ilio-pelviană cu isterectomia abdominală totală pentru cancer al uteruluĭ.* — E vorba de o bolnavă intrată în serviciul meŭ la 2 Octombre în vîrstă de 32 anĭ, cu diagnosticul de epiteliom uterin Nu prezenta nicĭ o ulcerațiune vizibilă a coluluĭ, uterul era

foarte mobil, colul era mare, dur, infiltrat; era un adeno-carcinom. Clinicește s'a putut diagnostica infiltrația neoplazică a ganglionilor pelvieni, mai ales de partea stângă, unde ganglionii formaŭ o masă compactă. La 24 Octombre am intervenit după procedeul descris de mine la congresul de la Roma. Am căzut pe unter voluminos, care a fost extirpat foarte lesne, împreună cu o parte din vagin și cu parametriul. Când am procedat la al doilea timp, la evidarea propriŭ zisă a basinuluĭ am întâmpinat dificultăți marĭ. Am putut să fac extirparea ganglionilor din partea dreaptă; am disecat vasele iliace, interne și externe, primitive, vena cavă, ureterul și nervii. Evidarea ilio-pelvienă de această parte a fost complectă, așa cum s'a putut convinge și Dr. Bardescu, care asista la operație. De partea stângă însă exista o masă ganglionară obturatrice care forma un bloc masiv, foarte aderent la pereții pelvieni, pe care n'am putut-o extirpa. Urmările operatoriĭ aŭ fost simple, bolnava s'a vindecat de intervențiunea mea. Din punct de vedere terapeutic nu poate fi considerată ca vindecată, de oare-ce i-a rămas țesut neoplazic ganglionar.

Cazul e foarte interesant, fiind-că aceste intervenții de evidare complectă sunt rare și ceĭ ce aŭ urmărit congresul de la Roma, știŭ că nicĭ un chirurg n'a încercat s'o practice așa cum o înțeleg eŭ. Se credea chiar imposibilă și gravă; acest caz vă demonstră benignitatea eĭ.

Acest caz arată încă că gradul de infiltrațiune a parametruluĭ, a uteruluĭ, nu implică și gradul de extensiune la ganglionĭ. Intervențiunea vaginală părea, în acest caz, de o facilitate rară, fiind-că parametriul părea indemn. S'a zis că după mobilitatea uteruluĭ se poate judeca și gradul de infiltrare a parametriuluĭ. Fŭ m'am ridicat și contra acesteĭ păreri la congresul de la Roma și cazul acesta îmĭ dă dreptate. Putem avea un parametriŭ indemn, cu un epiteliom foarte limitat și totuși ganglionii să fie degenerați, în așa grad chiar în cât extirparea lor să fie imposibilă.

Extirparea uteruluĭ prin urmare, nu e suficientă, și de câte orĭ e posibil trebue să facem și extirparea complectă a ganglionilor regionalĭ și a întreguluĭ țesut celulo-grăsos.

La bolnava de față aveam a face cu un caz tipic de adenocarcinom al gâtuluĭ, în care extensiunea la distanță e mare, întinsă, așa cum aŭ descris această formă germaniĭ. Dacă s'ar fi practicat intervenția vaginală s'ar fi observat mai târziŭ existența aceleĭ mase ganglionare din stânga, care s'ar fi luat drept o recidivă, în realitate ar fi fost o continuare a boaleĭ neextirpată în totalitate. Așa că acest caz e important prin învățămîntul ce ne dă asupra moduluĭ de extenziune a epiteliomuluĭ coluluĭ și asupra intervențiuneĭ ce necesită.

Dr. Nanu. — Operația, așa cum e propusă și executată de prof. Ionescu, e una din cele mai radicale posibile în cancerul uteruluĭ; ea tinde spre idealul în chirurgia canceruluĭ în genere. Re-

zultatele operatorii le cunoaștem, ele sunt încuragiatoare ; rezultatele terapeutice însă nu le cunoaștem încă, operațiunile de acest fel fiind de dată recentă, și trebue să așteptăm să mai treacă câți-va ani pentru ca să ne putem pronunța.

Apropos de acest caz, vă comunic un caz de epitelioma mameleĭ operat în două rînduri și confirmat prin examenul microscopic și la care o recidivă ultimă s'a vindecat prin injecțiuni de ser **Adamkiewicz.** (Vezĭ istoricul pe larg al acestuĭ caz în „Revista de Chirurgie" din 1902 pag. . .). Bolnava văzută zilele trecute, nu prezintă nicĭ o urmă de infiltrație neoplazică. Trebue să admitem că s'a vindecat. Fost'a o vindecare spontanee ? saŭ e datorită seruluĭ. In timpul din urmă **Adamkiewicz** a publicat 4 cazurĭ de cancer al esofaguluĭ vindecate cu cancroina luĭ (Presse médicale). Tratamentul logic și rațional al canceruluĭ e cel generel și medical, fiind-că de operat orĭ-cât ne-am întinde cu extirparea ganglionară, tot nu suntem siguri că am scos toate părțile bolnave, iar pe de altă parte cancerul e o maladie specială, care are resunet asupra organismuluĭ întreg, producând o cașexie specială, care nu seamănă cu nicĭ una din cele-l'alte cașexiĭ și care are de caracteristic o colorație specială a tegumentelor și desgustul pentru carne. In cât viitorul e poate total cancroineĭ și al seruluĭ specific.

Dr. **Bărdescu.** Am făcut încercărĭ cu ser anticanceros în serviciul D-luĭ Dr. **Leonte** în 4 cazurĭ de cancer și anume, 2 cancere ale sînuluĭ recidivate local și în ganglionĭ, într'un caz de miom uterin și cancer al coluluĭ recidivat în peritoneŭ după isterectomie și într'un caz de cancer schiros al mameleĭ neoperat. In toate aceste cazurĭ rezultatul a fost absolut negativ, așa că noĭ credem că nu poate da nimic concraina. Relativ însă la bolnava de care a vorbit D rul **Nanu**, pot să vă comunic că acum 2 anĭ am văzut'o la Sinaia, când am constatat un nodul în cicatrice de operație. I-am prescris un unguent de plumb în aplicațiunĭ locale și tumora a dispărut. De sigur că tot trecutul morbid pledează îu acest caz pentru cancer ; nodulul însă pe care l'am văzut, de sigur că nu era neoplasic ci inflamator, și numaĭ așa se explică dispariția luĭ în urma unuĭ tratament anodin. Probabil că așa s'a întâmplat și pe vremea tratamentuluĭ cu injecțiunile de cancroină. Sînt într'adevăr tumorĭ inflamatoare care aŭ aspectul tumorilor canceroase, așa e un caz al Prof. **Severeanu**, de epitelioma buzeĭ inferioare, operat și reoperat pentru recidivă și care s'a prezentat în serviciul nostru cu o tumoră mare în regiunea submaxilară, pe care am luat-o drept recidivă la distanță. Am tratat'o de paregorie prin iodur de plumb și revăzând bolnavul maĭ târziŭ am constatat că tumora dispăruse. Sînt forme de cancere care recidivează în maĭ multe rânduri și finesc totuși prin a se vindeca. Așa cunosc o doamnă operată în 1887 pentru un cancer al sînuluĭ, de atuncĭ a maĭ fost operată în 3—4 rânduri pentru recidive locale.

De curând am revăzut-o, e într'o stare generală excelentă. La această femee nu se practicase intervenția largă a lui Halsted. Eŭ am revenit la ideia că o intervenție largă are inconvenientul de a difuza mai mult neoplazia. O bolnavă operată prin Halsted de Dr. Bălăcescu, a venit la mine după o lună cu recidivă locală. Eŭ am practicat vr'o 14 cazuri de operațiuni radicale în cancerul sînului și am avut recidive ca și cu amputația simplă ; pe când din contră cu intervențiuni parcelare și repetate, am obținut vindecări definitive. Chestiunea trebue pusă în modul următor : operația largă dă tot așa de bune rezultate ca și cea parcelară ? Viitorul ne va dovedi aceasta.

Dr. Nanu Dacă operația parcelară dă rezultate depărtate bune, nu se datorește aceasta metodei de intervenție ci formei cancerului, care durează mult, fie că e sau nu operat. Am cunoscut o doamnă la care cancerul durează de 20 de ani, iar doamna V. a murit după ce a purtat un cancer al sînului timp de 10 ani. Cred că la bolnava de care v'am vorbit a fost un nodul canceros, căci numai aceștia dau compresiuni intense ale venelor și edem considerabil al brațului corespunzător.

Ionescu. Cazul ce am prezentat a ridicat o cestiune întinsă, acea a naturei cancerului în general și legitimarea unei operațiuni întinse. E un punct cert și mai toți ginecologii sunt de acord azi că cancerul uterului e o boală locală ; mai toate morțile după operație sunt datorite unei estensiuni locale, iar nu unei generalizări. Foarte rare sînt cazurile în care s'a găsit o metastază depărtată ; cancerul uterin rămâne local și se întinde pe căile obicinuite, limfatice. Boala fiind locală dânsa e prin urmare curabilă. E posibil să ajungem la intervențiune rațională și care să dea — dacă nu o vindecare absolută — una relativă și mult timp prelungită

Cazul de azi arată care intervențiune e legitimată. E un caz în care leziunea locală era absolut limitată la uter, în care parametrul era îndemn; părea că isterectomia vaginală e ideală. La deschiderea abdomenului se constată într'o parte ganglioni mari și disecabili, iar de cea-l'altă parte ganglioni ce nu se mai pot extirpa. Acest caz operat din vreme ar fi fost poate pasibil de o intervențiune complectă. Era însă o formă de cancer în care leziunea locală e minimă, pe când extensiunea ganglionară enormă. In alte cancere însă, leziunile vaginale sunt întinse, ulcerațiuni și vegetațiuni colosale, ganglionii sînt prinși, dar sînt mici; nici după deschiderea abdomenului nu se văd, dar se pot extirpa lesne dacă știm să-i căutăm. Așa s'a întâmplat în cele 3 cazuri operate de mine la Paris în serviciile lui Pozzi și Reynier, în care la vedere nu se constata nici un ganglion și asistenții au fost surprinși de numărul ganglionilor pe care i-am extirpat Volumul ganglionilor nu arată și natura lor ; sînt ganglioni voluminoși și necancerogi, pe când alții mici sânt neoplasici ; așa că intervenția complectă e legitimată în tot-d'auna.

Dar se zice că operațiunea e grea, e lungă, e omorâtoare, expune viața bolnaveĭ. Eroare absolută. Am operat înainte de a merge la Roma, 18 cazurĭ prin această operațiune și n'am avut nicĭ un caz de mortalitate. Dar nu orĭ-ce poate s'o facă, cere oare-care studiŭ și timp pentru a o putea practica în perfecție. La Paris n'am întrebuințat maĭ mult de o oră și un sfert; operația vaginală, incomplectă, nu durează cu mult maĭ puțin.

Durata decĭ nu e lungă, inocența eĭ reese și din cazul prezentat azĭ. Ca s'o practicĭ însă trebue să aĭ cunoștință exactă de topografia ganglionilor ipertrofiațĭ; cea-ce chirurgiĭ până acum nu cunoșteaŭ; de aceia aproape nicĭ unul din aceĭ ce aŭ practicat așa zisa evidarea pelvisuluĭ, aŭ făcut operațiunĭ incomplecte, care nu valorează maĭ mult ca o simplă isterectomie abdominală.

Pentru mine reese un fapt cert, că operațiunea cum cred eŭ că trebue practicată, este o operațiune de viitor, care se va practica pe o scară întinsă și se va ajunge a se face perfect de bine. Chirurgiĭ vor căpăta facilitatea de a o face, mortalitatea va scădea la zero.

Rezultatele tardive nu le cunoaștem încă, eŭ practic operația numaĭ de 2 anĭ; în acești doĭ anĭ n'am avut nicĭ o recidivă. Nu zic că orĭ-ce recidivă e esclusă; cauzele lor fiind multiple. Așa sunt recidive datorite inoculăreĭ suprafețelor sângerânde cu țesut neoplazic în timpul intervențiuneĭ. Cea ce trebue să căutăm a evita sunt recidivele care rezultă din operațiunĭ incomplecte, care în realitate nu sunt recidive, ci continuărĭ ale boaleĭ.

Că în genere, operația în cancer poate da supraviețuirĭ prelungite rezultă din statistlcele publicate. In raportul meŭ făcut la congresul din Roma, am adunat o statistică de 2300 cazurĭ de isterectomiĭ vaginale cu 230 bolnave vindecate după 6--10—15 anĭ. Dacă printr'o operațiune incomplectă ca isterectomia vaginală, se pot obține rezultate satisfăcătoare, de sigur că aceste rezultate trebue să fie maĭ superioare cu o operație maĭ complectă. **Wertheim**, care practică o intervențiune nu tocmaĭ complectă, are rezultate frumoase datând deja de 4 anĭ.

Cât privește cancroina, eŭ am recurs la ea într'un caz și rezultatul a fost nul; de alt-fel maĭ toțĭ medicĭ care l'aŭ întrebuințat aŭ ajuns la acelaș rezultat. Și eŭ am avut ocazia să văd bolnava de care s'a vorbit, am constatat ganglionĭ marĭ supra, claviculară și retro-sternalĭ, m'am abținut de la orĭ-ce intervențiune. Nu știŭ dacă acești ganglionĭ eraŭ saŭ nu canceroșĭ.

Prezentare de piese:

Prof. **Ionescu**. — *Lipom al mameleĭ.* E primul caz din practica mea personală; de alt fel și tratatele clasice raportează puține cazurĭ de acest gen. E vorba de o femee al cărui sân stâng era enorm, desvoltându-se lent, în curs de maĭ mulțĭ anĭ, tumora începând de la

mărimea unei alune. Deasupra sânului, care prezenta o aparență normală exista o tumoră mobilă pe marele pectoral, întinsă de la claviculă până la mamelă și făcând corp cu aceasta din urmă. Diagnosticasem o maladie kistică și mă pregăteam să fac amputația sânului; sub cloroform însă am văzut că e o tumoră separată de mamelă, m'am mulțumit atunci cu o incizie pe marginea inferioară a mareluĭ pectoral, prin care am enucleat tumora ce vă prezint. Greutatea tumoreĭ e de peste 1 kgr., cea ce e rar. *C.*

Societatea de Chirurgie din Paris

Sedința de la 29 Octombre—26 Noembre 1902

(Bulletinset mémoires de la Société de Chirurgie de Paris 1902)

Asupra apendicitei.—**Moty** operează cazurile desperate aduse prea târziŭ, dacă există cea mai mică șansă de scăpare; în cazurile acute cu pronostic îndoelnic rămâne în expectație: dacă pulsul se accelerează consideră intervenția urgentă, când plusul e staționar, sub 100, așteaptă până a doua zi și dacă nu scade cu tot repaosul și dieta, încă intervine. A renunțat la ghiață și preferă dieta absolută și la nevoe o injecție de morfină.—**Segond** relatează cazul uneĭ femeĭ care suferea de colicĭ epatice și care într'o zi capătă un punct dureros intens apendicular, care e luat drept o colică epatică și tratat în consecință. A treia zi **Duchastelet** diagnosticează o apendicită perforată cu peritonită generalizată. La operație se găsește apendicele gangrenat complect, perforat și abea puțin lichid în peritoneu, ansele injectate; bolnava moare a treia zi după operație. Bolnava această a fost decĭ operată prea târziŭ, fiind că în alte 3 cazurĭ de apendicită gangrenoasă operate din vreme de Segond s'aŭ obținț vindecărĭ cu toate că simptomele observate eraŭ grave. Combate cu desăvârșire temporizarea, se raliază la ideile luĭ **Dieulafoy**. In cazurĭ excepționale, la chirurgĭ cu bun simț clinic extra ordinar, temporizarea a dat câte-va succese. — **Villar** (Bordeaux) relativ la diagnostic crede că la femeĭ poate fi dificil, din cauza inflamațieĭ anexelor; la bărbat trebue diagnosticată când cu o febră se asociază o durere în fosa iliacă și contractură musculară. E intervenționist pentru că nu se poate cunoaște întinderea leziuneĭ, fiind-că mortalitatea celor neoperațĭ saŭ operațĭ prea târziŭ e mare, fiind că practicată la vreme operația e benignă. In principiŭ e partizan al extirpăreĭ apendiceluĭ numaĭ când operația trebue terminată repede renunță la ea.

Pielonefrită calculoasă, nefrolitotomie, sutură renală; vindecare; **Bazy** raportează observația luĭ **Riche**. E vorba de o femee de 41 anĭ care e operată pentru piurie și o tumoră în flancul drept.— Cu se-

paratorul luĭ Cathelin se constată la dreapta urina purulentă cu 5 gr. de uree la litru, pe când la stânga urina clară. Nefrotomie ; se scoate un calcul mare ramificat și 4 calcule micĭ, cântărind 52 gr. Sutura rinichiuluĭ. Vindecarea simplă. Bazy nu recomandă închiderea complectă a rinichiuluĭ în pielonefrită. Asemine nu-ĭ pare utilă separarea urinelor în asemine cazurĭ, în care diagnosticul e sigur.

Intr'un caz de fistulă renală consecutivă uneĭ nefrolitotomiĭ practicată de alt chirurg, Bazy, socotind că rinichiul e în mare parte distrus, s'a decis să-l extirpeze ; la operație, jumătatea superioară a organuluĭ era normală, iar jumătatea inferioară conținea în mijlocul unuĭ focar purulent, un calcul voluminos. Nefrolitotomie cu drenare a fost suficientă să aducă o vindecare. E contra utilitățeĭ separațieĭ urinelor, de și metodele sunt foarte practice.

Fracturĭ de gambe tratate prin agrafele luĭ Jacoël. — Quénu prezintă radiografiile a două cazurĭ în care tatamentul a dat deplin succes. Sunt indicate în cazurile de sutură, agrafele se aplică maĭ lesne ca firele de argint, ele sunt bine tolerate ; în două cazurĭ s'aŭ eliminat fără supurație.—Tuffier arată că detaliile de construcție și tecnica aplicăreĭ acestor agrafe a fost date de Dujarier, prosector și aŭ fost raportate la congresul din Bruxelles. Ele aŭ fost aplicate în serviciul luĭ Tuffier și daŭ o coaptație rigidă a capetelor osoase. Singurul inconvenient e posibilitatea eliminăreĭ lor tardive.

Varice limfatice la o femee gravidă. — Tuffier prezintă o femee operată acu un an, în luna șasea de sarcină, pentru o tumoră inguinală constituită din varice limfatice. Opt lunĭ după operație prezenta o urmă din tumoră sub forma uneĭ vesicule micĭ transparentă care a dispărut în urmă.

Nefrectomie pentru pio-nefroză. — Routier prezintă un rinichiŭ atins de pio-nefroză, conținând un litru de lichid, scos pe calea lombară. Separația urinelor cu aparatul luĭ Cathelin a confirmat diagnosticul clinic.

Prostatectomie perineală pentru ipertrofie și tumoră a prostateĭ. — Tuffier prezintă o prostată voluminoasă, extirpată la un bătrîn de 60 anĭ și care are pe ea o tumoră ca o ciupercă care proemina în beșică.

Ricard prezintă un rinichiu extirpat pentru *idronefroză intermitentă infectată* în urma îndoireĭ ureteruluĭ prin bride și o altă piesă de nefrectomie pentru *Kiste idatice multiple ale rinichiuluĭ*, localizate grație separatoruluĭ luĭ Cathelin.

Relativ la apendicită : Routier declară că nu totdeauna tratamentul medical oprește atacul de apendicită, în orĭ-ce caz nu poate feri de recidivă; pentru aceste motive e intervenționist, și se rădică în contra expectațieĭ armate, în contra acelora care se lasă a fi fortați de complicațiunĭ, când de obiceiŭ intervin prea târziŭ. Insuși abstenționiștiĭ zic că intervenția făcută în primele 48 ore dă rezul-

tate tot așa de bune ca și operația a froid. Statistica personală cuprinde: 49 operațiuni a froid, 49 vindecări, 17 apendicite acute operate în plină criză, 17 vindecări; 19 apendicite acute cu abces, 17 vindecări, 2 morți; apendicite cu peritonită 6 casuri cu 3 vindecări; 16 apendicite complicate cu ernie, varicocel, cholecistectomie saŭ isterectomie abdominală cu 14 vindecări —**Gérard-Marchant** a perdut un copil de apendicită, fiind-că a temporisat, găsind la începu' o evoluțiune benignă.—**Quénu** arată că sunt cazuri foarte ușoare în care diagnosticul e foarte ezitant și care nu se operează; în al doilea rînd sunt cazurile grave de la început în care toți intervin imediat; rămîn dar cazurile mijlocii în care opiniunile sunt împărțite; în asemenea cazuri dînsul e pentru o așteptare armată și dacă intensitatea inițială a simptomelor persistă saŭ se exagarează să intervenim.—**Kirmisson** e oportunist; își alege casurile de operat și statistica luĭ personală îl încurageză la aceasta. In 1901 are: 37 cazuri — 19 supuse la tratament medical și vindecate, 8 operate la rece și vindecate; 10 operate în plină evoluție cu 8 morți de peritonită generalisată, 2 vindecați cu abcese localizate. In 1902, 50 cazuri —16 tratate medical și vindecate; 6 operați la rece și vindecați; 28 operați n plină evoluție și anume: 8 pentru abcese circomscrise cu 7 vindecări; 20 peritonită difuză cu 15 morți. Numaĭ operația în primele ore poate da rezultate mai bune.

Dujarier prezintă un cas de *pseudartroză a femuruluĭ* în care a făcut *sutura cu agrafele luĭ Jacoel* cu o consolidare perfectă

Siringă pentru rachi-cocainizare. **Guinard** prezintă o siringă nouă și o soluție specială pentru asemenea injecțiuni anesteziante.

Ps-udo-ermafrodit femenin.—**Hartmann** prezintă fotografia uneĭ fete de 7 anĭ, cu clitorisul de 5 cm. semănând cu un penis de copil de aceiași vîrstă, avênd pe fața inferioară un șghiab longitudinal care se termin i la bază printr'un meat urinar normal; uterul la tușeul rectal se găsește a fi normal. Clitorisul a fost amputat din causa masturbațieĭ la care se dădea fetița. Revăzută după 10 anĭ se constată că desvoltarea s'a făcut în sens masculin; părul de pe față desvoltat, toracele și basinul de bărbat. N'are menstruație, isterometria dă $4^1/_2$ cm.

Sarcină tubară supurată. — **Bazy** presintă un fetus macerat de 8—9 cm. provenit dintr'o sarcină extra-uterină supurată. La 15 Ianuarie s'aŭ suprimat menstruele și în lunele următoare toate semnele uneĭ sarcinĭ. In April fenomene de ruptură intra-peritoneale cu semne de infecțiune gravă. Chiaguri și membrane s'aŭ evacuat prin vagin, dar aŭ perzistat durerĭ carĭ aŭ necesitat intervenția.

Fibrom nazo-faringien extirpat pe calea retro-palatină. — **Sebileau** presintă piesa de 45 gr., scoasă la un tînăr de 17 anĭ cu pensa luĭ **Escat**, cu emoragie mică. Era o recidivă, căcĭ maĭ fusese operat.—

Potherat într'un caz identic, aplicând metoda lui Escat, a avut o emoragie însemnată.

Relativ la apendicită. — Reclus e pentru o intervențiune imediată într'o apendicită cu diagnostic sigur, chiar de la începutul boalei, asemene în ori-ce apendicită complicată de peritonită generalizată ; în formele acute de intensitate medie și cu mers normal, e de părere a se lăsa să se răcească focarul chiar când există deja supurație. — Nélaton arată 2 simptome care comandă o intervențiune imediată în apendicitele acute, anume alterația repede a trăsăturilor feței, coincidând cu disociația dintre puls și temperatură și acuitatea și durata durerei (10—20 ore) cu care debută criza. In afară de aceste 2 semne e pentru expectație. — Tuffier e intervenționist în primele 36 de ore ; numai că chirurgul e rar chemat de la început și că diagnosticul e greŭ în acest moment. In cursul evoluției apendicitei e oportunist ; pune preț pe starea generală, faciesul, pulsul, temperatura și mai ales starea locală : în absența unei impăstări intervine imediat, alt-fel temporisează. In apendicito recite nu mai intervine de loc. Statistica personală din ultimii ani, 155 cazuri, 83 operațiuni a froid toate vindecate, 9 în primele 36 ore toate vindecate, 63 în cursul boalei cu 5 peritonite difuze (5 morți) și 58 supurațiuni saŭ gangrene cu 53 vindecări și 5 morți.- Poirier menține concluziunile de acum 3 ani, că nu există tratament medical și că ori-ce apendicită trebue operată de urgență ; statistica din spital nu-i mai dă de cât 8% mortalitate. Nu ezită a deschide cavitatea peritoneală pentru a căuta apendicele și a deschide colecțiunile și drenează cu 4 tuburi mari.—Picard nu operează casurile ușoare, din contra cazurile grave le operează pe toate imediat. In casurile mijlocii intervine numai când e un absces colectat, alt-fel temporisează, fie că există saŭ nu o reacțiune locală —Walther aduce statistica lui personală care coprinde 23 cazuri acute cu 15 vindecări și 8 morți; 74 operațiuni a froid după o criză gravă cu 74 vindecări, după criza ușoară 106 cu atâtea vindecări.—Richelot în primele 48 ore intervine în toate apendicitele acute; în cursul evoluțiunei boalei, faciesul bolnavului e cel mai bun mijloc de conduită; când trăsăturile feței continuă de a fi alterate, fața palidă e o indicație de a interveni mai repede — Reynier bazat pe comparația resultatelor obținute de partizanii ideilor opuse, se menține incă ca și în 1899, în temporizare. De atunci a avut de tratat 85 apendicite, 71 medical și 14 aŭ fost operate dintre aceste din urmă 7 morți. Din primele cazuri numai 2 morți, unul de embolie pulmonară și unul fiind-că n'a fost operat la vreme. A văzut prea puține cazuri de la început, și mai ales în aceste recomandă trstamentul medical, repaos, opiu, ghiață, injecțiuni de ser. Témoin e intervenționist imediat ; a operat 314 casuri, 125 à froid cu tot atâtea vindecări ; 179 acute cu 19 morți, mai toate operate în cursul evoluției; cele operate în primele 2 zile s'aŭ vindecat toate deși în 7 cazuri apendicele era deja perforat și sfacelat.

Cancer al rinichiului.— **Schwartz** prezintă un epiteliom tubulo-cilindric de 3500 gr.. extirpat pe calea trans-peritoneală. Separatorul lui **Cathelin** a dat indicațiuni precise. — **Potherat** prezintă un *apendice cu diverticul.* care pare a fi un folicul kistic mult desvoltat destrugând musculara și mucoasa, comunicând cu cavitatea apendicelui print'un orificiu mic. — **Reutier** prezintă un *apendice gangrenat* și perforat, extirpat de la un bolnav care nu prezenta simptome grave.

Perineorafie prin interpunere. — **Delbet**. E un procedeu aproape identic cu al lui **Duval** și **Proust**, numai că rădicătorii anali se coase pe marginea lor, nu pe fețele lor.—**Walther** prezintă o bolnavă cu o *ulcerație a sânului*, care seamănă cu un cancer și a fost influențată de tratamentul specific.—**Berger** prezintă o bolnavă la care a practicat *rinoplastia* prin *metoda italiană* asociată cu răsturnarea unui lambon fronto-nazal destinat a dubla lamboul brachial.—**Kirmisson** prezintă un copil la care a păstrat membrul în urma unei striviri extirpând numai capătul inferior al umerului. Copilul se servește de membrul lui pentru a apuca obiecte. — **Guinard** prezintă un băiat operat de *apendicită calculoasă acută* cu pleuresie seroasă interlobară la stânga, urmată de pleuresie supurată de aceiași parte și pleurotomie.—**Albarran** prezintă un bolnav la care a practicat succesiv în 1893 1895 și 1902 talia ipogastrică pentru *tumori vezicale* de diferite naturi. **Nélaton** prezintă o *siringă* pentru injecțiuni cu parafină cu incălzitor electric.—**Potherat** comunică un caz de *ematocel* de origină tubară fără ruptura trompei uterine.—**Carlier** prezintă un calcul de 148 gr. scos de la un bolnav cu o tumoră vezicală.

Există orchită prin efort? — **Monod** comunică observația lui **Couteau** în care e vorba de o orchi-epididimită apărută la un marinar in urma unui sforț și care a dispărut într'o lună prin repaos și iodur de potasiu. In literatură ar exista 10 cazuri autentice. Sunt ematome mici care se formează prin ruperi arteriale sub influența efortului. **Moty** a observat un caz în care orchita apărea după un efort ceva mai mare.—**Berger** prezintă 2 bolnavi la care a practicat *autoplastii nazale.*

Anevrism aterio-venos al coapsei. — **Guinard** prezintă bolnavul la care a extirpat tumora cât un pumn, după ce a legat ambele vase femorale, sus și jos.—**Cahier** prezintă bolnavul la care a extirpat un *osteom* al brachialului apărut după un traumatism.

Corp strein în bronșe. — **Sébileau** prezintă radiografia unui bolnav care a aspirat o piesă de 50 centime, pe care se vede corpul strein în bonșa dreaptă. In urma unor sguduiri și percuțiuni toracice provocate, bolnavul a expulzat piesa într'un acces de tusă.—**Legueu** prezintă un calcul al ureterului în porțiunca pelviană, obținț de la o bolnavă la care a practicat nefrectomia pentru colică renală. Rinichiul era mic, scleros, atrofiat; ureterul dilatat deasupra calculului.

C.

ANALIZE

Walker Downiv. The removal of deformities of the nose by the subcutaneous injection of paraffin. ***Remediarea diformităţilor nasuluĭ prin injecţiunĭ subcutanate de parafină.*** (The Britisk Med. Journal No. 218 , Nov. 1902, pag. 1517).

Autorul posedă șase casurĭ de diformităţĭ ale nasuluĭ pe carĭ le-a tratat su succes prin injecţiĭ subcutanate de parafină. Ilustrează istoricul casurilor cu fotografiile, înainte și după operaţie.

Pentru executarea acesteĭ operaţiunĭ se fac toate preliminările de asepsie cu 12 ore înainte. Cu 15 minute înainte de operaţie se aplică un strat de celoidină la rădăcina nasuluĭ în dreptul ochilor și câte un strat de fie-care parte a nasuluĭ între acesta și obraz. Cu modul acesta pielea se comprimă și Impedică parafina de a fuza în sus saŭ în părţile laterale.

Parafina întrebuinţată de autor se disolvă între 104⁰ și 108⁰F.

Sirigna întrebuinţată e de 10 cm. c,

Pacientul poate fi și nu anesteziat; anestezia locală nu e favorabilă.

Parafina se fluidifează prin imersiune în apă fierbinte. După ce siringa a fost încălzită la o lampă de spirt se încarcă cu parafină cu o cantitate de 6—7 cmc. E bine de avut o masă suficientâ de liquid pentru a evita coagularea subită și în acelaș timp e indicat de a nu avea prea încărcată siringa.

Acul se adoptează la siringă gonind apoĭ aerul. Pentru a evita acum solidificarea liquiduluĭ autorul a imaginat următorul procedeŭ, jumătatea proximă a aculuĭ precum și gulerul săŭ se învelește cu aţâ. Apoĭ, se trece peste aceasta un fir supţire de platină ale căruĭ capete sunt puse în contact cu câte un fir de platină carĭ la rândul lor sunt puse în legătură cn o baterie electrică a căreĭ curent poate încălzĭ după voe firul de platină. Peste firul de platină se aplică un stat de gaz carbolizat umed. Acul se întroduce sub piele cât maĭ aproape de linia

mediană. Liquidul se injectează încet şi pe măsură ce pătrunde sub pele, se modelează cu degetele. In acelaş timp un asîstent comprimă partea superioară şi laturile nasuluĭ penrru a evita orĭ-ce sufusiune în acele părţĭ.

După aceea se aplică o compresă cu apă rece sterilizată şi apoĭ se scoate acul.

Imediat după injecţie pielea nasuluĭ se anemiază ; dar după câte-va ore se roşeşte şi persistă ast-fel câte-va ore pentru a şĭ reveni apoĭ la starea normală.

Autorul a revăzut un caz după 9 lunĭ de la operaţie, fără ca nasul să'şĭ fi perdut forma obţinută.

Dânsul a injectat parafină sub pelea uneĭ mamele ce trebuia extirpată ; în urma a extirpat pielea şi a observat că parafina ocupa părţile profunde a le grăsimeĭ subcutanate în mase cât bobul de mazăre cu diferite lobulaţiunĭ şi colţurĭ,

Singurile cauze carĭ pot zădărnici rezultatul sunt: 1) insuficienţa antisepsieĭ 2) lipsa de aparate bune. 3) introducerea uneĭ excesive cantităţĭ de parafină 4) insuficienta presiune digitală în timpul injecţiuneĭ.

Sasover

Mayo Robson. Case of complete excision of the urinary bladder. Un caz de extirpare a veziceĭ urinare. (The British Med Journal 1902 No. 2184 pag. 1519. Nov.) Autorul e cel d'intâĭ care a practicat această operaţie în Anglia bazat pe lucrările luĭ **Bardenheuer, Gussenbauer, Pavlik** şi **Clado**. Cazul e relativ la o femee de 42 anĭ cu 2 tumorĭ vezicale, incontinenţă de urină şi ematurie. Prin talie ipogastrică autorul a scos 2 tumorĭ, cât 2 mere marĭ. După o lună bolnava pleacă vindecată. După 7 lunĭ a avut 2 ematurĭ ; autorul i-a scos maĭ multe tumorĭ micĭ prin uretra dilatată. După un an iar ematuria. Prin o nouă talie ipogastrică i s'a extirpat alte tumorĭ vezicale. După un an de la ultima operaţie vezică era prinsă în întregime de neoplasm ; hematuriile eraŭ continue. S'a scos vezica prin laparatomie mediană şi transversală suprapubienă Ureterele aŭ fost implantate în vagin prin 2 orifice şi fixate cu fire de catgut. Tuburile ureterelor comunicaŭ cu 2 borcane, fie-care pentru câte un rinichiŭ. Din rinichiul drept urina era normală, însă din cel stâng era puriformă şi sanguinolentă. In cursul celeĭ d'a II săptămânĭ resuflarea pacienteĭ a devenit urinoasă, pulsul repede şi pacienta a sucombat în a 13-a zide la operaţie.

Sasover

LUCRARI ORIGINALE

Nefrectomia [1]

de
Dr. HERESCU, Chirurg primar

Domnilor,

Mĭ-aţĭ dat însărcinarea, să fac un raport asupra Nefrectomieĭ. Am primit această însărcinare cu plăcere, căcĭ consider Nefrectomia ca una din cele maĭ interesante operaţiunĭ pe care chirurgia modernă le posedă. In adevĕr, pe lângă abilitatea operatorie necesară fie-căruĭ chirurg pentru a ridica rinichiul, care este compromis în funcţionarea luĭ saŭ care este sediul unor lesiunĭ vătămătoare pentru organism, se maĭ cere un studiŭ amănunţit pentru a se determina existenţa şi valórea funcţională a celuĭ-l'alt rinichiŭ. De la rezolvirea acestuĭ problem, în sens positiv saŭ negativ, rezultă indicaţiunea saŭ contra-indicaţiunea nefrectomieĭ.

Regula generală: pentru ca nefrectomia să fie făcută cu şanse de succes, trebue ca cel-l'alt rinichiŭ să fie capabil să supleeze rinichiul ridicat.

Determinarea existenţeĭ precum şi a valoareĭ funcţionale a fie-căruĭ rinichiŭ, se face astă-zĭ prin diferite metoade de inegală valoare. Ne mărginim a menţiona aceste

1) Raport prezentat la Societatea de chirurgie din Bucureşti, în şedinţa de la 25 Februarie 1903.

metode, căci a le expune, a le discuta, a le face critica respectivă, ne-ar duce prea departe și ne-ar face să deviem de la scopul ce ne-am propus. Ne mulțumim a spune că astă-zi nu trebue să se ridice un rinichiŭ fără a se sigura mai dinainte că cel-l'alt rinichiŭ există și că este în bună stare.

Metoadele pentru a determina acest punct esențial, capital am zice mai bine, pentru nefrectomie, sunt: cistoscopia, proba injecțiuneĭ cu florizină saŭ albastru de metilen, cateterismul ureteral și divisiunea urinelor în băşică cu divisorul Downes, Luys, Cathelin și în sfîrșit crioscopia.

De la 1869, de când Simon a extras în mod metodic rinichiul prin cale lombară și până astă-dĭ, această operațiune a trecut prin fase diferite.

Abordată cu timiditate, ea a fost în curînd practicată pe o mare scară, prea mare chiar, căci s'a avut foarte .multe accidente letale din cauza bilateralităţeĭ lesiunelor, saŭ din cauză de rinichiŭ unic, saŭ a infecțiuneĭ și astă-zĭ suntem într'o perioadă pe care a'și caracteriza-o cu numele de conservatoare. Nu se mai ridică rinichiul pentru că este dureros, saŭ că este mobil, saŭ că este sediul uneĭ micĭ retenţiunĭ renale. Astă-zĭ se preferă operațiunile plastice asupra rinichiuluĭ și operațiunile luĭ Küster, Bardenhauer, Israel, Bazy, Albarran sunt o dovadă de spiritul conservator care călăuzește pe chirurgĭ.

Din contră, și tot din spirit conservator însă pentru organism, se extirpă rinichiul atins de neoplasm saŭ tuberculosă primitivă unilaterală, pentru a se evita o infecţie saŭ generalizație. Aceasta a condus pe chirurgĭ a se evertua să facă un diagnostic precoce. Urmând această mișcare, am studiat în 1899 elementele pentru diagnosticarea precoce a tumorilor renale maligne și am conchis, că cancerul rinichiuluĭ, considerată această denominație în sensul săŭ cel mai larg, este o maladie care operată de curînd, poate da supra-vieţuirĭ îndelungate echivalente cu vindecarea.

Vom studia indicațiunile, resultatele imediate și depăr-

tate ale nefrectomiei în tuberculoză, pionefrose simple saŭ calculoase, în nefritele cronice şi în neoplasmele malinge ale rinichiului.

A. Orĭ de câte orĭ avem a face cu o tuberculosă renală primitivă unilaterală, nefrectomia este indicată şi indicaţiunea operatoare este justificată pentru că lăsându-se un focar de tuberculosă în organism, acesta poate fi cauza altor tuberculose, în particular a căilor urinare, pentru că această tuberculosă poate da nascere la durerĭ foarte marĭ saŭ hematuriĭ de o extremă abundenţă. Aceste hematuriĭ aŭ caracterul celor neoplasice, sunt abundente, persistente, capricioase, survenind fără cauză apreciabilă. Nefrectomia a dat foarte bune rezultate chiar practicându-se operaţiunea într'o stare foarte mare de anemie, ca în cazurile luĭ Routier, Tuffier, Albarran. De asemenea în cazul următor, care 'mĭ aparţine:

Tânăr de 23 anĭ, a intrat o primă dată în serviciul meŭ de căile urinare pentru accidente de falsă cistită. Ese vindecat de aşa zisa cistită, când câte-va lunĭ în urmă, intră cu o hematurie din cele maĭ abundente cu chiaguri marĭ, carĭ determinaseră o retenţiune de urină complectă.

Hematuria a durat opt zile.

Prin palpare rinichiul stâng mărit de volum — cel drept puţin scoborât. — Bacilĭ de Koch în urină.

Nefrectomie, după nefrotomie, care a permis constatarea a treĭ caverne isolate de mărimea uneĭ nucĭ. Vindecare.

In acest caz abundenţa ematuriĭ, care determinase o anemie profundă a fost indicaţiunea principală a Nefrectomieĭ.

Altă dată durerea domină scena morbidă. Imĭ aduc aminte de un magistrat din provincie, care presenta piurie foarte abundentă şi durerĭ vesicale de o intensitate extraordinară. Capacitatea la tensiune era de 20 grame. Foarte nervos, şi'şĭ contracta pereţiĭ abdominalĭ şi făcea foarte grea palparea rinichilor. Cu toate acestea, se simţea, în mod vag, rinichiul drept mărit de volum.

Tratamentul vesical îndelungat n'a dat nicĭ o ameliorare — continua să sufere de băşică.

Nefrectomia dreaptă a făcut să-ĭ dispară cu totul fenomenele vesicale care eraŭ produse prin reflexul renovesical, indicat şi studiat de şeful meŭ d. Guyon.

Am acum în serviciul meŭ un tânăr, căruĭa am făcut o nefrectomie pentru o tuberculosă renală dreaptă la 4 Februarie. Sunt prin urmare 25 zile. Acest tânăr fusese îngrijit de cistită şi cu acest diagnostic de cistită emoragică ne-a fost adresat de medicul săŭ. Tratamentul vesical în timp de 3 săptămânĭ n'a ameliorat de loc starea vesicală. In urma ablaţiuneĭ rinichiuluĭ drept, care era enorm, plin cu pungĭ purulente şi pe care am avut onoarea a vi-l arăta în şedinţa trecută, bolnavul astă-zĭ se găseşte bine.

Din punctul de vedere al resultatelor nefrectomieĭ, la început aceste resultate nu eraŭ tocmaĭ brilante, ast-fel Vigneron în tesa sa din 1892 constată o mortalitate de 28%; pe când Pousson în 1900, în raportul săŭ făcut congresuluĭ Internaţional de medicină din Paris, asupra cazurilor de la 92 încoace, constată o mortalitate de 6.54%. Aceasta era de prevăzut, căcĭ tecnica este maĭ bine cunoscută, nu se maĭ întrebuinţează antisepticele ca altă dată, atât de vătămătoare maĭ ales pentru operaţia de nefrectomie, şi în sfârşit se studiază maĭ bine rinichiul, care rămâne, din punctul de vedere al valorĭĭ luĭ fonctionale.

Rezultatele depărtate sunt bune, mult maĭ bune ca cele obţinute prin nefrostomie simplă. In adevăr, în urma acesteia starea generală a bolnavuluĭ se ameliorează, dar îndată se perde tot beneficiul câştigat, căcĭ forţele bolnavuluĭ scad şi generalizaţia tuberculósă 'şĭ face apariţia.

De alt-fel chiar starea anatomică a lesiunilor tuberculoase pledează în contra nefrostomieĭ. Se are, a face de obiceiŭ, cu caverne care se comandă unele pe altele, din care puroiul ese cu greŭ; şi cum pe de altă parte debridarea tuturor cloasoanelor este imposipilă nefrectomia este preferabilă.

Când starea generală este foarte rea, când se va con-

Scanned with OKEN Scanner

sidera că bolnavul nu va putea suporta nefrectomia, abstenţiunea este preferabilă.

In aceste condiţiuni se găsia un bolnav din serviciul meŭ, am cedat insistenţeĭ luĭ de a-l opera, căcĭ presenta o enormă tumoră, care-ĭ ocupa tot hipocondrul, flancul stâng şi fosa iliacă stângă. Am vrut, să-ĭ fac o simplă incisie de abces; dar puroiul se vida răŭ şi cum de altă parte decolarea se făcea uşor, i-am făcut foarte repede nefrectomia. Bolnavul a murit a 14 zi de la operaţie din lipsă de resistenţă, în cachexie.

In asemenea cazurĭ de cachexie tuberculoasă ca şi în cazurĭ analoage de cachexie canceroasă, cred că abstenţiunea este preferabilă, căcĭ nefrotomia nu uşurează mult pe bolnav, din cauza multiplicităţeĭ pungelor purulente şi vidarea incomplectă a lor; ea este de altă parte periculoasă din cauza lipseĭ de rezistenţă a bolnavuluĭ.

B. In cazurĭ de retenţiunĭ renale, trebueşte făcută deosebirea după cum acele retenţiunĭ sunt saŭ nu infectate.

In caz de retenţiune aseptică, de o hidronefrosă cum se zice, nefrectomia este contra indicată şi în acest sens s'a realizat progresul de chirurgie conservatoare de care am vorbit maĭ înainte. Se ştie de la cercetările D-lor Guyon şi Albaran asupra fisiologieĭ pathologice a retenţiunilor renale, că o pungă de idronefrosă saŭ pionefrosă cu pereţiĭ subţirĭ este capabilă să dea o urină bogată în uree. In urma acestor cercetărĭ s'a căutat în hidronefrose să se restabilească cursul urinar prin ureter de unde operaţiunile plastice asupra rinichiuluĭ. Când însă secţiunea este nulă, nefrectomia este indicată.

Dacă lichidul este infectat, avându-se a face cu o uropio-nefroză, atuncĭ se preferă nefrostomia, şi apoĭ nefrectomia secundară. Nefrectomia primitivă, d'emblée, nu trebue practicată.

C. Nu voiŭ face de cât să semnalez, că Nefrectomia a fost consiliată în ultimiĭ timpĭ după influenţa luĭ Harrisson,

Pousson în nefritele cronice. Din citirea comunicărilor luĭ Pousson la societatea de chirurgie din Paris, cum şi a studiuluĭ săŭ făcut în Analele genito-urinare, ne-am făcut convingerea că Nefrectomia în nefritele cronice nu a dat rezultate bune şi trebue încă studiată.

D. Nefrectomia este, D-lor, contra indicată de o manieră generală în litiaza renală şi aceasta pentru considerantul că această maladie este bilaterală.

De multe orĭ, cu toate acestea, suntem conduşĭ la nefrectomie când calculele sunt multiple, saŭ în formă de cârlig, şi pentru a le extrage trebuesc incizate toată substanţa renală, care le menţine, când trebue tăiată substanţa renală în multe părţĭ şi când în sfârşit litiasa este septică. In pionefrosele calculoase, afară de cazurile unde prin cateterizmul ureteral saŭ divisiunea urinelor în băşică saŭ în urma probeĭ cu albastru de metilen, se constată că cel-l'alt rinichiŭ este absolut indemn, se preferă nefrotomia şi o nefrectomie secondară, când cursul urinelor nu vor să se stabilească prin ureter.

Când calculul este aseptic, atuncĭ nefrolithotomia este operaţiunea care trebueşte preferată.

Dacă în urma acestor intervenţiunĭ o fistulă persistă, se poate face o Nefrectomie secundară maĭ puţin gravă de cât nefrectomia primitivă.

E. Ajung la Tumorile renale. Nefrectomia este indicată şi cu toate sforţările neintervenţioniştilor, care ziceaŭ că o tumoră malignă a rinichiuluĭ lăsată neatinsă evoluează în maĭ lung timp cât trebue recidiveĭ ca să se producă, opinia intervenţioniştilor, din care fac parte, a triumfat.

Făcând o anchetă pe cât de laborioasă pe atât de utilă şi strângând cazurile de la 1890, după ce am scris la toţĭ operatoriĭ rugându-ĭ să'mĭ spună ce aŭ devenit bolnaviĭ operaţĭ de Domniile-Lor, am arătat în teza mea că sunt supra vieţuirĭ de 8—10—14 anĭ în urma nefrectomieĭ pentru Neoplazme maligne.

Scanned with OKEN Scanner

Nefrectomia în tumorile maligne, da înainte de 90, 60% de mortalitate. După cercetările mele, confirmate de acelea a luĭ Albarran, Forgue, această mortalitate a scăzut la 20%.

Această scădere de mortalitate se explică prin întrebuinţarea antisepsieĭ şi a asepsieĭ, dar de asemenea şi maĭ ales pentru că s'a operat la o perioadă maĭ apropiată de debutul cancerului.

De la punerea unuĭ diagnostic precoce resultă o operaţie precoce, resultat atît imediat cât şi tardiv excelent. Şi dacă se vor însemna încă decese în urma nefrectomieĭ pentru cancer ca şi pentru tuberculoză, aceasta va proveni că suntem forţaţĭ să operăm când maladia s'a desvoltat foarte mult.

Am onoarea să vă arăt aci planşa unor ganglionĭ de la o tumoră renală, ridicată prin nefrectomie. Bolnavul a murit în urma trombusuluĭ format şi care a plecat de la ganglionul care perforase vena cavă. Era imposibil ca acest bolnav să se fi vindecat. Pentru aceia permiteţimĭ ca să zic ca Kocher la congresul de chirurgie din Paris, apropos de tratamentul cancerului stomaculuĭ, să zic că operaţiunea trebue făcută la început, şi adresându-mă la D-niĭ medicĭ să-ĭ rog să ne permită să vindecăm bolnaviĭ atinşĭ de cancer, fie al stomaculuĭ, fie al rinichilor, dar să ne adreseze bolnaviĭ de la început, nu când sunt într'o stare aşa de înnaintată, că operaţiunea chiar dacă reuşeşte, dă rele resultate din punct de vedere depărtat.

Inainte de a termina aceste scurte consideraţiunĭ asupra nefrectomieĭ, ţin să zic câte-va cuvinte asupra căieĭ de urmat pentru a practica această operatiune.

Eŭ întrebuinţez de preferinţă calea lombară. Din 10 nefrectomiĭ pe care le-am făcut comptez 9 lombare şi una transperitoneală.

Mi se pare, că calea lombară presintă avantagiĭ asupra celeĭ transperitoneale. Este maĭ simplă şi mă conduce maĭ repede la rinichiŭ. Nu se tae peritoneul, căcĭ, orĭcîte măsurĭ de precauţie am lua, o pungă purulentă se poate

revărsa în peritoneŭ şi să producă o peritonită mortală. Ştiŭ că se zice că peritonita nu ne maĭ face fricĭ azĭ. Perfect; dar cred că mi se va acorda, când afirm, că posibilitatea de infecţiune a peritoneuluĭ, este maĭ mare operând asupra rinichiuluĭ după ce am tăiat peritoneul, de cât operînd în afară de această seroasă. Dar această consideraţiune este de o maĭ mică importanţă pe lîngă altele.

De multe orĭ nu avem un diagnostic precis. Este tuberculosă, cancer saŭ calcul. Cît se pare de extraordinar în teorie, din nenorocire în practică ezitarea şi incertitudinea sunt curente. Am găsit un calcul aseptic, nu trebue să facem nefrectomia, ci nefrolitotomia, cum o facem prin abdomen? dar rinichiul trebue fixat, cum putem realiza această fixare a rinichiuluĭ prin peritoneŭ?

Se ştie de asemenea că nefrotomia exploratrice este astă-zĭ foarte recomandată.—Vedeţĭ d-voastră o asemenea nefrotomie făcută prin peritoneŭ?—Dar operaţiunile plastice de carĭ vorbeam adineaorĭ, sunt mult maĭ grele, în tot cazul periculoase şi toţĭ autorii carĭ aŭ legat numele lor de un procedeŭ, am numit pe Küster, Bardenhauer, Israel, Bazy, Albarran, aŭ întrebuinţat calea lombară. Şi remarcaţĭ, D-lor, că eĭ făcînd operaţia aveaŭ a face cu o tumoră renală şi nu puteaŭ fi fixaţĭ dinainte dacă vor face o operaţie plastică saŭ o nefrectomie. Aceasta depinde de starea lesiunilor.

Apoĭ drenagiul în urma incisiuniĭ lombare se face maĭ bine, este conform cu legile fisice, căcĭ se practică la partea declivă, iar nu în sus ca în urma incisiuneĭ transperit.

Vă rog, să vă gândiţĭ, D-lor, la cavitatea enormă care rămâne după ablaţiunea unuĭ rinichiŭ mărit de volum, pentru a admite că această cavitate trebue drenată şi drenul pus maĭ bine în reg. lombară. S'a zis şi cu drept cuvânt, că prin calea transperitoneală se ajunge maĭ repede la hil, se leagă maĭ iute, şi în neoplasme maligne se poate scoate ganglioniĭ de la hil maĭ uşor. Admit perfect această manieră de a vedea şi pentru tumorile maligne voluminoase admit această cale. Insă pentru toate supuraţiunile renale

Scanned with OKEN Scanner

întrebuinţez de preferinţă calea lombară. Şi urmez în această privinţă pe toţi chirurgii francezi, englezi, germani, cari se ocupă cu căile urinare. Toţi specialiştii urmează calea lombară.

Am căutat în toţi oratorii cari aŭ făcut comunicări la Asociaţia de Urologie din Paris în Octombre trecut, chestia la ordinea zileĭ fiind nefrectomia şi nicĭ unul nu a întrebuinţat altă cale de cât pe cea lombară. Şi între aceştia citez pe unul, căcĭ este semnificativ.

Este Hartmann, şeful serviciuluĭ de caĭ urinare din spitalul Lariboisière, elev al profesoruluĭ Terrier, care ar fi fost în drept să urmeze procedeul propriŭ al şefuluĭ săŭ. Eĭ bine, Hartmann pe 29 nefrectomiĭ, numără 4 pe cale abdominală şi 25 pe cale lombară.

Am insistat asupra acestuĭ punct pentru a răspunde Profesoruluĭ Forgue, corraportor al luĭ Michon în chestia nefrectomieĭ la ultima sesiune a asociaţiuneĭ de Urologie din 1902 care se întreabă:

Faut-il considérer comme méthode de choix l'intervention *extra peritonéale* comme c'est l'opinion d'Israel, de Küster, de Bardenhauer, de Schede et de la majorité de chirurgiens allemmands, ou bien doit-on donner la prééminence à la Nefrectomie *transperitoneale*, comme c'est la tendance dela plupart des chirurgiens français depuis surtout que Terrier en a reglé avec précision la technique"?

Or, am avut onoarea a vă spune că toţi, dar toţi chirurgiĭ francezi, cari aŭ luat parte la asociaţia de Urologie în comunicaţiile lor, fac menţiuni că aŭ întrebuinţat calea lombară şi a-ţi văzut pe fostul asistent al D-luĭ Terrier ce procedeŭ întrebuinţează.

Am făcut până în present 10 nefrectomiĭ.

3 pentru pyonefrosă calculoasă

2 pentru Neoplasm malign

1) al basinetuluĭ

2) al rinichiuluĭ

5 pentru tuberculosă

Am avut doĭ morţĭ: Tuberculosul caşectic cu o enormă pyonefrosă tuberculoasă operat în extremis, şi cancerul basinetuluĭ cu ganglionĭ de a lungul aorteĭ şi a veneĭ cave şi din aceştĭ ganglionĭ unul ulcerase vena cavă, făcea o ridicătură înăuntru veneĭ ca o nucă şi care a fost cauza unuĭ trombus mortal.

Ceĭ alţĭ opt s'aŭ vindecat şi sunt azĭ sănătoşĭ.

FAPTE ŞI OBSERVAŢIUNI

SPITALUL VIDRA (PUTNA)

Statistica operaţiunilor

de

Doctor N. N. Burghele

Medic primar

De la 8 Decembre 1901 până la 8 Decembre 1902 (1), în acest spital s'a făcut 119 operaţiuni, din care 29 sub anestesia cu cloroform-cloral Schering, 45 sub anestesia cu cocaina muriatică, soluţie 5% injecţie subcutanată, şi 45 fără anestesie. Aceste operaţiuni s'a făcut la 72 bărbaţi, 39 femei, 4 băeţi şi 4 fete.

Resultatul acestor operaţiuni este următorul: 100 vindecări, 6 ameliorări, 5 nevindecări şi 8 morţi. Casurile ameliorate saŭ nevindecate sunt datorite, pe de-o-parte, la refusul bolnavilor de a mai sta în spital, iar pe de alta, la procesul anatomo-potologic prea înaintat, aşa că, prin intervenţie, nu se putea obţine un alt resultat mai bun, după cum se va vedea în descrierea de mai jos. Din acest punct de vedere, trebue să arăt, că s'a obţinut o ameliorare saŭ nevindecare numai a boalei, însă tot-d'a-una o vindecare operatorie. Cât priveşte casurile urmate de moarte, ele vor forma un capitol aparte, care va lămuri cauza morţei.

Diferite mici operaţiuni, precum aplicări de bandaje inamovibile, extracţiuni dentare, cusături de răni, venesecţii, toracentese, abdominocenteze, inciziuni de ordeum, chalazion, mici abcese, etc.etc., aceste toate nu le voiŭ arăta în lista de mai jos, *care va coprinde numai operaţiunile mai principale.*

1) Adică în timp de un an, de când funcţionez ca medic primar al acestui spital.

In practica chirurgicală am întrebuințat soluțiuni antiseptice de sublimat corosiv, fenosalil, hipermanganat de potasiŭ, acid fenic, clorur de sodiŭ pur, etc.; acuma, însă, întrebuințez numaĭ simplă apă destilată și feartă, iar soluțiile antiseptice numaĭ pentru spălatul mânilor. Cauterisațiunile le fac cu soluțiĭ de clorur de zinc, protargol, apă oxigenată, etc, precum și cu vechiul acid fenic 10%. Desinfectarea instrumentelor se face prin ferbere în soluție de carbonat de sodiŭ. La cusăturĭ mă servesc de coardă saŭ crin de Florența.

Deși sala de operațiunĭ cu accesoriele eĭ se găsea în bune condițiuni, cu toate acestea am maĭ făcut oare-care imbunătățirĭ, Ast-fel, masa de operațiune să poate, acuma, transforma în planul înclinat Trendelenburg-Veit; absolut la toate instrumentele am înlocuit mînerele de cauciuc prin altele de metal; arsenalul instrumentar a fost mult mărit cu instrumente noĭ; am înzestrat spitalul cu un sterilisator Adnet, pentru pansamente, prin vaporĭ sub presiune, așa că, acuma, să lucrează maĭ mult aseptic. Cât privește de cele-l'alte acțiunĭ accesorie în chirurgie, precum spălarea mânelor, îmbrăcarea operatoruluĭ și a ajutoarelor sale cu un șorț special din pânză Billroth, isolarea câmpuluĭ operator prin comprese ferte, pregătirea bolnavuluĭ de operat etc. etc., de aceste acțiunĭ, zic, nu maĭ fac nicĭ o descriere fiind-că ele sunt așa de obligatoriĭ și „sine qua non" practiceĭ chirurgicale, în cât descrierea lor ar fi cu totul lipsită de orĭ ce trebuință științifică. și drept vorbind, ar trebui să se arate atuncea, când, din potrivă, ele nu sunt îndeplinite.

La facerea operațiunelor, pe lângă d-r. Rados, medicul secundar am maĭ avut și bine-voitorul ajutor al d-rilor Galian și Câmpianu. medicĭ de plasă.

Operațiunile din lista de maĭ jos sunt descrise după regiunĭ, începând de sus în jos:

A). Craniŭ și față.

(47 operațiunĭ=32 Bărbațĭ, 11 Femeĭ, 1 băeat, 3 fete=45 vindecațĭ, 1 Ameliorat, 1 Nevindecat.)

5 *extragerĭ de corpĭ streinĭ*; din nărĭ 1 băeat, 1 fată; de pe cornee 3 Bărbațĭ în total 5 vindecărĭ . . . . 3 B, 1 b, 1 f=5 v.

20 *extracțiĭ cataracte* cu următoarele caractere: 19 senile, 1 glaucomatoasă; 16 dure și 4 moĭ; procedeul operator a fost acela, așa zis a luĭ de Graefe, cu lamboŭ superior corneen și iridectomie la 12 ochĭ, iritomie la 6 ochĭ, și la 2 casurĭ irisul n'a fost atins, lăsându-se pupila normală; casul nevindecat se datorește la aceia, că bolnavul (bărbat) a 9-a zi după operație, peste noapte își desface pansamentul care dă naștere la eșirea corpuluĭ vitros cu stafilom consecutiv; în total. . . . . 13 B 7 F = 19 v 1 N

2 *amigdalotomiĭ*, după procedeul clasic cu amigdalotomul, pentru amigdalită ipertrofică cronică dublă . . . . . 2 B=2v

1 *resecție* la maxilarul inferior o fistulă dentară inferioară dreaptă. . . . . 1 B=1v

5 *extirpări de kiste sebacee* pe diferite regiuni. . 4 B 1 F = 5 v

1 *extirpare de kist dermoid* pe pleoapa superioară . . . 1 F=1v

1 *extirpare a unuĭ carcinom* al pleoapeĭ superioare și rădăcina nasuluĭ . . . . . 1 B=1 V

2 *extirpări* de *carcinom* al buzeĭ inferioare, prin incizia cuneiformă în *V* cu vîrful în jos, și extirparea ganglionilor supra-hiodienĭ 2 B=2 V

3 *incisiunĭ abcese calde*, pe diferite regiuni. . . . . 3 B=3 V

1 *incisie ranulă* sublinguală, și cauterisat cu termo-cauter 1 F=1 V

1 *incisie amigdalită* flegmonoasă stângă. . . . . 1 F=1 V

1 *răzuire* și cauterisație pentru carcinom, care cuprinsese toată grosimea buzeĭ superioare și se întinsese și asupra fălceĭ drepte, cu adenită mare submaxilară dublă, din care cea din dreapta s'a ulcerat lesiunea fiind astfel prea întinsă nu s'a putut face altă intervenție maĭ bună și radicală . . . . . 1B = 1V

1 *răzuire cauterisare* a unuĭ carcinom la unghiul intern, ochiul drept . . . . . 1B = 1V

1 *transplantație* în jos a unuĭ pterigion intern. . . 1B = 1V

1 *autoplastie* pentru lărgirea comisureĭ bucale, la o cicatrice vicioasă a feței consecutiv arsureĭ . . . . . 1 F=1 V

1 *cheiloplastie* procedeul Mirault, pentru buză de iepure unilaterală stângă, superioară, congenitală, cu o mică crăpătură a margineĭ alveolară osoasă . . . . . 1 F=1 V

B). Gât și torace

7 operațiunĭ=5 B 1 F. 1 f.=*7 V*

2 *incisiunĭ abcese* calde, pe diferite regiuni. . . . . 2 B=2 V

2 *incisiunĭ adenite* submaxilare cu răzuire . . . . 1 B1 F=2 V

1 *extirpare fibro-lipom* de pe partea laterală dreaptă a gâtuluĭ întinzându-se până la pachetul vasculo-nervos . . . . . 1 B=1 V

1 *extirpare ganglionĭ*, uneĭ adenite submaxilare . . . 1 B=1 V

1 *incisie* pentru abces cald al mameleĭ. . . . . 1 F=1 V

C) Abdomen cu organele digestive

(7 operațiunĭ=6 B 1 F=4 v 3 m.)

1 *cură radicală de hernie* inguinală dublă, dobândită; operat după procedeul Bassini; sacurile eraŭ goale . . . . . 1 B=1 m.

3 *operație hemoroizĭ* interni și tumorĭ hemoroidale externe; procedeul Quénu, cu constipația bolnavuluĭ . . . . . 3 B=3 v.

1 *extracție* unuĭ glonte calibru 8 mm din țesutul celular sub-cutanat al regiuneĭ sacro-lombare, la mijloc, pentru o rană împușcată nepenetrantă în flancul stâng . . . . . 1 B=1 v.

1 *laparatomie* pentru sarcom purulent al păreteluĭ abdominal supra-ombilical. Tumoarea s'a extirpat; era mare cât o portocală, cuprindea toată grosimea păreteluĭ abdominal, afară de țăsutul celular

sub-cutanat; era aderentă cu intestinele, stomac, epiploon și mai ales ficat, din care a trebuit să se reseco vre-o 6 cm, făcându-se cusătura Auvray; abdomenul s'a închis cu tamponarea Mikulicz . . 1 F=1 m.

1) *laparatomie* pentru tuberculoză abdominală; peritoneul visceral și parietal erau acoperiți cu granulațiuni tuberculoase, și erau așa aderenți unul de altul, încât nu exista cavitate peritoneală, din care cauză s'a atins cu bisturiul intestinul care s'a cusut după Lembert. . . . . 1 B=1 m

D) Organe genito-urinare

(17 operațiuni=4 B 13 F=13 v. 1 N 3 m.)

1 *naștere*, US—AID, sarcină decipară, la termen, cu prolabarea mâineĭ stângĭ, fătul mort, facerea începută de 3 zile; nu se constată strâmtorare de basin; extracție fetală prin embriotomia trunchiuluĭ; anexele expulsate după 4 minute în greutate de 750 gr. cordonul lung de 60 cm. . . . . 1 F=1 v

1 *naștere*, UD—AIS, sarcină la termen, cu procidența vaginală a cordonuluĭ, fistulă vesico-vaginală consecutivă, inerție uterină, facerea începută de 4 zile, fătul mort; extracție prin versiunea mixtă podalică; fătul greŭ de 3100 gr., cordonul lung de 77 cm, placenta normală, expulsată îndată, 350 gr. . . . . 1 F=1 m.

1 *extirpare* unuĭ polip mucos cât o alună, la la meatul urinar 1 F=1 v.

1 *extirpare* a unuĭ carcinom primitiv la furculița vulveĭ; maĭ înainte s'a încercat tratamentul cu chinină al luĭ Jaboulay și tratamentul arsenios al luĭ Czerny și Trunecek, care n'aŭ dat nicĭ un resultat. Examenul microscopic al tumoareĭ făcut la Institutul de bacteriologie din București, a arătat că este vorba de un *adeno-carcinom*, plecat din glandele luĭ Bartolin[1]) . . . . . , 1 f=1 v

1 *castrație abdominală* totală, utero-anexială, procedeul Kély-Segond, cu legătura preventivă a vaselor sanguine, resecînd o parte din pareții vaginalĭ, reformînd peritoneul pelvien și lăsînd un drenaj vaginal, pentru un carcinom uterin papilomatos cu propagare la vagin și anexită dublă. S'a găsit aderențe multiple: tumoarea era cât o portocală; anexele și ganglionii pelvienĭ limfaticĭ înfiltrați și prinși . . . . . 1 f=1 m

1 *castrație abdominală* anexială dreaptă cu reformarea petitoneuluĭ și drenaj vaginal pentru pio-salpinx drept cu ovarul kistic; uterul și anexele din stînga erau sănătoase . . . . . 1 f=1 v.

6 *răzuiri* ale cavității uterine pentru metrite catarale cronice și puerperale . . . . . 6 f=6 v

---

[1]) Acest caz este subiectul unuĭ studiŭ publicat în această Revistă No. 12 din anul 1902.

1 *cistotomie ipogastrică*, exploratrice, cu cistorafie primitivă; s'a făcut un uşor masaj cu degetul asupra mucoaseĭ vesicale; pentru o cistită emoragică cronică. Din anamneză nu s'a putut afla cauza acesteĭ emoragiĭ vesicale . . . . . , 1 b=1 v

2 *circoncisiĭ*, procedeul Duplay, pentru fimosis dobîndit 2 b=2 v

1 *marsupializare abdominală*, procedeul clasic, pentru un kist dermoid supurat al ovaruluĭ. Kistul era mare cît un cap de făt; la incisiunea kistuluĭ a eşit materiĭ purulente, sebacee şi păr. Aderenţele tumoareĭ eraŭ aşa de marĭ şi întinse cu intestinele, cu partea anterioară a păreteluĭ abdominal şi maĭ ales cu păreţii şi organele pelviene, în cît enucleaţia kistuluĭ a fost cu totul imposibilă, maĭ ales din partea pelvisuluĭ . . . . . 1 f=1 m

1 *uretrotomie* internă cu uretrotomul Maisonneuve, şi uretrotomie externă prin talie perineală mediană, pentru stricturĭ uretrale blenoragice cu fistule urinare scrotale consecutive şi fenomene de infecţie urinară; fistulele aŭ fost deschise şi răzuite. . . . 1 B = 1 N

E). Membrul superior,

(5 operaţiunĭ = 3 B 2 F = 5 V.)

1 *incisie* pentru flegmon profund palmar. . . , . 1 B = 1 V

1 *extragere* corp strein (o sulă) din regiunea ipotenară 1 F = 1 V

1 *incisie* pentru panariciŭ profund pulpa policiuluĭ. 1 F = 1 V

1 *extirpare* a unuĭ carcinom de pe dosul mâneĭ . . 1 B = 1 V

1 *desarticulaţie* metacarpo-falangiană a policeluĭ, prin incisia eliptică cu lamboŭ palmar, pentru osteită consecutiv unuĭ traumatism . . . . . 1 B = 1 V

F). Membrul inferior.

(14 operaţiunĭ = 8 B 6 F = 12 V 1 A 1 M.)

2 *circomvalaţiĭ* pentru ulcere cronice varicoase ale gambeĭ 1 B 1 F = 2 V

2 *extirpare* de papilomi. . . . . 1 B 1 F = 2 V

4 *incisiunĭ de abcese* calde pe diferite regiunĭ . . 3 B 1 F = 4 V

1 *incisie* pentru adenită crurală. . . . . 1 B = 1 V

1 *resectie* la tibia, cu extirparea uneĭ tumorĭ osteo-cutanate, a căreia examen microscopic, a arătat că este un carcinom; bolnava a refuzat amputaţia, care era indicată. . . . . 1 F = 1 V

1 *extragere* corp străin (cuiŭ) din regiunea maleoleĭ 1 F = 1 A

1 *extragere* unuĭ glonte, calibru 8 mm, de la picior. 1 B = 1 V

1 *resecţie* tibia, pentru osteită tuberculoasă cu ulcer. 1 F = 1 V

1 *amputaţia* de necesitate a coapseĭ în treimea medie, cu două ambouri egale, anterior şi posterior, pentru fractură în treimea inferioară a femuruluĭ stâng, traumatică, cu desarticulaţia accidentală consecutivă a genunchiuluĭ stâng; vindecare operatorie. După 22 zile, bolnavul are durere la nivelul osuluĭ ramas, maĭ ales la vârf.

Scanned with OKEN Scanner

Se face *desarticulația coapsei*, procedeul Esmarch, iar lambourile n'aŭ fost atinse de loc, căcĭ prin incisia longitudinală externă, s'a scos numaĭ osul femur; emoragie puțină; la nivelul mjculuĭ trocanter, și linia întertrocanterienă s'a găsit o pungă mică purulentă. 1 B = 1 M

G). Resumatul causelor celor morți.

Sarcom supurat al peretelui abdominal, moarte o zi după operație, din cauza cachexieĭ înaintate. La autopsie s'a văzut că cusătura emostatică a ficatuluĭ a fost bună, fără emoragie.

Hernie inguinală, moarte a 15 zi cu fenomene de embolie pulmonară.

Carcinom papilomatos utero-vaginal, și anexită dublă; bolnava în etate de 50 anĭ, pelagroasă; a avut 10 facerĭ fisiologice; actualmente bolnavă numaĭ de 6 lunĭ; moarte a 3-a zi din causa lesiunilor prea întinse; cu o oră înainte de moarte, are o emoptisie mare.

Tuberculosă abdominală, moarte după 50 zile, în urma tuberculisațieĭ progresive a organelor digestive și pleuro-pulmonare.

Kist dermoid al ovaruluĭ, o bolnavă, în etate de 45 anĭ, să simte bolnavă numaĭ de 4 săptămânĭ cu incontinență de urină și o tumoare în pântece. La intrarea în spital, pe lângă simptomele unuĭ kist ovarian, bolnava maĭ avea greață, vărsăturĭ, păretele abdominal edematiat, abdomenul foarta dureros și puțin balonat, decubite pe trochantere, ochiĭ în fundul orbitelor, gura uscată, flegmația albă a membruluĭ inferior stg., în fine simptome, care arătaŭ, că organismul este deja infectat. Tot timpul cât a stat în spital, chiar după operație, pulsul era slab 88—96 iar temperatura să schimba între 37°—37°/₆. Moarte după 8 zile. La autopsie, se constată peritonită purulentă, circonscrisă, parțială printre intestine, care n'aŭ nicĭ un început de proces patologic; marele epiploon sub forma uneĭ fășiĭ, străpungea mesenterul, și mergea să adereze în fundul basinuluĭ, trăgând, acolo, prin aderențe foarte intim, cecul, apendicele, rectul și anexele uterine drepte, care eraŭ foarte mărite și îngroșate; toată această aderență între aceste organe, era așezată sub Kist, și adera foarte tare cu el; punga kistuluĭ era redusă maĭ mult de jumătate din volumul eĭ primitiv, cu suprafața cavitară înmugurită, și cu aderențe în pelvis și intestine; kistul era format din ovarul stg., a căreia trompă era foarte dilatată; uterul era înglobat în păretele anterior al kistuluĭ.

Naștere, o bolnavă în etate de 50 anĭ însărcinată pentru a 14 oară. La 17 Octombre are durerĭ de facerĭ cu metroragie, spargerea pungeĭ apelor, eșirea cordonuluĭ ombilical, iar la 19 Octombre bolnava nu maĭ simte mișcările fetale. La 21 Octombre intră în spital cu următoarele fenomene: fătul mort, proeidență vaginală a cordonuluĭ fenomene de infecție puerperală cu abdomenul bolnav, dureros, greață, vărsăturĭ, sughiț, pulsul slab, ipotermie, incontinență urinară

și fecală, conjonctivele subicterice, gura uscată, albuminurie; basenul nestrâmtorat; inerție uterină. Moartea după 3 zile.

Fractura femurului traumatică, un bărbat de 51 ani, muncitor. dit. antecedente ereditare și personale nu se află nimica de notat. Ca stare presentă de asemenea. Sufere un traumatism foarte mare, care i-a sdrobit epifisa inferioară a femurului stg., și i-a desarticulat genunchiul stâng; bolnavul a avut multă emoragie. La intrare în spital, se face amputația de necesitate a femurului în treimea medie. După aceasta, starea locală și generală a bolnavului merg bine, afară numai că bolnavul este slab și anemic. După 22 zile de la operație, bolnavul începe să aibă în fie-care seară temperatură 38_5; somnul neliniștit, durere la bont, cu osul ingroșat și dureros, mai ales trochanterul. Se face extracția fragmentului de os, prin desarticulația coxo-femorală; bolnavul a fost adormit și dormea foarte greŭ; a înghițit mul. cloroform; în timpul cusăturilor să constată inegalitate pupilară, din când în când sudori reci, respirație grea, în cele din urmă moare prin sincopă; tracțiunea limbei după Laborde, electricitate; injecție cu ser, etc., etc. nu aŭ putut readuce viața.

Dare de seamă asupra operațiunilor chirurgicale practicate în spitalul județean din Caracal pe anul 1902

de

Dr. AL. POPESCU. Medicul șef al spitaluluĭ

Afară de micĭ operațiunĭ ca inciziĭ de abcese, flegmoane, etc., carĭ s'aŭ practicat la consultațiile gratuite, s'aŭ efectuat în spital 167 de operațiĭ. Cele mai dificile ca laparatomiĭ, trepanațiĭ etc. s'aŭ făcut grație concursuluĭ medicilor din localitate D-riĭ Perietzeanu, Angelescu, Spireanu, carĭ aŭ avut tot-d'a-una buna-voință a mĕ asista, orĭ de câte orĭ am apelat la concursul D-lor, pentru care le aduc viile mele mulțumirĭ.

Voiŭ arăta pe scurt aceste operațiĭ, clasificându-le după regiunile unde s'aŭ practicat, dând observațiile celor mai importante și carĭ aŭ un oare-care interes sciințific.

Capul

1) Resecția maxilaruluĭ superior pentru sarcom, 1 bărbat ameliorat

2) Grefă italiană pentru distrugerea nasuluĭ, 1 bărbat vindecat.

3) Trepanația apofiseĭ mastoide pentru mastoidită, 1 bărbat vindecat, presentând și o paralisie facială, care a persistat, 1 băeat a eșit nevindecat complicându-se de meningită tuberculoasă.

4) Inciziĭ de flegmoane perimastoidiene 2 bărbaţĭ vindecaţĭ.

5) Estirpare şi cauterisare cu Paquelin pentru lupus tuberculos al feţeĭ, 1 bărbat vindecat.

6) Escizie în V de epitelioame ale buzeĭ inferioare cu restaurarea buzeĭ; 3 bărbaţĭ vindecaţĭ.

7) Trepanaţie cranienă pentru fractură eschiloasă cu înfundare a parietaluluĭ drept. Focar hemoragic extrameningeen şi epilepsie Jacksoniană consecutivă, 1 băiat vindecat.

Ochiĭ

8) Excizie de epiteliom din regiunea orbitară; 2 bărbaţĭ vindecaţĭ, 1 ameliorat.

9) Periage pentru conjunctivită granuloasă; 3 bărbaţĭ vindecaţĭ, 4 ameliorаţĭ.

10) Iridectonice pentru pată pe cornee 1 bărbat vindecat, pentru gaucom 1 femee vindecată.

11) Extirparea globuluĭ ocular cu evidarea cavităţeĭ orbitare pentru cancer; 1 bărbat vindecat.

12) Operaţiĭ pentru catharactă cu iridectomie şi extragerea cristalinuluĭ; 11 bărbaţĭ şi 4 femeĭ vindecaţĭ, 2 femeĭ nevindecate. Cu descizia cristalinuluĭ pentru catharactă moale 1 băiat şi 2 fete vindecate.

13) Operaţia luĭ Semisch pentru hipopion 1 femee vindecată.

14) Estragere de corpĭ streinĭ din cornee, 1 femee vindecată.

Gura

15) Incizie de amigdalită flegmonoasă 1 bărbat vindecat.

16) Estirparea unuĭ polip pediculat al lueteĭ, 1 bărbat vindecat.

Torace

17) Incizie de mastite supurate 2 femeĭ vindecate.

18) Incizia unui flegmon supraclavicular 1 bărbat vindecat.

19) Toracenteza pentru pleuresiĭ purulente şi seroase; 2 bărbaţĭ şi 2 femeĭ vindecate, 1 bărbat ameliorat.

20) Estirparea unuĭ enorm lipom dorsal 1 bărbat vindecat.

21) Incizia unuĭ abces rece consecutiv morbulnĭ Poth; 1 bărbat ameliorat.

22) Estensia cu aplicare de bandaje gipsate în morbul Poth; 1 bărbat vindecat şi 1 ameliorat.

23) Aplicare de bandaje gipsate pentru fractura coloaneĭ vertebrale, 1 bărbat vindecat.

Abdomen

24) *Laparatomiĭ* a) Extragerea unuĭ enorm kist al ovaruluĭ drept aderent, 1 femee vindecată. b) Ovareo-salpingectomie pentru ruptura

salpingeĭ drepte consecutivă uneĭ plăgĭ impunse penetrante în fosa iliacă dreaptă la o femee însărcinată în a 6-a lună, eșită vindecată fără avort. c) Hystero-pexie pentru prolaps total uterin 1 femee vindecată. d) Splenectomie pentru ectopie și hypertrofie malarică a splineĭ o femee vindecată. e) Oclusie intestinală consecutivă une) bride fibroase vechĭ vestigiul uneĭ apendicite cu peritonită veche, 1 bărbat mort, fiind deja desvoltată peritonita înainte de operație. fĭ Hysterectomie totală abdominală cu ablația anexelor, procedeul american pentru miom uterin, 1 lemee vindecată. g) Deschiderea uneĭ salpingite supurate cu flegmon perinteriŭ în fundul de sac Duglas supurat, 1 femee vindecată. h) Cancer al cœculuĭ și o parte din colon ascendent, nu s'a putut estirpa, bolnavul se află în spital. i) Abcese peritoniale inchistate, 1 fată în spital.

25) Operațiĭ de hernie ingvinală 3 bărbațĭ vindecațĭ.

26) Estirpare de adenite ingvinale 1 bărbat vindecat.

27) Incizie de adenită supurată inghuinală 3 bărbațĭ vindecațĭ.

28) Estirparea uneĭ spline bifide lombo-sacrată 1 fată nevindecată.

Organele genitale și anus

29) Operațiĭ de hydrocel cu inversiunea vaginaleĭ 2 bărbațĭ vindecațĭ.

30) Dilatare pentru stricturĭ uretrale 3 bărbațĭ vindecațĭ.

31) Circumcizie pentru phimoză 3 bărbațĭ vindecațĭ.

32) Amputarea penisuluĭ pentru cancer, 1 bărbat vindecat.

33) Incizie cu raclare de fistule anale, 2 bărbațĭ vindecațĭ.

34) Paracenteză pentru hydrocel blenoragic 1 bărbat vindecat.

35) Operație de hypospadias, un băiat vindecat.

36) Sutura uneĭ fistule vesico-vaginală, 1 femee nevindecată.

37) Estirparea unuĭ sarcom perineal, 1 bărbat nevindecat.

38) Castrație *a*) pentru contusia testicululuĭ și *b*) testicul tuberculos, 2 bărbațĭ vindecațĭ.

Membre

39) Extirparea unuĭ fibrom din regiunea internă a genunchiuluĭ, 1 bărbat vindecat.

40) Reducerea uneĭ luxatiĭ a cotuluĭ și aplicare de bandage gypsat 1 băiat vindecat.

41) Incizia unuĭ abces consecutiv coxo-tuberculoseĭ, 1 băiat ameliorat.

42) Rezecția oaselor tarsuluĭ pentru osteită tuberculoasă, 1 bărbat și 1 femee vindecațĭ.

43) Escizia uneĭ cicatrice vicioase la plica cotuluĭ 1 bărbat vindecat.

44) Resecţia safenei interne pentru ulcere varicoase ale gambei 2 bărbaţi vindecaţi.

45) Estensia membrului, aplicare de punte de foc şi bandaje giprate pentru tumoră albă a genunchiului 1 bărbat vindecat şi 2 ameliorați.

46) Desarticulaţie de degete de la picior pentru gangrenă şi alte lesiuni, 2 bărbaţi vindecaţi.

47) Sutura rotulei fracturate 1 bărbat vindecat.

48) Artrotomie pentru corpi străini articulari şi artrite tuberculoase 2 bărbaţi vindecaţi.

49) Amputaţia braţului drept pentru gangrena membrului, 1 femee vindecată.

Distocii

50) S'a aplicat forcepsul pentru strâmtorare de basin, fetus mort, 1 femee vindecată; s'a produs o fistulă vesico-vaginală din cauza mortificărei ţesuturilor de capul fetal, venind a 4-a zi după începutul facerei.

51) La 2 femei cu presentaţie transversă şi peritonită supraacută consecutivă rupturei uterine, s'a făcut versiunea, s'a extras fetusul mort, ambele femei aŭ sucombat, una după cîte-va ore.

Voi arăta acum pe scurt observaţiile câtor-va bolnavi, pe care le-am crezut de oare-care importanţă ştiinţifică.

Observaţia I. Fractură eschiloasă a parietaluluĭ drept cu înfundarea fragmentului fracturat. Focar hemoragic între os şi meninge. Epilepsie jacksanieană consecutivă. Trepanaţie Vindecare.

Cristea simion în etate de 12 anĭ, de naţionalitate bulgar din Dobrosloveni este adus în spital la 14 Septembrie prezentând maĭ multe contusiunĭ forte ale capului. Pelea capului complect oedemaţiată, echimoze peri orbitare, starea comatoasă. S'a administrat calomel în doză purgativă şi s'a aplicat o pungă cu giaţă pe cap. Nu vorbeşte de loc, continuu doarme, se nutreşte cu forţa, trebuinţele le face pe dânsul fără cunoştinţă. Această stare durează până la 17 Septembrie, când conştiinţa începe a'şĭ reveni. Toate aceste lesiunĭ i-aŭ survenit în urma uneĭ bătăĭ cu un ciomag gros de la un alt băiat. La 19 Septembrie presintă accese de epilepsie Jacksonieană manifestate în modul următor: contracţiunĭ clonice şi tonice carĭ începeaŭ cu muşchi feţeĭ din stânga, aceste contracţiunĭ se introduceaŭ apoĭ la membrul superior şi inferior tot în partea stângă, accesul dura 3—4 minute, apoĭ avea o respiraţie stertoroasă şi în urmă sopor. Prima zi a avut 5 accese la interval scurt de o oră unul de altul, a 2-a zi 4 accese. Facultăţile intelectuale însă nu eraŭ normale, având o stare de hebetudine. Faţă de simptomele presentate am esaminat din noŭ craniul ca predominenţă în regiunea rolandică din dreapta. Aci constat un hematom în regiunea boseĭ parietale din

dreapta, oedemul mai fiind foarte puțin pronunțat la pelea capului. La 23 Septembrie, după ce se rade părul și se face tualeta, proced la operație, fiind ajutat de D-nul Perietzeanu. Mai examinându-l înainte de operație am mai găsit o paralizie facială stângă și dilatarea pupilei drepte. Pulsul regulat dar rar, numărând 54 pulsații pe minut. Febră n'are.

Operația In dreptul hematomului din regiunea parietală dreaptă se face un lambou cu baza în jos printr'o incizie profundă până la os. Cu răzușea se denudează osul, se scurge sânge parte lichid, parte cuagulat, se constată o fractură eschiloasă cât podul palmei înfundată pe creer mai ales către partea inferioară, prin fisura fracturei ese sânge ceia ce probează întru cât va existența unui alt focar între os și meninge; cu abratorul se reușește a se ridica de un colț fragmentul către partea lui inferioară, se apucă cu pensa gouge și ast-fel se resecă o porțiune de os în întindere ca 5|5 cm. intre os și meninge se află un focar hemoragic, format din sânge în cea mai mare parte cuagulat, așa că abia s'a putut ridica cu linguța Volkmann mai ramînînd resturi de chiaguri aderente de meninge. Se observă că acest sînge provenea din ruperea arterei meningee medie. Se atinge meningele cu acid fenic 10%, se pune gaz indoformat sterilisat al cărui cap se scoate prin unghiul plăgei; apoi se coase plaga. Timp de 5 zile sa petrecut totul bine, accesle de epilepsie au dispărut complect, Observînd a 5-a zi. că temperatura ar avea tendință spre urcare, se pansează; plaga curată; prin orificiu nu mai vine nimic, se suprimă tifonul. A 3-a zi temperatura urcîndu-se la 38² se desface pansamentul; plaga deși era curată și aproape cicatrisată se stabilesc 2 orificii la cele 2 extremități carî comunicau cu focarul, pe unde se spală cu sublimat, apoi se injectează acid femi 10%, se pune 2 tuburi de drenaj, continuind spălăturile în fie-care zi pe timp de 5 zile cînd scade febra la 37. La 28 Octombrie ese vindecat fără a mai presenta vre-un acces, inteligența absolut normală, dîndu-și bine seama, de condițiile în care a fost bătut. Presenta numai o ușoară dilatare a pupilei drepte și o stare de pareză facială ușoară în stînga. Forța mnsculară bună în nembrul superior și inferior, mersul normal Conduita ce am păstrat-o în casul de față a fost aceia ce am exprimat-o în conclusiile mele asupra intervenției tardive sau imediate în fracturile craniului, reiativ la un cas din anul trecut publicat, în revista de chirurgie din August 1902. Observînd că bolnavul nu presintă nici un pericol de moarte, am așteptat pentru a intervenatunci cînd simtomele sus menționate au arătat că trebue să intervenim.

Pareza facială ce-a persistat ne indică că lesiunea a atins mai mult extremitatea porterioară a celor de a III-a circumvoluțiuni frontale, unde este indicat de autorî centrul facial

Observația II, Kist al ovarului drept cu aderențe peritoneale multiple în greutate ca de 10 Kilograme. Laparatomie, Vindecare.

Petia Grig. Porjol de 28 de ani din Zoorsca, română ortodoxă intră în spital la 14 Ianuarie presentfind o tumoră mată și renitentă intra abdominală. Abdomenul foarte mărit de volum și bombat înainte mai ales în regiunea ombilicală. Făcând punctie se scoate lichid gălbui și filant. N'a născut nici un copil, n'are menstruația de 3 ani, de când a apărut o mică gâlcă cum zice dânsa în partea dreaptă (fosa liacă) care apoi a mers crescând. Prin tușeu uterul e împins către stânga, mișcând tumora pare a ține de anexele din dreapta. In urma acestui examen de prima diagnoză sus menționată.

Operația se face la 1 Februarie prin o incizie mediană sub-ombilicală, trece cu 2 degete și d'asupra ombiliculuĭ către stânga deoare-ce tumorea era prea mare și nu se putea extrage. Ajungând pe tumoră se punctionează cu trocarul special, se scurge ca la 10 Kilograme lichid citrinu și filant. Se scoate trocarul, se închide orificiul cu o presă, cu mâna aplicată între peretele chistuluĭ și peritoneu, se dsfac aderențele, cele mai puternice între 2 pense se tae. Se extrage tumora afară conținând și alte Kiste mai micĭ. Se leagă podiculuĭ între 2 fire de mătase în formă de cruce trecute prin mijlocul pedicululuĭ și apoi se extirpă tumora prin secțiunea pedicululuĭ între o pensă și firele legate; apoi se coase peritoneul pe deasupra pentru a acoperi bontul. A 2 și 3-a zi bolnava a avut diaree cu scaune sanguinolenite și vărsăturĭ; acestea cred a fi datorite iritațieĭ, peritone ale prin desfacerea aderențelor. Temperatura normală. La 17 Februarie ese dio spital vindecată.

Operația s'a făcut, asistat de Dr. Perietzeanu.

Observația III-a Ovaro salpingectomie peatru ruperea salpinogeĭ drepte consecutivă uneĭ plăjĭ împunse penetrante în fossa iliacă dreaptă. Sarcină în a 6-a lună. Vindecată fără a avorta.

Maria Fieram 30 anĭ română ortodoxă căsătorită Zovorsca intră n spital la 26 August. Se consta ă în fosa iliacă dreaptă o plagă lungă de 10 cm. penetrantă. După ce se iaŭ precauțiunile antiseptice prelungesc incizia în sus în asistența d-ruluĭ Angelescu. Plaga avea o direcție oblică de jos în sus și de dinaintea în afară. Examinând cavitatea abdominală daŭ peste ovarul drept, pe care apucându-l cu o pensă și trăgându-l afară constat că salpinga este complect ruptă. Temându-mĕ de a nu se prinde de oare-ce era ruptă neregulat și cu marginiie contusionate în loc de a coase capetile, aplic un nod pe porțiunea intra-uterină, iar partea externă împreună cu ovarul o estirp. Cos apoi peretele abdominal strat cu strat peritoneul, muschiĭ cu cat-gut și pelea cu matasă. La 6 Octombrie ese din spital complect vindecată. Primele zile după operație a avut dureri și câte-va vărsăturĭ, apoi s'a liniștit. Peste 2 lunĭ se presintă

din nou pentru a lua certificat, aflându-se foarte bine și sarcina urmându-și cursul său normal.

Importanța acestui cas am găsit'o nu atât asupra operației, cât asupra sarcinei sale. acest traumatism atât de puternic neturburând câtuși de puțin sarcina. Cred a fi demnă de remarcat din puntul de vedere medico-legal, cât și asupra faptului dacă putem interveni ori nu asupra organelor genitale la femeile însărcinate; fiind știut că în multe casuri cea mai mică intervenție poate fi o causă pentru provocarea avortului.

Observația IV. Oclusie intestinală datorită strangulărei ilionului în apropiere de cec prin o bridă fibroasă resultatul unei apendicite vechi vindecate. Peritonită. Moarte. — Năstase Damian de 35 ani, din Caracăl intră în spital la 13 Septembrie cu fenomene de oclusie intestinală, vărsături fecaloide și desemnarea anselor intestinale pe abdomen, ușor tempanism dureri forte periombilicale.

Operația. Impreună cu Dr. Spirianu fac laparatomie. Intestinele injectate de coloare roșie închisă, puțin lichid murdar în abdomen. Ilion foarte balonat, colonul retractat; merg pe ilion până la cec unde găsesc o bridă fibroasă aderentă de peritoneul parietal și strangula intestinul, căruia și dedese forma unui V. (anse straugulate). Apendicele vermiform lipit de cec având direcția oblică în sus și înăuntrul, atât el cât și cec acoperite prin o membrană veche organisată

Se tae brida fibroasă intre intestin și peretele abdominal unde era prinsă cu o pensă pentru a nu sângera. Se coase peritoneul pe intestin cu cât pot și se leagă capătul abdominal al bridei. — Se închide abdomenul. Imediat bolnavul a avut scaune abondente, totuși la 16 Septembre sucombă din causa peritonitei esistente.

Jalaguier în tratatul de chirurgie Duplay și Reclus menționează casuri de oclusie intestinală datorite unei peritiflite, deși acestea sunt rari.

Observația B-a Splenectomie pentru hipertrofie splenică malarică, cu ectopie și răsucirea pediculuĭ. Anemie palustră. Laparatomie. Vindocare. — Maria Dumitru D. Vreja din Amărăști de sus de 60 ani intră în spital la 17 Iunie cu o tumoră în hypochondul stâng, care mergea până în regiunea hypogastrică. Aceasta tumoră are forma splinei și se poate plimba cu mâna în tot abdomenul către stânga. Numita femee din causa acestei tumori are foarte mari dureri în pântece, causă pentru care. deși bolnavă a insistat a fi operată.—Corpul în o stare de anemie și coloare puțin jaune paille.

Operația. La 20 Iunie se face laparatomie asistat fiind de D-rul Angelescu. Inciza se face pe linia mediană supra și sub-ombilicală Se estrage splina afară și se constata un pedicul lung și răsucit de 3 ori împrejurul său. Splina foarte angorjeată de sânge, Se leagă separat artera și vena splenică. La secțiunea pediculuĭ se scurge

puțin sânge din câte-va rămurĭ mai micĭ ale ligamentuluĭ, se reușește a se prinde și se leagă.

Splina estirpată cântarea ca la 2 1/4 kilograme, prin ridicarea pensei după pedicul s'a scurs din ea o cantitate de sânge și s'a retractat. Se absoarbe sângele din pântece cu comprese sterilisate și se coase abdomenul în 3 strate cum fac de obiceiŭ; I-iŭ și II-lea cusutură continuă cu cat-gut, iar pelea cu mătasă.

De oare-ce bolnava era mult slăbită se face consecutiv 3 zile injecțiĭ cu ser artificial câte un kilogram în fie-care zi.

Zilele consecutive bolnava se nutrea, însă către seară avea puțină febră între 38—38⁵, totuși pântecele nu dedea nicĭ un semn de peritonită, nicĭ starea bolnaveĭ. Atribuind această febră impaludismuluĭ, se fac injecțiĭ cu biclorhidrat de chinină 0,25 pe zi odată și de 2 orĭ. In urma acestora febra scade, urcându-se din noŭ peste câte-va zile. Totuși femeea se nutrea bine, se scula din pat. In zilele din urmă febra încetează și la 14 Iulie ese din spital vindecată, dar puțin slabă.

După 4 1/2 lunĭ adecă la 27 Noembrie, numita femee se prezintă din nou la spital, spunând că s'a mărit pântecile și are diarie. Esaminându-o constatăm o eventrație în dreptul cicatriceĭ abdominale, abdomenul de alt fel flasc și absolut indolent.

Are scaune diareice câte 5—6 pe zi: O stare de cachexie pronunțată, pelea sbârcită, musculatura în o ușóră stare de atrofie.

Pe suprafața corpuluĭ găsim maĭ multe pete echimotice, bolnava declară că la cea maĭ ușoară lovitură se produce o echimoză.

Ese din spital la 12 Decembrie, diareiea persistând, dar care se ameliorează prin bismuth eu estract de opiu, imediat ce înceta medicamentele apărea din nou. Cachexia progresa din zi în zi, timpul cât a stat în spital; ese pot zice puțin ameliorată, ne maĭ sciind nimic despre dênsa apoĭ.

De sigur că în casul de față durerile insuportabile pe care le acusa bolnava eraŭ datorite ectopieĭ pe de o parte, dar maĭ mult răsucireĭ pediculuĭ cea ce făcea ca sângele se nu poată circula destul de bine prin vine și din care causă splina era engorgeată.

Indicația operatieĭ în casul de față era recomandat. Din lipsă în provincie de accesoriile necesare microscopieĭ nu s'a putut face esamenul sângeluĭ ante și post operator, cum nicĭ toxicitatea urinară.

Cea ce este de remarcat în casul de față este că splenectomia nu ne a dat tocmaĭ un resultat încurageator, de oare-ce femeia la venirea a 2-a oară în spital era mult maĭ caschectisată și slăbită ca prima óră. Era important cred un examen al sângeluĭ maĭ ales la urmă la această bolnavă. Funcțiunea splineĭ în organism ar fi 1) formația globulelor albe ca cele alte orgaue limfoide și 2 transformarea globulelor albe în roșiĭ după esperiența luĭ Malomz, Schoenfeld

etc. 3) Influențéză formarea fermentului pancreatic, ureeĭ; e ca diverticul pentru circulația abdominală etc., conține fer și potasiu.

Se crede deci că după estirparea acestuĭ organ important, funcțiunea sa ar fi înlocuită de cele alte organe limfoide, ganglionĭ limfaticĭ, măduva osoasă etc., totuși în casul nostru după estirparea splineĭ am observat o stare de cachexie maĭ pronunțată și discrasie sanghină fără a obține o viudecare definitivă. Pentru aceste motive cred față și de conclusiile D-luĭ Prof. Ionescu presentate la congresul de la Moscova că nu în tot d'auna să ne grăbim la splenectomie fie chiar în splenomegaliĭ palustre de cât atunci când tratamentul medical pare a nu maĭ fi de nicĭ un folos, avându-se în vedere și conjestiile pulmonare și alte complicațiĭ ce pot surveni. Splina pare a fi un organ important în organism pe care nu-l poate înlocui așa ușor cele alte organe linfatice. Afecțiunile splineĭ nu pot fi toate de domeniul chirurgieĭ. Estirparea splineĭ produce deci o perturbare în organism care probéză lipsa eĭ, după cum cred s'a constatat a fi și cu glanda tyroidă. Trebue deci un studiu maĭ îndelungat asupra estirpăreĭ saŭ nu a splineĭ cea ce nu'mĭ permit a face cu un singur cas studiat necomplect din causa lipsurilor ce le avem. Imĭ Permit a stabili acestea ca o simplă opiniune și observație dinpunt de vedere clinic.

Observația VI-a. Hysterectomie totală abdominală cu ablația anexelor (procedeul american) pentru miom uterin. Laparatomie. Vindecare.

Rada Cristea, din Caracal în etate de 43 anĭ intră în spital la 9 Noembrie pentru metroragie, care durează de aproape un an cu intervale micĭ în care încetează. Observând că prin tratamentul medical nu încetează, a venit în spital. Examinându-o găsim uterul mare aproape ca un cap de copil, mobil, colul uteruluĭ deschis, putînd intra cu degetul, în interior se simte o tumoră dură și regulată care face proeminență orificiŭ. Prin palpeul abdominal nu simțim nicĭ o tumoră pe suprafața externă a uteruluĭ. Față de hemoragiĭ și de această tnmoră, stabilim diagnosa de miom uterin sub mucos și îĭ propun operație.

In ziua de 10 Decembre procedez la *operație* ajutat de Dr. Perieșeanu și Dr. Spireanu.

Prin o incizie sub ombilicală, care mergea până la pubis, deschid abdomenul, cu pensa Museux apuc uterul îl trag mult către mine, adică către dreapta bolnaveĭ, având deci câmpul la stânga deschis, fac secțiunea ligamentuluĭ larg stâng în afară de ovar așa după cum procedează d-l Prof. Dr. Ionescu aplicând legătură pe fiecare vas, în care cas ne servim de foarte puține pense, care incomodează foarte mult; procedeŭ găsit maĭ facil ca toate cele-alte. Leg în urmă ramurile artereĭ uterine, după ce am făcut întâiŭ un lamboŭ din peritoneul anterior al uteruluĭ, fac amputația colului în porțiunea

supra vaginală, apuc apoĭ uterul de la locul sectionat îl resfrâng în sus şi ast-fel pot deslipi iarăşĭ un mic lamboŭ din peritoneul de pe faţa posterioară a uteruluĭ. Se zăresc ramurile arterei uterine din dreapta pe care le leg continuând ast-fel cu legarea arterei ligamentuluĭ rotund, utero-ovariană din dreapta identic ca în stânga şi cu secţionarea ligamentuluĭ. Cos apoĭ cu cat-gut boantul sângerând al uteruluĭ, tamponez puţinul sânge ce s'a format, cos apoĭ pe d'asupra cele 2 foiţe ale peritoneuluĭ (foiţa anterioară şi posterioară ce îmbracă uterul şi ligamentele largĭ) cu cat-gut sutură continuă fără a stabili nicĭ un drenaj prin vagin. Inchid apoĭ abdomenul. Femeea a eşit din spital la 19 Ianuarie 1903 complect vindecată. De şi operată se vindecase maĭ de mult a maĭ fost ţinută în spital pentru a se fortifia fiind slăbită din causa hemoragiilor ce le suferise.

Asupra acesteĭ operaţiĭ a căreĭ origină este americană (Kelli) s'aŭ făcut diferite modificărĭ de diferiţĭ autorĭ, une-orĭ pentru a zice că aŭ introdus ceva noŭ şi alte-orĭ fiind chiar necesitate. Cred însă că în casurile în care colul uterin intra-vaginal nu este atins de nicĭ o lesiune cum e în cancer saŭ alte boale, este maĭ bine a fi lăsat pe loc, fără a deschide vaginul. Mulţĭ autorĭ deschid vaginul numaĭ pentru a stabili un drenaj prin vagin pentru a nu fi expuşĭ infecţieĭ saŭ a spăla în cas de infecţie. Absolut câtuşĭ de puţin periculos, dacă ramurile uterineĭ aŭ fost bine legate, câmpul bine şters şi asepsie bună. Cu deschiderea vaginuluĭ cred că se poate infecta maĭ mult operaţia, maĭ ales în casul când vaginul nu ar fi fost bine spălat anterior. La bolnava noastră temperatura a fost tot-d'auna normală după operaţie; făcându-ĭ însă în fie-care zi spălăturĭ antiseptice în vagin până la vindecare. In cas dacă vasele nu aŭ fost bine legate şi produc sânge, câmpul operator nu a fost bine şters este maĭ bine a se face un drenaje prin vagin cu gaz iodoformat.

Observaţia VII. Salpinjită supurată stângă cu flegmon consecutiv în fundul de sac al luĭ Duglas. Laparatomie. Vindecare.

Irina Hoffman din Caracal, în etate de 25 anĭ, intră în spital la 23 Noembre presentând durerĭ în regiunea hypogastrică cu febră. Examinată constatăm: regiunea hypogastrică bombează, prin percuţie în toată întinderea este matitate, urina fiind scoasă, matitatea persistă, prin palpaţie pare a esista o fluctuaţie profundă. Făcând tuşeul vaginal constatăm uterul imobil, colul înclinat către fundul de sac posterior, în fundul de sac anterior şi către stânga se simte o tumoră care proemină puţin către vagin, însă nu dă nicĭ o fluctuaţie. Temperatura urcată 39, presentând în zilele următoare oscilaţiunĭ, cea ce proba simtome de supuraţie. Se face o puncţie în regiunea hypogastrică, unde bomba maĭ mult tumora şi presenta maĭ multe semne de fluctuaţie; se scoate o siringă plină de puroĭ, Atuncĭ îĭ propun operaţie, pe care o primeşte peste 2 zile. Numita femee fusese cu vre-o 8 lunĭ maĭ înainte tot în spital cu un flegmon periu-

Scanned with OKEN Scanner

terin, datorit probabil unei infecții blenoragice. Acest flegmon în urma tratamentului medical s'a resorbit.

Operația. La 30 Noembrie se face incizie abdominală strat în strat fiind asistat de Dr. Perietzeanu, ajung la peritoneŭ, îl incizez, se scurge ca la 2 kilograme puroi infect, după ce șterg bine punga purulentă cu comprese sterilisate, se observă mai profund și către stânga o tumoră care făcea proeminență în punga deschisă, fac o punctie cu siringa într'însa temându-mĕ a nu fi vre-o ansă intestinală, scot o siringă cu puroi, atunci o incizez și pe aceasta, făcând ca puroiul să se scurgă în punga anterioară. Aceasta a 2-a pungă purulentă era galpinga în stare de supurație și colecție. Fac tamponare cu gaz iodoformat sterilisat a pungei peritoneale și salpingei după metoda Mickuliz, scoțând capetele prin unghiul inferior al plăgei, apoi cos plaga. Temperatura a scăzut imediat a 3-a zi la normal; în această zi s'a desfăcut pansamentul, s'a scos tifonul, s'a spălat cu sublimat plaga și s'a întrodus un altul, care apoi când a încetat supurația, s'a înlocuit cu un tub de drenaje până la vindecare. La 24 Decembrie ese din spital vindecată.

Am avut deci un abces peritoneal inchistat în fundul de sac a lui Duglas, care în sus era limitat de intestine și epiploonaderente, iar în lături pe peritoneul parietal. Acest abces era consecința salpingitei supurate din stânga.

De și mulți autori susțin că deschiderea unor asemenea pelviperitonite pe calea abdominală dau nascere la fistule, totuși aici s'a vindecat fără fistulă. După vindecare, uterul a rămas ca fixat în urma aderențelor ce s'au produs, totuși femeea nu suferă nici o durere. Estirparea salpingei în casul de față era imposibilă, de oarece era complicată de pelviperitonită și la cea mai mică forțare se putea deschide infecția în marea cavitate peritoneală.

Observația VIII. Prolaps complect al uterului. Laparatomie. Hysteropesie. Vindecare.

M. I. Dincă, din comuna Dioști, în etate de 60 ani, vine la spital la 17 Iunie cu prolaps total al uterului, provenit din causa multor facerĭ, după cum susține dînsa. I se propune operație, pe care o primește.

Operația. La 25 Iunie se procede la operație, fiind ajutat de dr. Perietzeanu. Laparatomie pe linia mediană; se apucă uterul cu o peusă, se face o avivare de formă drcptunghiulară pe fața anterioară și până la mușchi, în întindere de 5 cm., începând de la fundul uterului se trec trei fire cat. put No. 4 prin stratul muscular peritoneŭ și musculatura feței anterioare a uterului; se străbate în partea opusă aceleași straturi, se strâng și ae înoadă, se face apoi în jos sutura peritoneului și muschilor cu cât pot mai subțiri. Se coase apoi pelea. Bolnava ese din spital la 14 Iulie vindecată, fără a fi avut de loc febră după operație și uterul menținut în stare de

fixare. Văzută peste 5 luni pentru o bronchită, se examinează din nou uterul, care se constată că se menţine bine fixat, fără a mai prolaba. Ceea-ce probează că prin acest procedeŭ operator cu avivarea feţei anterioare a uterului se poate face o cicatrice persistentă, fără ca prolapsul să poată recidiva.

Observaţia IX. Presentaţie transversă acromio-iliacă stângă anterioară cu prolabarea membrului superior drept în vagin, fetus mort şi putrefiat. Peritonită supra-acută datorită probabil unei rupturi uterine.

Voica D-tr. Popa, de 30 ani, intră la 12 Octombrie, se face versiunea, se estrage fetus mortificat. La 14 Octombre sucombă cu fenomene de peritonită. La autopsie, se constată ruptura uterului, care pleca de la vagin şi mergea pe faţa anterioară a uterului şi o stare de peritonită supra-acută, care i-a produs şi moartea.

Un alt cas a fost al femeei Voica Ştefan din Lorenĭ, la care o parte din fetus trecuse în abdomen prin ruptura uterului. Tot o presentaţie transversă, după extragerea fetusului, femeea a murit după câte-va ore tot cu fenomene peritoneale. Autopsia nu s'a făcut. Asemenea casurĭ sunt frequente la ţară, de oare-ce femeile nu vin urgent la spital, de cît după câte-va zile şi după ce toate moaşele empirice aŭ încercat toate manoperile lor, producênd de multe orĭ chiar prin aceasta lesiunea uterului. De obiceiŭ, rupturile uterine provin din causa sforţărilor puternice şi frequente ce încearcă uterul fără resultat pentru a espulsa fetusul.

Observaţia X. Rusanda Lazăr, de 28 anĭ, din Drăgăneştĭ, judeţul Olt, vine în spital cu o *plagă prin armă de foc în al V-lea spaţiŭ intercostal drept sub membru, penetrantă. Pneumonie traumatică dreaptă. Hematotorax stîng*, intră la 17 şi ese la 30 Aprilie. Plaga era produsă de revolver calibru 9. Observând că e penetrantă n'am încercat nicĭ un sondagiŭ de teamă de a nu produce infecţie saŭ hemoragie. Bolnava avea o stare dispneică foarte pronunţată şi hemoptisie în zilele următoare o reacţiune febrilă, variind între 38—39. I-am făcut un Preisnitz peste tot toracele, i-am administrat poţiunĭ tonice şi ergotină. Examinând'o consecutiv, am observat fenomene de pneumonie în dreapta manifestată prin matitate, crepitaţiunĭ şi o respiraţie suflantă. Matitatea se întindea de la spina omoplatului în jos până aproape de basă. Peste câte-va zile se observă matitate şi în stânga la basă. La vârf respiraţia suflantă, fără nicĭ un ral, la basă matitate absolută, murmurul vesicular dispărut cum şi vibraţiunile toracice. Luând precauţiunile antiseptice fac o punctie, scot o siringă plină cu sânge. Matitatea coprindea în jos jumătate din cavitatea toracică ; crezând că ar fi vre un vas mare, care a produs acest sânge, m'am oprit de a estrage sânt gele, voind ca prin acest sânge să fac o compresie asupra pulmonului şi ast-fel să înceteze hemoragia. Am aplicat decĭ înainte Priisnitz şi poţiunĭ tonice. Din zi în zi starea bolnaveĭ se ameliora, sân-

gele se resorbea aşa că în ziua de 30 Aprilie femeea ese din spital complect vindecată, respiraţia auzindu-se normal de ambele părţi ale toracelui, proectilul a rămas într'însa. Deşi n'am făcut nici o intervenţie totuşi am crezut de mare importanţă publicarea acestui cas, Autorî ca Koenig, Gouzien citează foarte puţine casurî identice şi mai toate aŭ sucombat. In cazul nostru cred că proectilul a lezat pulmonul drept, ca probă focarul de pneumonie, a perforat mediastinul şi s'a oprit în cavitatea pleurală stângă unde a deschis vre-un vas fie din pulmon saŭ arterele intercostale care a produs hematotoraxul menţionat. Causa pentru care mai toate aceste casurî sunt mortale este că e imposibil aproape ca un proectil să perforeze mediastimul care conţine o mulţime de organe importante fără a leza vre-unul. Proectilul decî a luat o direcţie oblică de la dreapta la stânga şi de dinainte înapoî, după cum se pare a fi faţă de lesiunile constatate. Decî în acest cas intervenţia pentru extragerea proectiluluî era imposibilă neştiind unde să află şi orî-ce tentativă în acest sens ar fi fost destul de periculoasă, expunând focarele pulmonare la infecţiile esterioare.

Fibro-myom uterin snb-seros cu aderenţe epiploice şi intestinale multiple. Ascită considerabilă. Extirpare pe cale abdominală. — Vindecare

de

Dr. A. Poenaru

Femeia Maria C. Plastoî de 40 anî, muncitoare din comuna Cârbeştî Iudeţul Gorj, a intrat în căutarea spitaluluî la 15 Ianuarie 1903.

Ea nu scie de când a început boala, dar scie că din luna Octombre anul tracut, a început să aibă durerî în pântece. O dată cu durerile aŭ încetat şi menstruele carî până aci veniaŭ foarte regulut şi fără durerî şi tot-de-o-dată pântecele a început să crească cu repeziciuue.

N'a avut nicî o lăpădătură. Are o singură fată care e sănătoasă. Nu este alcoolică şi nicî sifilitică. Scurgere albă nu a avut.

Durerile şi creşterea pânteceluî o decid se se arate la un medic care i-a practicat paracenteza scoţând o mare cantitate de licid din cavitatea perltoneală. Acest fapt, s'a întâmplat în mai multe rânduri, căcî licidul să reproducea curând.

La intrare în spital, bolnava erâ de o slăbiciune mare redusă la pele şi oase. Faţa trasă, pometele eşite, muşchiî făceaŭ relief sub pielea eî sbârcită. La membrele inferioare avea puţin edem.

Abdomenul era foarte desvoltat, rotund și întins cu o tobă, Când bolnava stă în picioare, pubisul și organele genitale ne se văd. Cicatrice ombilicală era întinsă și bombată puțin în afară. Vinele sub-cutanate abdominale hypertrofiate, Culcând bolnava pe spate, pântecele să turtește pe linia mediană și să întinde în lături. Prin percuție să obține un sunet timpanic înainte și mat în lături, sunet ce să modifică cu posiția bolnavei. De la ombilic însă și până la pubis, chiar pe linia mediană, și ori-care ar fi posițiunea bolnavei, percuția ne dă matitate și în adevăr palpând această regiune, să simte prin balotare o tumoare pe linia mediană în mărimea uterului în a 7° lună.

Neputând face examenul somplect din cauza ascitei am practicat paracentosa.

Atunci s'a simțit bine tumoarea, care era ficsată în micul basin și care să întindea până la ombilic. Avea o suprafață netedă și consistența dură.

Prin examenul vaginal să simte uterul tras în sus; fundurile de sac pline. Cu oare-care greutate, se pot face mici mișcări tumorei, mișcări ce se transmit și uterului.

Cavitatea uterină, măsurată cu hysterometrul, e puțin mărită.

Examenul cu speculul este negativ.

Din cauza tumorei, bolnava are sensație de greutate în micul basin; băşica și rectul sunt comprimate; are micțiuni frecvente; urina însă e normală și limpede; sufere de constipație saŭ are scaune neregulate și cu tenesme

Are de asemenea fenomene de compresia nervilor, ca furnicături în picioare și nevralgii de a lungul sciaticului trecând de la un picior la altul.

Examenul celor-l'alte viscere, nu descopere nimic anormal.

Diagnosticul: Fibro-myom uterin sub peritoneal, complicat cu ascita.

Operația la 1 Februarie.[1]) Cloroform. Laparatomie mediană plecând puțin de asupra pubisului și până la pubis.

Peretele abdominal e redus la un singur plan operatoric, la deschiderea căruia să scurge o cantitate de lichid ascitic.

Tumoarea e acoperită de epiploon, cu care are foarte multe aderențe. Pentru a putea deslipi aceste aderențe, a trebnit să se aplice nn număr considerabil de legături pe vasele numeroase și dilatate ale epiploonului.

Terminând cu epiploonul și voind a exteriorisa tumoarea, am constatat că și intestinul subțire pe o întindere de vre-o 25 cm., era încrustat în păretele tumorei. Ori-ce încercare de deslipire a fost fără rezultat. Pentru un moment am avut ideea de a rezeca porți-

1) Până la ziua operații, ascita se reproduse.

unea de intestin aderentă. Cum însă, operaţia s'ar fi prelungit mult şi cum bolnava era foarte slabă, am renunţat.

Am făcut atunci două incizii în seroasa ce acoperea tumoarea, una de o parte şi alta de altă parte a intestinului, paralele cu el şi la distanţa de câte un centimetru şi pe toată întinderea cât ţinea aderenţa. Am făcut deci două lambouri de seroasă, fie-care lat de câte un centimetru şi lung de vre-o 25 cm. Cu bisturiul şi cu pensa am sculptat apoi în păretele tumorei,, liberînd porţiunea de intestin aderentă. Cu multă greutate am reuşit. Atunci pe toată suprafaţa sângerândă a intestinului, am aplicat cele două lambouri de seroasă şi le-am cusut.

Am exteriorizat tumoarea şi atunci am putut constata că era aderentă de fundul uterului printr'un pedicul scurt şi gros.

S'a tăiat pediculul, păstrându-se seroasă suficientă, pentru a se putea peritoniza plaga.

După scoaterea tumoarei, examinând uterul s'a observat alături de locul unde era implântată acea tumoare, o altă mică, în mărimea unei nuci, şi pe care am enucleat'o uşor.

In tot ţesutul uterin nu se mai simţia nici o nodositate.

Trompele şi ovarele erau sănătoase.

Inchiderea păreteluĭ abdominal s'a făcut în trei planuri de cusătură fără drenagiŭ.

Pansament sec, cu tifon sterilisat.

Durata operaţiunei 1 oră şi 20 minute.

In timp de 4 zile după operaţie, bolnava a avut din când în când vărsături, cu o uşoară balonare a pântecelut; fără nici un scaun şi nici emisiuni de gaze.

Cum însă nu avea de loc temperatură, cum pulsul era plin şi rar, cum starea generală este relativ bună, necoinciḑând cu simptomele ce prezenta, am depărtat ideea unei infecţiuni peritoniale saŭ a unei oclusiuni intestinale, şi le-am atribuit unei pareze intestinale fapt ce se observă în operaţiunile abdominale şi mai ales când intestinul a fost decorticat pe o întindere aşa de mare.

Ideea mea a fost bine întemeiată căci îndată ce bolnava a avut scaune în a patra zi seara. totul a intrat în ordine şi în ziua de 16 Februarie a eşit complect vindecată.

Aderenţele aşa de întinse cu epiploonul, consecinţe unei iritaţiuni peritoneale, au putut da nascere, cred, asciteĭ considerabile ce a avut pacienta noastră.

E cunoscut, că ascita e rară în fibrómele uterine şi chiar când există, ea e puţin abundentă. Când există în mare cantitate ea se observă mai ales în fibrómele fórte mobile saŭ în torsiunea pedicululuĭ,

Scanned with OKEN Scanner

E posibil, că în casul nostru, fibromul la început să fi fost determinat iritaţiunea peritonială care a produs ascite şi în urma aderenţelor căpătate să-şi fi perdut mobilitatea.

La această femee nu am practicat hysterectornia odată cu extirparea fibromului, căci consider că pentru fibrom hysterectomia trebue să fie o operaţiune excepţională mai nles pentru fibroamele subperitoneale fie pediculul lor cât de scurt.

Matheus Duncan, în congresul internaţional de Medicină secţie de gynecologie, ţinut la Londra susţinea chiar în anul 1881 că myomele nu trebuesc operate, fiind-că ele nu constitue o boală care să ameninţe existenţa femeei.

Cuvintele lui însă nu aŭ [avut răsunet, căci hystologia nu ne mai permite să considerăm myomele ca tumori tot-de-una de bună natură; clinica de asemenea ne arată cum această boală, face existenţa chinuitoare la un mare număr de bolnave, punându-le în imposibilitate absolută de a lucra; să scie de asemenea că prin acţiunea ce exercită asupra circulaţiuneï pot pune chiar viaţa în pericol.

Cel d'ântâi care a practicat operaţiunea contra myomelor a fost Pean în Franţa şi mai în acelaş timp s'a practicat şi în Germania de către Köberlé, Hegar şi Schroeder, însă aŭ practicat mai mult calea vaginală.

Procedeele operatoriï, de atunci, aŭ variat, aşa că astă-zi nu să mai poate vorbi de un singur procedeŭ operator al myomelor.

Calea vaginală merită să ocupe primul loc întru atât, cât tumoarea este relativ uşor accesibilă prin căile naturale.

Calea abdominală ar rămâne pentru toate cele alte casuri. Dar şi aci varietatea fibromului trebue să ne conducă în alegerea procedeului operator.

Aşa, în myomele interstiţiale, dacă există un myom isolat, saŭ dacă myomul ocupă numai o mică parte din ţesutul uterin, trebue căutat să se ridice numai partea bol-

navă. Enuclearea ar trebui să fie aci procedeul logic. De asemenea excizia este indicată în casurĭ de tumorĭ subseroase ca în casul nostru.

Când însă uterul este înţesat de myome şi când enuclearea este cu neputinţă, atunci se va recurge la amputaţia supra vaginală, saŭ la hysterectomia abdominală totală.

Hysterectomia abdominală totală a fost maĭ în totde-auna şi maĭ ales în timpiĭ din urmă, metoda preferată de chirurgĭ, ca una ce e maĭ uşor de executat şi a căreĭ technică e maĭ bine studiată.

Terapeutica conservatoare nu să manifesta, de cât prin oare-carĭ încercărĭ de conservare a ovarelor şi prin oare-carĭ legăturĭ atrofiante. Spencer Wells care a încercat să conserve uterul şi ovarele, din cauza dificultăţeĭ de operaţie, din lipsa mijloacelor de asepsie, nu şĭ-a maĭ continuat încercările de la 1863 încoace; tot pentru acest fapt nicĭ Martin în 1880 nu a fost imitat de ceĭ alţĭ chirurgĭ.

Astă-zĭ însă, când chirurgia dispune de mijloace pentru a avea o asepsie aproape ideală, ţinta chirurgilor ar trebui să fie pentru perfecţionarea techniceĭ conservatoare, căcĭ nimenĭ nu contestă importanţa de a conserva viaţa genitală a femeieĭ, de a păstra integritatea organelor genitale din punctul de vedere al funcţiunilor menstruale şi reproductive.

SOCIETAŢI SAVANTE

Societatea de Chirurgie din Bucureşti

Sedinţa de la 4 Decembre 1902

Prezentare de bolnavi :

Prof. Th. Ionescu. ***Gastrostomie pentru cancer al esofagului.*** E un bolnav intrat în serviciul meŭ la 19 Noembrie 1902, bolnav de treĭ luniĭ de zile, boală care consta din slăbiciune, lipsă de poftă de mâncare. Nu putea mânca carne saŭ alte mâncărĭ solide, avea durerĭ la epigastru şi deglutiţiune ; nu a avut ematemeze. In serviciul medical al spitaluluĭ Colţea s'a încercat a se cateteriza esofagul, dar nu s'a putut pătrunde în stomac. Diagnosticul era de cancer la cardia. La intrare în serviciŭ bolnavul era foarte slăbit, emaciat într'un grad extrem, greutatea sa era abia de 35 kgr. Avea durerĭ violente la epigastru, cu iradiaţiunĭ spre coloana vertebrală dorsală. De patru zile nu ingerase nicĭ un fel de aliment, atât lichidele cât şi solidele nu pătrundeaŭ în stomac, le vărsa imediat. La sondare prezenta un obstacol la nivelul cardieĭ, probabil de natură neoplasică. La epigastru nu se simţia nicĭ o tumoră.

La 21 Noembrie 'ĭ-am practicat o gastrostomie, o gură stomacală în ipocondrul stâng. Nu 'ĭ-am putut administra bolnavuluĭ cloroform din cauza mareĭ slăbiciunĭ ; m'am mulţumit cu anestesia locală prin cocaină. Am practicat o inciziune paralelă cu coastele din stânga prin care am pătruns în cavitatea abdominală şi am practicat gastrostomia prin procedeul luĭ ***Poirier***, anume : am tras în afară un con stomacal, l'am fixat în incizia abdominală, cusând seroasa gastrică la seroasa abdominală, apoĭ am inciziat peretele stomacal numaĭ până la mucoasă şi am disecat de jur împrejur mucoasa de musculară. Pe aceasta din urmă am cusut-o la muşchiĭ abdominalĭ şi la plaga cutanată. Mucoasa stomacală am incizat'o numaĭ în vârf, atât cât era necesar pentru întroducerea uneĭ sonde şi am răsturnat'o înăuntrul

cavității gastrice, formând ast-fel un con mucos răsturnat, cu vârful perforat pentru a da trecere sondei prin care o să alimentăm bolnavul. Urmările operatorii aŭ fost simple, plaga s'a cicatrizat, bolnavul a fost nutrit prin gura cea nouă foarte lesne, fără ca să reflueze ceva din conținutul gastric. Starea generală a bolnavului e mult mai bună. Procedeul lui Poirier e foarte bun i rezultatele lui satisfăcătoare, asigură o continență gastrică și împedică digerarea pereților stomacului și a conturului plăgei abdominale.

Dr. Duma. Imi permit să întreb dacă la acest bolnav s'a putut preciza porțiunea de stomac pe care s'a stabilit gura cea nouă; de asemenea în privința rezultatelor depărtate, fie în cazurile lui *Poirier* saŭ ale altuia. Prin resfrângerea mucoasei înăuntru, orificiu. stomacal nu se strîmtează și cum s'ar înlătura acest inconvenient?

Prof. Ionescu. Am fixat gura pe porțiunea accesibilă, cred că e relativ aproape de cardie, la vr'o 10 cm. Din punct de vedere al rezultatului operator, ceea-ce căutăm în această operație e ca orificiul să fie cât de mic, pentru a împiedica reîntoarcerea materiilor alimentare și a sucului gastric. Orificiul creat de mine permite numai introducerea sondei, iar strâmtorarea e împedicată prin această cateterizare zilnică!

D. **Dr. Niculescu** face o comunicare asupra *dinților lui* Hutchinson *și valoarea acestui semn în diagnosticul sifilisului ereditar.*

Ședința de la 19 Decembrie 1902

Prezentare de bolnavi:

Prof. Ionescu. I. *Prolaps rectal complect.* E vorba de acest băiat de 14 ani, care intră în serviciul meŭ în ziua de 29 Octombre 1902 cu un prolaps rectal voluminos, care data de la vârsta de 3 ani începând printr'o eversiune a mucoasei în timpul defecației pentru a ajunge cu încetul la un prolaps complect.

Am intervenit în ziua de 4 Decembrie printr'un procedeŭ descris de prof. *Juvara* din Iași. Dânsul a propus să se aplice prolapsului rectal o operațiune identică cu acea care se practică în hemoroizi, anume rezecția mucoasei rectale pe toată întinderea prolabată și plicatura stratului muscular pentru a strîmtora canalul, cea-ce reconstitue, împreună cu tenziunea produsă prin sutura mucoasei rezecate la piele, un canal ano-rectal normal. Operația decolării e foarte ușoară, căci mucoasa e foarte mult mobilizată, m'am oprit în rezecția ei, în momentul când porțiunea rămasă trasă în jos prezenta o tensiune suficientă, care să-mi asigure resultatul final. Pe cilindrul muscular am aplicat patru puncte de sutură cu coardă, două laterale, unul anterior și altul posterior. Aceste patru puncte aŭ creat un burelet puternic împrejurul canalului anal.

Operațiunea această, care a fost comunicată la societatea de Chirurgie din Paris, a fost publicată concomitent de *Delorme* din Paris.

Diferența între aceste două procedee, constă în aceia că *Delorme* așează și fire perianale de siguranță, anume le trece prin pielea din prejurul anusului, prin stratul muscular și fața profundă a mucoasei rectale. Inconvenientul acestor fire e că une-ori supurează. Procedeul lui *Juvara* e indicat în cazurile de prolaps nu prea mare, căci alt-fel bureletul produs poate da o strâmtorare a anusului.

II. *Kist idatic al ficatului și mezenterului.* Femeea aceasta, intrată în serviciul meŭ în ziua de 12 Noembre 1901, presintă un istoric chirurgical din cele mai interesante. In adevăr, acum 4 ani, această pacientă intră în serviciul meŭ cu diagnosticul de *Kist idatic al ficatului*. I-am practicat atunci prima intervenție, anume laparatomie, golirea kistului și închiderea pungei adventice cu reducerea ei în abdomen. Un an și jumătate în urmă, femeea se prezintă din noŭ cu o tumoră mobilă în abdomen, de-asupra ombiliculuĭ și o altă tumoră mai mică în ficat. Am deschis din noŭ abdomenul, am găsit un alt kist idatic al ficatuluĭ, pe care l'am tratat la fel cu primul, adică incizie, golirea pungeĭ și sutura eĭ cu abandonare. Un alt kist lungăreț, ocupă epiploonul; pe acesta l'am enucleat în întregime. Origina acesteĭ pungĭ era datorită probabil uneĭ inoculărĭ de vesiculă fiică, care a scăpat în abdomen la prima intervențiune. In timpul acesteĭ a doua intervențiunĭ, am putut să controlez rezultatul îndepărtat al celeĭ dintâiŭ și locul ocupat de vechiul kist era reprezentat printr'o cicatrice ratatinată, ocupând fața convexă a ficatuluĭ. Acest rezultat, prin urmare, s'a arătat a fi excelent, și nu era vorba de o recidivă, ce se putea pune pe contul metodeĭ de intervenție.

In cele din urmă, bolnava se prezintă din noŭ, cu o tumoră epatică și o pungă în fosa lombo-iliacă dreaptă. Am intervenit pentru a treia oară și am găsit un kist idatic al ficatuluĭ, ocupând lobul stâng al ficatuluĭ, imediat în stânga ligamentuluĭ suspensor; era cât un cap de fĕt; am golit'o, am extras membrana germinativă, luând toate precauțiunile pentru a evita contaminarea cavitățeĭ abdominale cu produse de ale pungeĭ și eventual o grefă idatică, și am închis punga adventice cu un singur strat de fire de catgut.

Pentru punga laterală, am făcut o incizie în regiunea lombo-iliacă și pe lângă colonul ascendent, în contact cu mezenterul, am găsit o pungă idatică de mărimea unuĭ oŭ, conținând numaĭ lichid limpede și pe care am enucleat'o. Bolnava e azĭ vindecată de această a treia intervențiune. Nu e nimic surprinzător, să vedem la aceiaș bolnavă evoluând maĭ multe kiste idatice la intervale depărtate. Poate că origina acestor kiste a fost contimporană, dar s'aŭ desvoltat în mod neegal, așa că la primele intervențiunĭ parte din ele eraŭ micĭ, invizibile și numaĭ maĭ târziŭ aŭ luat o desvoltare maĭ mare.

Acest caz maĭ arată benignitatea intervențiuneĭ, așa cum o practic și eŭ, fără a marsupializa și drena ca ceĭ vechĭ, și fără a capitona ca *Delbet*.

III. *Evidarea pelvisului pentru epitelioma colului uterin.* Bolnava aceasta, de 44 ani, intră în serviciul meŭ la 22 Octombre 1902, cu toate fenomenele unuĭ epitelioma al colului, forma ulcerată cu o cavernă la nivelul orificiuluĭ gâtuluĭ uterin, neoplazia puțin întinsă la vagin, parametriile puțin copleșite, ceva maĭ mult la stânga. Mi s'a părut că sunt în fața unuĭ caz la limita, unde puteam interveni larg cu oare-care șanse de succes.

La 5 Noembre am intervenit, prin isterectomia abdominală totală și evidarea ilio-lombo-pelviană. Primul timp, isterectomia a fost relativ ușoară, de și am întâmpinat oare-care dificultățĭ la izolarea ureterelor. Evidarea s'a făcut tipică și complectă, vă prezint desemnul care arată uterul scos împreună cu masele ganglionare și țesutul celulo-grăsos. La 6 zile după intervențiune a survenit o fistulă ureterală stângă. Data apariției acesteĭ fistule arată că nu era produsă de o leziune directă din timpul operației, ci uneĭ necroze și pentru aceasta m'am gândit să intervin din noŭ pentru a vedea ce se poate face pentru a repara această complicațiune. In adevăr la 28 Noembre am practicat o inciziune laterală, de la pubis până aproape de falșele coaste, curbă linie, în lungul margineĭ osuluĭ iliac din stânga.

Această incizie îmĭ permitea să abordez ureterul, să controlez în ce stare se găsea dânsul și țesuturile vecine. In adevăr, am descoperit lesne ureterul și urmărindu-l în jos, am remarcat că se angajează într'un țesut cicatricial de neoformațiune, de aderențe, care se produce în mod firesc după orĭ-ce isterectomie. Maĭ jos, în pubis am găsit ureterul complect secționat, lipsind din el o porțiune de 5—6 cm. care fusese distrusă de sfacel. O anastomoză cu băsică era imposibilă, trebuia să maĭ rezec o porțiune din ureter pentru a-l face capabil de o anastomoză, în asemenea împrejurărĭ distanța dintre cele două organe devenea prea mare. De altă parte, țesuturile nu prezintaŭ o vitalitate certă, așa că riscam un noŭ sfacel. Așa fiind m'am decis și am practicat o nefrectomie paraperitoneală, rinichiul era voluminos cu alterațiunĭ profunde. Asemenea alterațiunĭ renale sunt de regulă într'o fistulă uretero-vaginală de oare-care vechime. După operațiune bolnava s'a simțit bine, cantitatea de urină a rămas normală, fără albumină.

Iată un caz de evidare complectă a pelvisuluĭ, unde am putut constata printr'o intervenție secundară că nu maĭ există nicĭ o urmă de ganglionĭ ipertrofiațĭ. Ne arată benignitatea intervențiuneĭ și imposibilitatea de a evita une-orĭ necroze secundare din cauza infiltrațiuneĭ parametriuluĭ.

Sedința de la 15 Ianuarie 1903

Prezentare de bolnavĭ

1. **Dr. Sache Ștefănescu.** — E vorba de această pacientă care intră în serviciul meŭ de la spitalul Xenocrat, în luna Noem-

brie trecut, cu diagnosticul de fibrom uterin. Menstruată pentru prima oară la 14 ani, avea menstruele regulate, durata 5 zile; se mărită la 18 ani și de atunci menstruația devine neregulată, când la 3, când la 6 săptămâni. Acum 4 ani cade de la o înălțime de vr'o 5 metri, în picioare și imediat capătă menstruele de astă-dată mai abundente și cu coaguli. Doi ani mai încoace observă pentru prima oară existența unei tumori mici la epigastru. Mai tot-deauna era constipată, în timpul din urmă dizurie, une-ori chiar retențiune de urină.

La intrare în spital se constată o tumoră, dependentă de uter, mobilă, care trece de pubis și proemină în vagin, mai ales în fundul de sac posterior; colul șters, isterometria 7 cm.

La operație găsesc pe lângă un fibron uterin și un chist al ovarului drept, cât un cap de fet conținând 800—1000 gr. lichid, și care nici n'a fost observat clinicește. Practic, cu concursul d-lui ***Bălăcescu*** isterectomia abdominală totală, procedeul anatomic al d-lui ***Ionescu***. Sutura plăgei abdominale am făcut'o cu procedeul profesorului ***Ionescu*** adică cu fire temporare de argint. Reunire per primam. Bolnava e azi complect vindecată, cu o cicatrice abdominală solidă. Acest caz ne arată că abdomenul, în ce privește tumorile lui, e încă o cutie cu surprize.

2. **Racoviceanu-Pitești.**— 1. ***Cura radicală a ernieĭ inguinală cu anestezia locală cu cocainǎ la un bătrân de 82 ani.*** Acest bolnav s'a prezentat în serviciul meu cu o ernie inguino-scrotală voluminoasă, foarte debil și emfizematos. I-am practicat cura radicală numai cu anestesie locală, din cauza vârstei lui înaintate și a stărei pulmonare. A suportat operația foarte ușor, s'a vindecat într'un interval de timp normal. Se prezentă azi din nou la mine acuzând dureri în locul operației, probabil din cauza induratiei și a aderențelor locale.

2.***Rezecția bilaterală a simpaticului cervical într'un caz de gușă exoftalmică.*** E o pacientă foarte debilă, nervoasă, care s'a prezentat în serviciul meu cu fenomene de Basedow, cu ptoza rinichiului drept și enteroptoză. I-am practicat simpatectomia bilaterală cervicală recurgând la procedeul operator recomandat în urmă de prof. Ionescu, anume două inciziuni de fie-care parte, una sus înapoia mușchiului sterno-cleidomastoidien și alta jos înaintea acestui muschiu. Am început prin a căuta simpaticul în incizia de jos și am întâmpinat dificultăți în a-l găsi; restul operației a fost foarte ușor și am putut extirpa și primul ganglion toracic. Bolnava s'a vindecat de intervențiune în 8 zile, exoftalmia diminuă, iar tachicardia a început să dispară.

Această bolnavă acuzând dureri mari abdominale, m'am decis și i-am practicat nefropexia la dreapta, fixând rinichiul cu un simplu fir de mătase pe care l'am suprimat după 8 zile. Bolnava s'a vindecat și de această intervențiune, rinichiul e bine suspendat totuși bolnava mai acuză dureri abdominale.

Scanned with OKEN Scanner

Relativ la rezecția simpaticului cervical, vă relatez un fapt curios: în serviciul lui *Duret* de la Lille s'a operat o bolnavă prin simpatectomie unilaterală după care bolnava a căpătat accese de agitațiuni extreme de a fost silit s'o lege, iar după 7 ore a sucombat. Autorul se întreabă dacă nu cum-va rezecția unilaterală a unui simpatic cervical n'a determinat o iritație intensă a simpaticului de parte opusă, care a avut de resultat o terminațiune nefericită. Eŭ am avut ocăzie să practic 12 rezecțiuni de simpatic cervical bi și unilaterale fără nici o complicațiune de asemenea natură.

Prof. Ionescu. Cazul acesta mă interesează foarte de aproape Rezultatul operator e prea frumos, cicatricele sunt excelente; rezultatul terapeutic imediat încă e bun, bolnava n'are aerul de a se plânge de ceva. Acest rezultat nu ne mai surprinde; eŭ sunt la al 18-lea caz de gușă exoftalmică tratat în acest mod și într'o lucrare publicată de Dr. *Bălăcescu*, în *Revista de Chirurgie*, și în *Archiv für Klinische Chirurgie*, lucrare bazată pe toate cazurile operate până acum, se vede că în marea majoritate a cazurilor s'aŭ obținut rezultate definitive excelente. Acest rezultat definitiv se arată mai târziŭ și e lent și progresiv, așa că la început pare une-ori dubios. Așa s'a întâmplat cu primul meŭ caz de rezecția simpaticului cervical pentru gușă exoftalmică, practicată în Septembre 1896; un profesor universitar de la noi nu făcea de cât să rîdă de rezultatul obținut. El nu vedea de cât rezultatul imediat și se îndoia de succesul terapeutic al operațiuneĭ. In urmă, față de succesul desăvărșit, a trebuit să revină, făcând sua culpa.

Fenomenul care e influențat întâiŭ e exoftalmia, cu timpul dispare în totalitate. Tachicardia, tremurăturile și gușa dispar mai lent și dintre acestea în special prima, poate reveni pentru scurtă vreme, din cauză că modificarea intervenției trebuind să fie profundă, dânsa nu se poate stabili dintr'o dată și definitiv. Imĭ pare bine că în acest caz d. Racoviceanu nu s'a mulțumit numaĭ cu secțiunea saŭ rezecția uneĭ porțiuni micĭ din simpaticul cervical, așa cum practică Jaboulay și pretinde în mod paradoxal că e o intervenție mai dificilă ca rezecția totală. Eŭ nu mă mulțumesc nicĭ cu rezecția totală a simpaticului cervical, extirp și primul ganglion toracic, une-orĭ și pe al doilea. Numaĭ așa practicată operația corespunde fiiziologieĭ patologice a boaleĭ după cum se poate deduce din lucrările luĭ *Dastre*.

Relativ la aceasta să vă relatez un caz foarte instructiv: Un bolnav prezenta o gușă și fenomene șterse de basedovism, care m'aŭ făcut să cred că e o gușă primitivă basedovisată și i-am practicat tiroidectomia. Bolnavul revine mai târziŭ cu fenomenele basedoviene mai exagerate, îĭ practic rezecția simpaticuluĭ cervical și după un an și jumătate îl revăd vindecat.

Țin să mai restabilesc adevărul asupra unuĭ punct adus în discuție de un profesor universitar de la noi. Anume că rezecția sim-

paticului cervical produce atrofii ale feței, creerului, etc. E o eroare n'am observat asemine atrofie pe 200 cazuri de rezecțiuni simpatice-nici chiar la copii în perioada de creștere, unde acest fapt, dacă ar fi fost, ar fi mai manifest. La Academia de medicină din Paris am prezentat cu D-r Florescu, o lucrare publicată și în jurnale unde relatam examene minuțioase făcute la bolnavi 3 și 6 ani de la inter, vențiune, examenul feței, al ochilor, al reacțiunei electrice, și n'am constatat nici o turburare.

S'a zis, în fine, că actul operator însăși e grav, aceasta mai ales că unui chirurg din Paris i-a murit bolnavul pe masa de operație. Acest fapt cade față de statistica mea personală, care cuprinde 400 de resecțiuni simpatice, fără gravitate operatorie. Cazul lui *Duret* rămâne izolat și neexplicat.

III. ***Rezecție intestinală pentru o fistulă stercorală inguinală.*** Acest copil în etate de 13 ani, bulgar, intră în serviciul meu la 15 Dec., cu o fistulă stercorală în regiunea inguinală dreaptă și dublă ectopie testiculară, la dreapta testiculul era în canalul inguinal, la stânga putea să descindă în scrot, dar poziția lui obicinuită era la intrarea canalului inguinal. Copilul făcuse acasă o ernie inguinală congenitală care se strangulase și dăduse naștere la un flegmon stercoral, deschis de un medic printr'o simplă incizie. În urma acestei intervenții a rămas o fistulă stercorală cu traect lung de la orificiul cutanat, prin țesături pînă la lumenul intestinal, prin care abia se angaja o sondă. A fost probabil o ciupire laterală. O dilatare a orificiului intestinal cu reparare locală era imposibilă, intestinul fiind foarte strâmtorat în acest loc, iar țesuturile din prejur infiltrate și scleroase In asemenea condițiuni, am practicat rezecția porțiunei de intestin bolnavă, excizând și țesăturile periferice infiltrate, am anastomozat cap la cap intestinul și am închis plaga. Două fire au supurat și s'au eliminat. Îmi propun să cobor testiculul stîng în scrot, sau chiar să-l ridic, având în vedere că se poate transforma, grație iritațiilor continue și a traumatismului lent, în sarcom, cum am avut ocazia să observ mai multe cazuri. Dacă deci cordonul va permite o scoborâre, 'l voi fixa în fundul scrotului.

IV. ***Kist dermoid al ovarului.*** E o femeie în vârstă de 40 ani care se prezintă în serviciul meu cu turburări vezicale, anume fenomene de cistită, cu tratament medical în 4 zile totul intră în ordine; n'avusese sânge în urină, capacitatea vezicală bună. Congediez bolnava, dar revine după cât-va timp cu aceleaș fenomene și examinând'o de astă dată mai de aproape găsesc un kist al ovarului stîng, pe care-l diagnosticez de ***Kist dermoid.*** Fac laparotomia și scot Kistul, bolnava se vindecă în 12 zile. Vă prezint bolnava, ca să vedeți și cicatricea operatorie care e excelentă cu sutura cu fire de mătase perdută și pe care o cred tot așa de bună ca și cicatricea obținută de D-nu D-r ***Sache Ștefănescu*** cu fire temporare de argint

după procedeul *Ionescu*. Cu această ocazie țin să vă relatez cazurile de kiste dermoide ale ovarelor observate de mine.

a) In 1893 mi se prezintă în serviciŭ o femee însărcinată în luna V și cu un kist dermoid al ovaruluĭ drept diagnosticat de mine ca atare după caracterele tumoareĭ care era extrem de dureroasă, injecțiunĭ cu 4 ctgr. morfină nu o calmaŭ. Am rădicat kistul prin laparotomie, femeia a avortat după operație, totuși reunirea s'a făcut per priman. Avênd în memorie acest caz, mi se prezintă în urmă o italiancă, cu antecedente sifilitice, însărcinată și cu o tumoră foarte dureroasă în regiunea ovaruluĭ drept. Diagnosticez un kist dermoid al ovaruluĭ, intervin și nu găsesc nicĭ o tumoră. Am închis abdomenul la loc, sarcina a continuat să evolueze, i-am făcut tratamentul antisifisitic. A eșit bine din serviciŭ, a născut la maternitate, după 2 anĭ am revăzut'o în stare bună.

b) In 1894 am ocazia să văd o bolnavă identică cu prima, cu kist dermoid al unuĭ ovar și însărcinată. Am rădicat kistul, sarcina a continuat.

c) In 1896 o bolnavă cu kist dermoid al ovaruluĭ drept, trimisă în serviciul meŭ de dr. *Manu*, cu turburărĭ vezicale, anume fenomene de cistită: micțiunĭ frequente, sanguinolente și dureroase. Am ridicat kistul, bolnava s'a vindecat.

d) In sfârșit, un caz operat cu d-r *Bogdanocicĭ*, în care era vorba de o femee de 52 anĭ, care prezenta o tumoră în fundul de sac al luĭ Douglas, cu părțĭ dure și moĭ, mascată în parte de uter. Fac o puncție, care rămâne negativă, dar în canula aculuĭ găsesc materie sebacee. Diagnosticez un kist dermoid. După puncție bolnava prezintă fenomene alarmante de reacțiune peritoneală, vărsăturĭ, durerĭ. A 5-a zi bolnava se calmează, a 7-a zi deschid abdomenul și enucleez lesne tumora, destul de voluminoasă, cântărind 400 gr. Bolnava se vindecă.

Dr. **Herescu**. Fenomenele vezicale prezentate de bolnava de față nu eraŭ de cistită propriŭ zisă; probabil eraŭ datorite compresiuneĭ beșicĭ de către tumoră.

Acest lucru e foarte frequent în kistele dermoide, cum a arătat Singer, maĭ ales când ocupă fundul de sac peritoneal anterior, între vezică și uter.

Prof. Ionescu. Relativ la procedeul de sutură, fiind că s'aŭ prezentat două cicatrice de laparatomie tot așa de solide, una în urma suturеĭ cu fire perdute, alta în urma suturеĭ cu fire de argint temporare, țiŭ să arăt încă odată superioritatea metodeĭ din urmă. Rezultatul imediat poate fi identic cu ambele felurĭ de suturĭ, rezultatul depărtat e desigur maĭ superior cu firele temporare. Am o practică de peste 4 anĭ și n'am observat nicĭ un caz de hernie saŭ eventrație după sutura cu fire perdute. Pocedeul cu fire perdute mi-a dat adese rezultate depărtate detestabile, une-orĭ chiar imediate. In multe cazurĭ

după ce reunirea se făcuse per primam și bolnavul era încă în serviciŭ saŭ chiar concediat, apăreaŭ supurațiunĭ micĭ locale și rând pe rând se eliminaŭ toate firele perdute, durând aceasta lunĭ întregĭ și cauzând bolnavilor supărărĭ maĭ marĭ chiar ca însăși operația. Nicĭ odată cu firele de mătase nu putem fi sigurĭ de rezultatul definitiv. In două cazurĭ operate de chirurgĭ celebri din Viena, am intervenit scundar pentru a scoate fire de mătase, odată după o intervențiune vaginală, altă dată după nefrectomie.

La început se credea că sutura cu fire temporare nu va da rezultate bune, iar la congresul de ginecologie de la Amsterdam, unde am prezentat acest procedeŭ, mi s'a obiectat că în mod forțat sutura va da rezultate proaste, fiindcă cuprind în sutura mea și peritoneul, care se interpune adese între țesuturĭ. Neavând atuncĭ o practică îndelungată, am lăsat chestiunea în suspensie. Azĭ pot să afirm de rezultat cu o practică îndelungată și între multe altele, vă pot cita cazul uneĭ doamne, operată de 4 anĭ, care dansează, face bicicletă și are totuși o cicatrice abdominală foarte solidă, deși nu recurge la nicĭ un bandaj.

Am avut ocazia să vă întreținu deja asupra moduluĭ cum am modificat procedeul meŭ de aplicare a firelor de argint. Ele pot fi bine sterilizate și dacă am scăpat de infecția imediată, ne-am pus la adăpost de orĭ-ce complicațiune tardivă.

Herescu. Incă în 97 am văzut la ***Routier*** întrebuințându-se firele de argint în acele tubulate. Am văzut bolnave doĭ anĭ de la operație, aveaŭ un perete abdominal ferm, fără eventrație. Eŭ însu-mĭ am avut ocazia să le întrebuințez. Se câștigă mult în timp. O condițiune esențială pentru a asigura cicatricea, este de a lua și peritoneul în fir.

Racoviceanu. Intrebuințarea firelor de argint este veche, încă de pe timpul luĭ ***Trelat***. Sterilizarea lor se făcea ca și acum, adică în etuvă, și 200⁰ — La această temperatură firele devin casante, se rup în momentul aplicăreĭ saŭ maĭ târziŭ sub pansament. Une-orĭ nu strâng destul de bine, ca să aducă straturile în contact, alte-orĭ strâng prea tare și atuncĭ provoacă edeme locale, sfacele, etc. Nicĭ aceste fire nu sunt scutite de supurațiunĭ și în asemenea caz supurația e interminabilă. In serviciul meŭ aŭ fost întrebuințate de d. Dr. ***Bogdanovicĭ*** și vă va arăta dânsul rezultatele obținute. Cu firele de mătase am observat prea puține accidente. Așa pe 600 cure de herniĭ ni s'a întâmplat doar în câte-va cazurĭ să supureze un fir saŭ două superficiale și cu suprimarea lor totul se isprăvește. Intr'un caz operat de d. ***Leonte*** am observat o reacțiune în jurul unuĭ fir pus pe un pedicul ovaric, iar într'un caz de testicul tuberculos castrat, firele de pe bont, în număr de 3, aŭ supurat și supurația n'a încetat până nu s'aŭ eliminat toate firele.

Bogdanovicĭ. Am recurs la sutura cu fire de argint în câte-va

cazuri de hernii și mi s'a părut că se scurtează mult durata operației. Am avut însă oare-cari complicațiuni, cele mai multe din vina mea. Așa când sulul de tifon pe care se răsucesc firele, a fost prea strâns dur, am avut mici sfacele superficiale. Dacă firele sunt lăsate prea mult în loc, ele taie țesăturile; într'un asemenea caz firul s'a rupt și a dispărut în țesături. Intr'un caz am avut o supurație difuză, care însă s'a limitat, dar vina e probabil a mea, făcusem în acea zi și înnainte de operație un tușeu vaginal. Părerea mea e că o sutură de mătase, care nu supurează în 15 zile, e de preferat, în caz de supurație însă prefer firul de argint, fiind-că firul de mătase supurat se elimină greŭ și supurația se prelungește.

Dr. Duma. Firul de argint se poate steriliza foarte bine și e tolerant; dovadă sunt numeroasele suturi osoase, în care firul e tolerat vreme îndelungată. La *Berger* și *Peyrot* am văzut suturi practicate cu fire de argint și cu reuniri per primam, fără sfacel. Din practica mea personală, în serviciile lui *Asaky* și dr. *Leonte* m'am convins de un fapt: firul de mătase dă loc la supurațiuni interminabile, care apar adese, atunci când bolnavii par definitiv vindecați. In schimb am rămas foarte satisfăcut de catgutul, care se poate steriliza bine cu anumite metode și care rezorbindu-se, nu mai poate da complicațiuni tardive.

Societatea de chirurgie din Paris

Ședințele de la 17 Decembre 1902 — 14 Ianuarie 1903

(Bulletins et mèmoires de la Société de chirurgie)

Tratamentul apendicitei (urmarea discuției). ***Lucas Championnière*** crede că divergințele de opiniuni între intervenționiști și oportuniști există numai în teorie, nu și în practică. Dînsul crede că apendicita odată formată, nu se vindecă, că operația à chaud nu are inconveniente mai multe ca cea à froid și că așteptarea ca o apendicită să se recească este periculoasă înainte de toate. A operat 129 cazuri de apendicită, 44 supurațiuni mari și 55 cazuri operate la cald saŭ la rece, dar fără difuziuni purulente întinse. In primul grup 12 morți, în al doilea nici un caz mortal. Se ridică contra opiului, care favorisează resorbția de toxine, crede că un purgativ nu poate produce o perforație a apendicelui. Ca tecnică recurge la laparatomia longitudină laterală, în lungul mușchiului drept, pentru a se apropia direct de focar.—***Schwartz*** e partizan al expectației armate, cu condiție ca chirurgul să supravegheze de aproape pe bolnav. Dureri vii, aspect general prost și puls frequent în ipotensiune sunt semnale după care trebue să ne conducem. Statistica lui pe ultimii 3 ani cuprinde 127 cazuri, 35 operațiuni de urgență cu 6 morți, 72

operațiuni la rece cu 72 vindecări, 4 operațiuni cu anexite, 4 vindecări, 14 bolnavi vindecați fără operație, 2 morți neoperați.—***Jalaguier*** devine din ce în ce mai oportunist. De la 1900, când a prezentat o statistică de 136 cazuri, a mai operat 105 cazuri noui, dintre cari 100 au ajuns a-și reci apendicita, 2 operații în condițiuni deplorabile și morți, 2 morți fără operație. In total 241 bolnavi cu 7 morți numai, adică 3%.—***Chaput*** citează trei cazuri de perforațiuni în urma febrei tifoide care au simulat apendicita; bolnavii au murit, intervenția făcându-se prea târziu. Pentru aceste motive inclină pentru o intervențiune mai grăbită.—***Lejars***, din 1899, a operat 112 cazuri de apendicită: 69 la rece, fără mortalitate; 43 la cald, cu 13 morți. Se raliază la oportuniști cu condițiunea unei supraveghieri de aproape și a intervențiunei imediate la cea mai mică alertă.—***Terrier***, de la 1900, a operat: 34 cazuri de urgență cu 4 morți; 17 operații la cald cu 1 mort și 61 operații la rece cu 1 mort.

Două cazuri de pionefroze calculoase tratate prin nefrectomie. Herescu (București) comunică prin ***Delbet*** două asemenea cazuri, în care discută două puncte: determinarea valoarei funcționale relativă a celor 2 rinichi prin analiza chimică, albastrul de metil și separația urinelor, mai ales prin cateterismul prelungit al uretrelor, timp de 24 ore și ruptura venei cave inferioară în cursul nefrectomiei, ruptura la care s'a obviat printr'o legătură dublă, fără turburări consecutive. ***Bazy*** susține că cateterismul uretrelor e inutil. ***Albarran*** arată că e al 12-lea caz de ruptura venei cave inferioară în cursul nefrectomiei.

Abces al ficatului consecutiv unei furunculoze. Dayot (Rennes) trimete această observație, bolnavul a fost operat și s'a vindecat. In puroi s'a găsit numai stafilococi. Bolnavul căzuse cu 6 luni înainte și poate acest traumatism a determinat un locus minoris resistentiae și localizarea microbului în ficat.

Două cazuri de ruptura splinei tratate prin splenectomie. Pauchet (Amiens) comunică aceste 2 cazuri de ruptura splinei în urma unor traumatisme mari în ipochondrul stâng, operați în primele 24 ore după accident. Preferă o incizie paralelă cu marginea costală.

Lipom voluminos desvoltat dintr'o franyză epiploică a colonului pelvien. Malapert (Poitiers) s'a înșelat de diagnostic crezând că operează un kist al ovarului. Tumora era legată de intestin printr'un pedicul subțire. In literatură se cunosc numai câte-va cazuri de asemenea natură.

Obliterația uretrei printr'o valvulă congenitală în formă de diafragm-Resecțiune. Vindecare. Bazy raportează acest caz al lui ***Bonnet***, în care e vorba de un soldat care prezenta fenomene de dizurie din copilărie, fără antecedente uretrale și la care nu exista stricturi, ci un obstacol de altă natură. Uretrotomie externă pe un beniquè introdus până la obstacol, care se constată a fi o valvulă subțire, obliterând aproape complect lumina canalului. Se excisează valvula și se coase canalul. Vindecare per primam.

Scanned with OKEN Scanner

Moty prezintă un *sac erniar* provenind de la o ernie inguinală dreaptă cu *sac dublu*. — *Potherat* prezintă o rădiografie a unei *fracturi totale a maleolei interne*. — *Delbet* prezintă un *corp străin continut în tr'o hygromă a bursei psoasului*.—*Faure* prezintă un *esofag extirpat pentru cancer*. — *Routier* prezintă un bolnav la care a practicat *entero-anastomoza* cu *butonul lui Murphy* pentru structură canceroasă a jejunului.— *Gérard-Marchant* prezintă un bolnav la care a obținut vindecarea unui *anevrism al trunchiului brachio-cefalic* prin legătura simultanee a carotidei primitive drepte și sub-claviera dreaptă.

Berger prezintă un bolnav la care a obținut vindecarea ireproșabilă a unei *fracturi a olecraniului* cu conservarea tuturor mișcărilor prin aparate și masagiu. — *Morestin* presintă un bolnav operat de o *ernie inguinală prin lunecare*. — *Berger* prezintă un *voluminos calcul uretral* din partea lui *Ramaroni* (Bastia). — *Monod* prezintă piese de *asociațiune de neoplasm*: 1) Kist voluminos al ovarului și fibrome uterine concomitante; 2) sarcom al ovarului stâng și cancer intra-uterin. — *Schwarz* prezintă un bolnav atins de *luxație incomplectă și obicinuită a nervului cubital* și în care a putut menține nervul în gutiera epitrocleo-olecraniană cu ajutorul unui lambou aponevrotic luat din aponevrosa epitrocleană. — *Monod* prezintă un bolnav operat de 18 luni pentru *sarcom cu mieloplaxe* al tibiei, operat prin simpla evidare. *Legueu* prezintă bolnavul la care a rezecat *condilul pe tru anchiloza maxilarului inferior*. — *Sébileau* prezintă 5 copii, la care a extras *monede din esofag prin esofagotomieexternă*. — *Cahier* prezintă o piesă de *diverticul al* intestinului subțire.

C.

ANALIZE

Frederick I. Mac Cann. Vaginal fixation. *Vagino-fixarea.* *Th. British Med. Jurn.* No. 2180 Oct. 1902 pag. 1156.

Procedeul autoruluĭ n'are nicĭ o asemănare cu metoda luĭ **Schücking** (1888), care de alt-fel a fost părăsită, luându-ĭ locul metodele operatoriĭ ale luĭ **Dührssen** și **Mackenrodt.** Toate procedeele modificate se rezumă în a fixa fundul uteruluĭ la păretele vaginal. Autoruluĭ îĭ se pare un ce greșit de a fixa fundul uteruluĭ de vagin din cauza dificultățeĭ la facere. In procedeul său, antorul lasă liber fundul uteruluĭ și caută a obține o reunire sero-fibroasă. Se trage colul în afară cu o pensă. Se face o incizie pe linia mediană a păreteluĭ vaginal anterior, începând de la orificiul uretreĭ până la punctul de unire a vaginuluĭ cu cervixul. O altă incizie transversală puțin curbă taie pe cea d'ntâĭ perpendicular. Se deslipește peretele vaginuluĭ de vezică, și pe aceasta de uter. Se apasă cu indexul plica utero-vezicală și se deschide peritoneul cu foarfeciĭ în apropiere de uter. Uterul e apucat de o pensă de-asupra orificiuluĭ intern și se îndreptează. Prin păretele anterior al uteruluĭ se trece un ac curb montat cu fir și se trage afară. Ast-fel se repetă după numărul suturilor întrebuințate. Se montează fie-care extremitate a firelor cu câte un ac curb obișnuit care apoĭ se trece prin păretele vaginal pentru a trage și firele. Inainte de a lega firele se determină poziția uteruluĭ și dacă e nevoe se îndreaptă. Legarea suturilor fixează uterul și apropie cele 2 părțĭ ale inciziuneĭ păreteluĭ vaginal. Se tamponează vaginul. Autorul a imaginat pentru această operație un ac cnrb cu mâner întocmaĭ ca acul luĭ **Macewen** pentru hernie.

In indicațiunile operațieĭ, autorul susține că nu e menită pentru prolapsul uteruluĭ, ci e indicată în: 1) retrodeviațiunĭ cu simptome de dyspareunia nervoase, dismenoree și sterilitate; 2) cistocel.

Autorul publică istoricul a 6 cazurĭ operate cu succes și carĭ femeĭ aŭ născut în urmă la termen, fără să maĭ avorteze.

Sasover

BIBLIOGRAFIE

Chirurgie des ovaires et des trompes, de ***Monprofit*** (d'Angers), chirurg al spitalelor, profesor de clinică chirurgicală la școala de medicină. Prefață de prof. ***Felix Terrier.*** Un volum în 8º, de 450 pagini, cu 260 figuri în text. Prețul 15 fr.

Această lucrare e un tratat de medicică operatorie tipic, ca acele cari aŭ fost consacrate de alți autori și în aceiași colecțiune, ficatului, intestinului, uterului. Cuprinde descripția tuturor operațiunilor, vechi și moderne, cari aŭ fost executate pe ovare și trompe.

O parte mai ales, a fost desvoltată pentru interesul său practic și noutatea ei; aceia care se ocupă de ***intervențiunile conservatrice ale anexelor.*** Cititorii vor găsi aici un studiŭ, foarte com plect și foarte detaliat, a operațiunilor recente, ca de exemplu: ***masagiul intra-abdominal al ovarului,*** care aparține chiar autorului, ***ooforotomia; ooforopexia salpingotomia; salpingostomia; salpingopexia; diferitele secțiuni ale trompelor,*** etc., etc.

Jumătate din volum e consacrat acestei chirurgii moderne și care atrage cu drept cuvânt, atenția tuturor medicilor doritori de a vedea pe chirurgi intervenind la femeile bolnave cu minimul de pericol posibil. Această parte e ilustrată cu numeroase figuri reproducând diferite tipuri ale operațiunilor principale.

In partea a treia, autorul face istoricul intervențiunilor bine cunoscute azi, anume ovariotomia și salpingo-ooforectomia pe diferite căi, într'un mod așa de complect, în cât coprinde toate documentele relative la aceste operațiuni, de care s'a vorbit așa de mult, sunt câți-va ani. Inutil de a mai adăoga că cartea trebue să se găsească în mâna tuturor operatorilor, tineri și bătrâni, ori-care ar fi experiența lor clinică în chestiune. E scrisă pentru a permite practicianilor de a-și da seamă de principalele indicațiuni operatoare în leziunile anexelor, adică se adresează la medicii doritori a studia bolnavele lor înainte de a le încredința operatorului.

Scanned with OKEN Scanner

Compendium der Allgemeinen Zahnheilkunde in Frage und Antworten. *von doctor Annette Kowler, München.*

Această importantă lucrare asupra dentisticeĭ, aranjată sub forma de *întrebărĭ* și *răspunsurĭ*, este împărțită în 11 capitole și anume: 1) Embriologia dinților, 2) Anatomia și physiologia gureĭ și a dinților, 3) Patologia, 4) Igiena gureĭ, 5) Schimbarea dinților de lapte, 6) Anestesia în dentistică, 7) Diversele medicamente în dentistică, 8) Protesa dentară, 9) Operațiunĭ dentare, 10) Substanțe dentifrice și 11) Diferite chestiunĭ.

Modul clar al expunereĭ acestor diferite chestiunĭ, face ca lucrarea compatrioateĭ noastre să fie un vade-mecum foarte util, atât pentru dentiștĭ, cât și pentru mediciĭ practicĭ. G.

Quinzième congrès de chirurgie. Paris 1902. Procesele verbale, memoriile și discursurile publicate de Dr. ***Lucien Picqué***, secretarul general, 1 vol. în 8°, cu 163 figurĭ în text, 20 fr. (Felix Alcan, éditeur).

Al cincĭ-spre-zecelea congres de chirurgie s'a ținut la Paris, în Octombre 1902, sub președenția lui Jacques L. Reverdin, din Geneva. Darea de seamă formează un volum de XXXVIII—928 paginĭ.

Chestiunile la ordinea zileĭ aŭ fost: ***Chirurgia cordului și a pericardului***, raportorĭ ***Felix Terrier*** și ***Reymond*** și ***Tratamentul tetanosului***, raportor ***Vallas*** (din Lyon).

Afară de acestea, s'aŭ făcut numeroase comunicărĭ de către diferiții membri aĭ congresuluĭ pe diferite subiecte. Discuțiunile pe care le-aŭ provocat și care sunt relatate în acest al 15-lea volum permit de a afirma, cu toate garanțiile necesare, progresele chirurgieĭ din anul trecut.

LUCRARI ORIGINALE

Histerectomia abdominală totală în fibromul uterin

de
Dr. RACOVICEANU Piteşti (1)

Domnilor,

Aţi decis, de comun acord, ca în fie-care şedinţă să se puie la ordinea zileĭ o cestiune cunoscută asupra căreia se va face un raport personal, ca fie-care să poată veni cu fapte, ast-fel ca discuţia să fie cât se poate de eficace, bazată numaĭ pe fapte văzute. La ordinea zileĭ s'a pus histerectomia abdominală totală în fibroamele uterine şi am fost delegat de Dv., să fac un raport asupra acesteĭ chestiunĭ.

Domnilor, bilanţul meŭ, în ce priveşte această cestiune este limitat, de oare-ce pe un număr de 60 de cazurĭ nu am putut obţine a interveni de cât la 12 paciente, dintre care numaĭ la 4 am recurs la histerectomia abdominală, făcând la 3 isterectomia abdominală totală şi la una sub-totală.

Iată cum s'aŭ prezentat cazurile:

Prima, o bolnavă în vîrstă de 30 anĭ, s'a prezentat cu un fibrom voluminos, inclavat în micul basin şi care adera atât la băşica cât şi la rect. Pentru a-mĭ uşura in-

1) Raport prezentat la Societatea de Chirurgie din Bucureştĭ în şedinţa de la 29 Ianuarie 1903.

Scanned with OKEN Scanner

tervenţia am crezut necesar la dânsa a începe intervenţia pe calea vaginală, secţionând cât mai sus posibil, cu scop de a evita leziunea beşicei şi a rectului. Cu toate acestea mi-a fost imposibil a evita deschiderea beşicei şi a rectului din cauza intimităţei aderenţelor între tumoare şi aceste două viscere.

Punând bolnava în poziţia lui Trendelenburg nu mi-a fost posibil să mobilisez tumoarea şi a trebuit să o sculptez din micul basin. Nici tracţiunile puternice nu puteau disloca tumoarea; cu foarfecile curbe a trebuit să urmez pas cu pas enuclearea ei şi odată ridicată, am constatat o dublă soluţie de continuitate, una pe băşică şi alta pe colonul pelvien.

Am închis cu straturi superpuse ambele soluţiuni de continuitate, m'am ferit de a peritoniza, am drenat larg cavitatea vaginală şi am suturat păretele abdominal prin straturi superpuse.

Fibromiomul ridicat cântărea 1200 gr. Ulterior plaga rectală a supurat, dând nascere la un abces stercoral, care m'a forţat a deschide în partea inferioară plaga abdominală şi a face un drenaj secundar abdomino-vaginal.

Graţie acestei precauţiuni, cicatrizarea s'a făcut în mod secundar cu încetul şi pacienta a părăsit serviciul complect vindecată. Am avut ocazia a vedea această bolnavă după 2 ani, în perfectă stare de sănătate.

La alte 2 paciente, în vârstă de 40 de ani, am intervenit pentru fibroame uterine puţin voluminoase prin *isterectomie abdominală totală*, fără a întâlni nici o dificultate în cursul intervenţiei, ce s'a făcut cu cea mai mare înlesnire. Tumorile nu contractaseră aderenţe cu părţile vecine şi uterul a putut fi tras cu înlesnire şi enucleat din cavitatea abdominală. Reunirea s'a făcut prin prima intenţie şi în scurtă vreme, afară de cea de a doua, la care plaga abdominală a supurat superficial la cele două extremităţi, şi a trebuit să ţin pacienta 30 zile în serviciu.

La a patra pacientă, o călugăriţă în vîrstă de 48 ani, ce s'a prezentat cu un miom al corpului uterin, moale,

de volumul unuĭ cap de adult, care se ridica maĭ sus de ombilic și cu un nodul fibros în colul uterin, am recurs la isterectomia abdominală sub-totală, cu enuclearea pe calea vaginală a nodulului din clolul uterin.

Ceea ce m'a făcut a recurge la această dublă intervenţiune a fost pe de o parte starea de debilitate a pacienteĭ și dorinţa de a nu pătrunde în cavitatea vaginală spre a nu infecta câmpul operator. Enuclearea tumoreĭ abdominale s'a făcut cu mare înlesnire și foarte repede am putut să ridic în totalitate tumoarea, secţionând uterul la nivelul istmuluĭ. Secţiunea uterului am făcut'o în formă de pâlnie, am recusut bontul uterin și am reformat peritoneul peste dânsul și numaĭ maĭ târziŭ, după ce plaga se reunise prin prima intenţĭune m'am dus pe cale vaginală, am secţionat colul cu foarfecele și am enucleat nodulul fibros.

Toate operatele mele s'aŭ vindecat.

Dacă aș considera rolul isterectomieĭ abdominale totale în fibroamele uterine. aș zice, că atuncĭ când tumoarea este voluminoasă, cum a fost în primul și ultimul nostru caz, când contractă aderenţe, fie numaĭ cu băș ica, fie înapoĭ cu rectul, s'aŭ cu ambele de odată, și când în acelaș timp cu existenţa fibromuluĭ, constatăm alteraţiĭ din partea anexelor, carĭ in majoritatea cazurilor — când există — sunt supurate, cea maĭ bună cale de urmat, în rădicarea acelor tumorĭ este calea abdominală, făcându-se isterectomia abdominală totală saŭ subtotală, peritonizând, când aderenţele n'aŭ lăsat o suprafaţă sângerândă prea întinsă și închizând complect ambele cavităţĭ, peritoneală și vaginală, saŭ dacă suprafeţele sângerânde sunt prea întinse și maĭ ales când s'a interesat băș ica saŭ rectul, să recurgem la drenarea vaginală, fără peritonizare saŭ chiar la drenarea prin vagin și abdomen.

Când fibroamele nu sunt voluminoase, când nu există aderenţe cu organele vecine, atât calea vaginală, cât și cea abdominală pot fi urmate cu succes și de și v'am citat două cazuri (2 și 3) de fibroame puţin voluminoase, în care am făcut isterectomia abdominală; tot pentru asemenea

fibroame, poate chiar puţin mai mari am intervenit la 5 femei pe calea vaginală, ridicând în acelaş timp şi uterul şi anexele cu deplin succes, de oare-ce toate bolnavele s'aŭ vindecat.

Ziseĭ mai sus, poate mai voluminoase, de oare-ce la una din pacientele mele, am fost nevoit a recurge întâiŭ la morselarea tumoreĭ şi apoĭ la ridicarea totală a uteruluĭ.

Adesea pentru polipĭ fibroşĭ uterinĭ, când daŭ naştere la emoragiĭ difuze, suntem nevoiţĭ a recurge la ridicarea în total a organuluĭ, fie că constatăm prezenţa altor nodulĭ, fie că ridicând polipul, peretele uterin s'a interesat şi uterul deschis. Am avut ocasia a observa un asemenea caz, în care secţiunea pedicululuĭ de împlântare al polipuluĭ, a interesat în totalitate peretele uterin, făcându-l să comunice cu abdomenul, fapt care m'a făcut a recurge imediat la isterectomia vaginală totală.

Când fibroamele sunt desvoltate sub seroasa, unele chiar pediculizate, fie ele multiple, cred că e mai bine să recurgem —mai ales când viitorul uteruluĭ nu e pierdut—la intervenţiunea pe calea abdominală, care poate să ne conducă la simpla ridicare a tumorilor — când sunt pediculate la ridicarea şi enuclearea sub-seroasă, cu conservarea uteruluĭ, cum am avut ocazia să observ un caz la o bolnavă, operată în 1897, în vârsă de 28 ani la care am ridicat un fibrom pediculat, am enucleat alte tumorĭ, carĭ în total cântăreaŭ 750 gr., lăsând uterul neatins.

Am avut ocazia a recurge pentru fibroame uterine, la simpla ridicare a anexelor, la femeĭ care refuzaŭ în mod absolut a se despărţi de uterul lor, fie chiar bolnav.

Im reamintesc o femee în vârstă de 42 ani, din Bulgaria, la care in 1893 am ridicat anexele supurate, bolnave de ambele părţĭ, fără a mă atinge de uter, degenerat într'un enorm fibrom. Ulterior această pacientă a continuat a avea pierderĭ abondente, aproape 2 anĭ de zile, pe urmă din ce în ce mai distanţiate şi în fine aŭ încetat cu desăvârşire, uterul atrofiindu-se şi reducându-se de la volumul unuĭ cap de adult la volumul unuĭ pumn. Alte-orĭ, în

aceleaşĭ condiţiunĭ, refuzul bolnavelor de a se despărţĭ de uter, m'a făcut să recurg la enuclearea pe cale abdominală însoţită de ridicarea anexelor. Bine înţeles că acest mod de a face îl consider ca impus de bolnave, la carĭ trebue să le dăm ajutor, iar nu ca regulă de conduită, ce trebue să urmăm în fibroamele uterine.

Isterectomia abdominală totală în fibromul uterin

de

Prof. TH. IONESCU [1]

Chestiunea aceasta îmĭ pare importantă, de şi astăzĭ e judecată şi e interesant ca fie-care chirurg să aducă statistica sa personală şi opinia sa asupra asestuĭ tratament al fibromelor uterine.

De la 1896, când am început să practic această intervenţiune, am avut adese ocaziunea s'o susţin, atuncĭ când partizaniĭ eĭ eraŭ puţin numeroşĭ. Comunicările mele la congresul de la Moscova din 1897, la congresul de Chirurgie de la Paris în 97, 98 şi 99, la congresul de la Amsterdam din 1899 şi în fine la congresul internaţional de la Paris din 1900 arată interesul ce'l purtam chsetiuneĭ, apărând această operaţie şi contribuind ast-fel mult la avântul pe care l'a luat azĭ.

Iată şi statistica mea personală: ea se compune din 68 cazurĭ, cu 55 vindecărĭ şi 13 morţĭ. Ast-fel considerată această statistică globală lasă de dorit, dacă însă o amănunţim, vedem cum operaţia a perdut puţin câte puţin din gravitatea eĭ, pentru a deveni astă-zĭ aproape inofensivă.

In adevăr, în 1896 am operat duoă bolnave, dintre care una vindecată, cea-l'altă moartă de peritonită.

In 1897 am operat cincĭ bolnave: 4 vindecate şi una sucombată în urma uneĭ emoragiĭ în masă, a căreĭ sursă nu s'a putut găsi nicĭ la necropsie, de oare-ce arterele uterine şi utero-ovariene eraŭ perfect legate.

---

1) Chestiune prezentată la Societatea de Chirurgie din Bucureştĭ în şedinţa de la 29 Ianuare 1903.

In 1898 am opt cazuri, cu trei vindecări și cinci morți Cauza morței a fost: în două cazuri emoragie survenită imediat dupe operație; în ambele cazuri s'a intervenit câte-va ore după operație și într'un caz nu s'a putut găsi sursa emoragiei, arterele ereau foarte bine legate, era vorbă și de astă dată de emoragie în masă; în cel-l'alt caz s'a găsit că firul care înoda artera utero-ovariană din dreapta alunecase, emoragia se datora acesteia din urmă. Cu toate că intervenția secundară se făcuse destul de repede, bolnavele aŭ sucombat. Intr'un caz moartea era datorită unor ematemeze fulgerătoare, survenite imediat după intervenție provocând moartea bolnavei chiar în seara operației. A patra bolnavă a murit de fenomene de peritonită acută a treia zi de la operație. In sfârșit a cincea a murit de anurie complectă survenită chiar în ziua operației și provocând moartea bolnavei a doua zi, la necropsie nu s'a găsit nici o urmă de peritonită, ureterele eraŭ normale, rinichii amândoi prezentaŭ leziuni de nefrită interstițială intensă și valvula mitrală era îngroșată.

In 1899, șeapte cazuri, șease vindecări și una moartă de fenomene de emoragie apărute imediat după operație, iar intervenția rapidă a arătat că sursa emoragiei era artera uterină stângă al cărei nod de legătură lunecase, bolnava a sucombat a douăzi cu toată intervenția secundară. In 1900, douăsprezece cazuri cu zece vindecări și două moarte: una datorită unei embolii pulmonare apărută a 17-a zi de la operație atunci când bolnava era deja perfect vindecată și era să părăsească spitalul. La necropsie s'a găsit două infarcte emoragice în pulmonul drept și chiaguri voluminoase în cele două vene iliace interne. Cea l'altă bolnavă a prezentat a treia zi după operație o dezunire complectă a plăgei abdominale, sutura fusese făcută în etaje și cu catgut, ernia intestinelor și peritonită consecutivă care a omorât bolnava cu toată intervenția secundară.

In 1901, șapte-spre-zece cazuri cu două moarte: Una din bolnave a sucombat de septicemie peritoneală supraacută chiar în ziua intervenției, datorită unei salpingite

stângĭ supurate, care se spărsese în timpul operaţieĭ, puroiul septic inondase pelvisul. La autopsie nu s'a găsit nicĭ o leziune peritoneală vizibilă. A doua bolnavă a murit o lună după operaţie, de care se vindecase de alt-fel perfect, de fenomene de peri-encefalită difuză, ale căreĭ simptome iniţiale s'aŭ arătat imediat după operaţie printr'o emiplegie stângă totală şi care cu timpul s'aŭ agravat.

In 1902, cinci-spre-zece cazurĭ cu patru-spre-zece vindecărĭ şi una moartă a şaptea zi de la operaţie de pneumonie dreaptă apărută a treia zi de la intervenţie şî verificată la autopsie.

In 1903, două cazurĭ cu două vindecărĭ.

Această statistică ast-fel descompusă ne arată că mortalitatea operatorie, mare în primiĭ patru anĭ, a devenit aproape nulă in ultimiĭ patru anĭ. O îmbunătăţire de technică ne-a servit foarte mult la obţinerea acestuĭ rezultat, înlăturând emoragiile secundare, anume legătura preventivă a celor două artere ipogastrice, pe care am pus'o în practică pentru prima oară în cazul al 21-lea, în 25 Noembre 1899. Graţie acesteĭ legăturĭ emoragiile, care mi-aŭ provocat patru morţĭ în aniĭ precedenţi, aŭ dispărut de la această dată.

Maĭ mult, dacă rezumăm cauzele de moarte din diferitele cazurĭ, vedem că se poate scoate din mortalitatea operatorie, cazul de embolie pulmonară, acele cu ematemeze, cu anurie şi nefrită interstiţială intensă, acel cu peritonită apărută în urma desfacereĭ plăgeĭ abdominale, peritonita datorită salpingiteĭ supurate şi spartă în abdomen, cazul cu periencefalită şi în fine pneumonia, cea ce face şapte cazurĭ de moarte ce nu se pot atribui operaţieĭ în sine, ci unor incidente, dintre care unele de neînlăturat, iar altele uşor de evitat, precum e desfacerea plăgeĭ care nu maĭ poate avea loc cu sutura cu fire de argint, sutura pe care o întrebuinţez de la 1899.

In acest chip vedem că de la 1900 n'am maĭ avut un caz de moarte datorit isterectomieĭ abdominale pentru fibrom, ci numaĭ de acele datorite unor incidente inevitabile şi independente de actul operator însă-şĭ.

In rezumat, pentru a aprecia gravitatea saŭ benignitatea acesteĭ interveņţiunĭ, trebue să luăm în consideraţie maĭ cu seamă statistica noastră din ultimiĭ anĭ care ne dă 46 cazurĭ cu o mortalitate operatorie propriu-zisă nulă, cele cinci cazurĭ de moarte fiind datorite, cum am arătat maĭ sus, unor cauze speciale şi independente de operaţia însă-şĭ.

Voiŭ da acuma oare-care detaliĭ asupra genuluĭ de operaţie întrebuinţat şi asupra leziunilor concomitente constatate.

In 63 de cazurĭ am întrebuinţat istercotomia abdominală totală prin procedeul meŭ special; voĭ arăta maĭ departe câte-va amănunte ale acestuĭ procedeŭ. In 18 cazurĭ am închis complect vaginul, iar în 44 am practicat drenagiul vaginal. Intr'un singur caz am combinat drenagiul vaginal cu cel abdominal, din cauză că s'a produs în timpul operaţieĭ o ruptură a veziceĭ pe care am cusut'o. In tot-deauna am practicat peritonizarea pelvisuluĭ, dar într'un mod deosebit după cazurĭ şi epoca de interveņţiune. In toate cazurile în care am închis vaginul, am cusut cu un surget cele două buze ale ligamentuluĭ larg, de la un pedicul anexial la celăl'alt, aşezând bonturile vasculare sub peritoneŭ. In casurile de drenagiŭ vaginal, am practicat peritonizarea în treĭ feluri: In primele mele cazurĭ din 1896, fixam peritoneul împrejurul orificiuluĭ vaginal, lăsând astfel o comunicare liberă între canalul vaginal şi cavitatea peritoneală.

De la 1892, am schimbat practica drenagiuluĭ, rezervând modul de a face de maĭ sus pentru acele cazurĭ în care s'aŭ spart în timpul interveņţieĭ pungi purulente de anexite concomitente, cea ce mi s'a întâmplat în două cazurĭ. De alt-fel, în ultimul timp am abandonat această practică chiar în cazurĭ de asemenea natură. De la 1897 am urmărit prin peritonizare scopul de a separa cavitatea pelviană de cea peritoneală printr'un dom peritoneal complect, aşa că drenagiul pelvi-vaginal să se facă pe sub peritoneŭ. Am obţinut aceasta în două chipurĭ: în 37 ca-

zurĭ am cusut şorţul peritoneal vezical la foiţa posterioară a ligamentuluĭ larg conservat şi la peritoneul pre-rectal. In 4 cazurĭ am întrebuinţat colonul pelvien şi mezoul luĭ pentru a forma peretele de despărţire dintre pelvis şi abdomen. In acest din urmă procedeŭ, colonul pelvien e cusut la peritoneul foselor iliace şi la peritoneul vezical. Pentru fibrom am întrebuinţat acest procedeŭ pentru prima oară la 10 Ianuarie 1900, şi mi-a fost impus de imposibilitatea de a păstra destul peritoneu înapoĭ, pentru a putea obţine peritonizarea simplă de care am vorbit maĭ sus.

Voiŭ maĭ aminti ca punct de tecnică foarte important, legătura arterelor ipogastrice, pe care o întrebuinţez de la 25 Noembre 1899 în toate cazurile şi de asemenea şi un detaliŭ foarte important, acel al întrebuinţăreĭ metodice a catgutuluĭ fin, 0 saŭ 00 chiar pentru legătura tuturor vaselor.

In cincĭ cazurĭ am recurs la isterectomia abdominală sub-totală, când ca intervenţie de ales, când împins de necesitatea de a nu lăsa după operaţie o comunicare largă între vagin şi pelvis şi aceasta în cazurile în care antisepsia vaginală nu era sigură, la femeĭ care nu se lăsaŭ a fi căutate înainte de operaţie, fie pentru a a evita manoperile de pansament post-operatorie când bolnava trebuea părăsită între mâinele unor confraţĭ neexperimentaţĭ. In sfârşit, în treĭ cazurĭ, colul uterin era în mod manifest indemn, în cât am crezut că ar fi inutil să'l extirp.

Fiind-că extirparea ovarelor a dat în unele cazurĭ oare-care turburărĭ oforoprive bine cunoscute azĭ, am căutat să las ovarele în loc, de câte-orĭ nu prezentaŭ leziunĭ vizibile. Urmăresc această practică de puţin timp şi n'am putut abandona ambele ovare de cât în opt cazurĭ, iar în cincĭ cazurĭ am extirpat numaĭ un ovar. De câteorĭ las ovarele în loc, extirp trompele chiar când sunt sănătoase, iar ovarele le aşez sub peritoneŭ pentru ca bontul rezultat din legătura ligamentuluĭ utero-ovarien să nu prinză aderenţe la intestin.

Nu e rar de a găsi odată cu fibromul uterin și leziuni anexiale, In observațiile mele se găsesc următoarele leziuni:

Leziuni ale ovarului: Kiste de ovar de 5 ori
Ovare sclero-kistice de 8 ori.
Kiste ematice ale ovarelor de 2 ori.

Leziuni ale trompelor: pio-salpinx dublu de 2 ori.
emato-salpinx dublu odată.
idro-salpinx dublu de 2 ori.
salpingite cronice scleroase obturate de 2 ori.

In două cazuri s'au găsit ganglioni pelvieni ipertrofiați și am practicat evidarea pelviană, ganglionii erau numai inflamați.

In fine într'un caz am găsit apendicele aderent prin vârful său la anexele din dreapta și la fibrom și între aceste organe o colecțiune purulentă de dimensiunile unei nuci. Apendicele s'a rezecat, cecul prolabat în pelvis s'a fixat în fosa iliacă, bolnava s'a vindecat perfect.

In timpul operației am notat următoarele accidente: rănirea vesicei, o dată, plaga a fost cusută, bolnava a sucombat; rănirea rectului, odată, plaga rectală s'a cusut și bolnava s'a vindecat; secțiunea ureterului, de trei ori. Intr'un caz ureterul foarte dilatat trecea pe deasupra fibromului care era intraligamentar drept și în fața imposibilității de a-l deslipi, am fost forțat de a secționa ureterul și de a extirpa imediat pe calea transperitoneală rinichiul corespondent împreună cu ureterul, bolnava de alt-fel s'a vindecat. Intr'un al doilea caz secțiunea ureterului s'a făcut accidental, am practicat sutura imediată a ureterului secționat, cap la cap, a survenit totuși o fistulă uretero-vaginală, urmată de accese febrile și dureri în fosa lombară dreaptă, care m'au condus la o nefrectomie secondară transperitoneală, de care bolnava s'a vindecat. In rinichiul extirpat s'au găsit abcese multiple. In sfârșit, în al treilea caz secțiunea a fost de asemenea accidentală, am practi-

cat sutura imediată, rezultatul apropiat a fost bun, bolnava însă a sucombat câte-va zile după operaţie de peritonită in urma uneĭ eventraţiunĭ datorite rezorbţieĭ prea de timpuriŭ a catgutuluĭ, caz de care am vorbit deja maĭ sus. n sfârşit, într'un caz am avut o plagă laterală a ureteruluĭ, sutură imediată cu vindecare.

Printre accidentele post-operatoriĭ, în afară de cel mortal de care am vorbit deja, voĭ nota un caz în care plaga abdominală cusută cu catgut s'a deschis curând după operaţie, sutură cu fir de argint, vindecare. Un caz de pneumonie gravă, apărută repede după operaţie, vindecare; in fine un caz de congestiune pulmonară intensă, vindecare.

Pentru a termina, să arăt în câte-va cuvinte tecnica mea operatorie, aşa cum o practic astă-zĭ. După laparatomie ombilico-pubienă mediană, rezecţia linieĭ albe, deschiderea ambelor tece ale drepţilor, aşezarea valvelor ecartoruluĭ meŭ mecanic, fibromul e desţepenit din pelvis şi scos din abdomen cu burghiul. Când anexele sunt bolnave, procedez la castraţia abdominală totală, secţiune între douĕ legăturĭ a fie-căruĭ pedicul anexial, secţiune între douĕ legăturĭ a ligamentelor rotunde, incizia ambelor foiţe ale ligamentelor largĭ de fie-care parte, incizia peritoneuluĭ înaintea şi înapoĭ a uteruluĭ. Când anexele sunt sănătoase, secţiunea între două legăturĭ ale ligamentuluĭ utero-ovarien, ablaţiunea celor douĕ trompe; restul timpurilor fiind acelaş ca în cazul precedent. Decolarea peritoneuluĭ către unghiul sacro-vertebral, descoperirea ungiuluĭ de bifurcare a iliaceĭ primitive, legătura ipogastricelor. Decolarea veziceĭ pe o întindere suficientă pentru a descoperi peretele anterior al vaginuluĭ, secţiunea între două legăturĭ a arterelor uterine aproape de uter, decolarea peritoneuluĭ de pe peretele posterior al vaginuluĭ, incizia peretelui vaginal anterior. Prin această spărtură colul e apucat cu o pensă specială, şi e tras în sus şi înapoĭ, circoncizia vaginuluĭ. Timpurile ulterioare variază după cum vaginul e închis saŭ lăsat deschis cu drenagiu sub-peritorial. Am dat maĭ sus amănuntele acestuĭ timp, prin urmare e de prisos a maĭ reveni.

Scanned with OKEN Scanner

Plaga abdominală se închide cu două straturi de suturi, unul profund coprinzând cele două foițe ale tecelor drepților, mușchiĭ drepți și peritoneul. Această sutură se face cu treĭ saŭ patru fire de argint după lungimea plăgeĭ. Al doilea etaj cuprinde pelea și se face cu setolină. Detaliile acesteĭ suturĭ, precum și figurile care o explică se găsesc în raportul meŭ asupra tratamentuluĭ cancerului uteruluĭ de la ultimul congres din Roma. [1])

Maĭ la vale daŭ în resumat, părțile maĭ esențiale din observația fie-căruĭ caz în parte, începând cu observația No. 21, de oare-ce primele 10 cazurĭ sunt deja publicate în această revistă în 1898, p. 79 și următoarele, iar 9 în aceiaș publicațiune, din 1899, p. 280 etc. In seria observațiilor de maĭ jos lipsește încă una care concerne o bolnavă cu fibrom uterin operată de mine în serviciul profesoruluĭ *Schauta* la Allgemeines Krankenhaus din Viena, în 1900, prin procedeul meŭ și vindecată.

Obs. 21. A. T. de 30 anĭ. O singură facere normală. Menstruația regulată, abondentă, nedureroasă, n'a prezentăt nicĭ un simptom morbid, nicĭ metroragiĭ, nicĭ durerĭ. Fusese însă supusă la un raclagiu cu vr'o 10 anĭ înainte, pentru o endometrită ușoară. Numaĭ examenul local a decelat prezența uneĭ tumorĭ, pe carĭ o simțea și bolnava prin peretele abdominal.

Starea locală. Colul cilindric, normal, orificiul transversal privește în axa vaginuluĭ. Corpul transformat într'o tumoră unică, mare cât un cap de făt, rotundă, regulată dură nedureroasă, mobilă în toate senzurile, debordează pubisul cu un lat de mână. Anexele normale, nedureroase.

Operația. 23 Maĭ 1899. Căstrația abdominală sub totală; se lasă porțiunea vaginală a coluluĭ, bontul acestuia se coase cu fire de catgut și pe deasupra peritoneul anterior la cel posterior.

Fibrom uterin cât un cap de făt.

Mersul ulterior din cele maĭ simple. O ușoară pareză intestinală în primele zile. Reunirea per primam, s'aŭ suprimat firele de argint a 11-a zi, vindecată.

Obs. 22. Malvina S. de 47 anĭ, intrată în serviciu la 21 Noembrie 1899. Treĭ avorturĭ în primele treĭ lunĭ, nicĭ o facere normală.

---

1) *Revista de Chirurgie* 1902 No. 11 și 12.

Acu 6 ani are pentru prima oară o metroragie care e luată drept avort și tratată medical într'un serviciŭ de chirurgie. Pare a se fi constatat deja atuncĭ existența uneĭ tumorĭ micĭ în pelvis, tumoră care s'a constatat din noŭ după un an, în timpul unuĭ atac de pelvi-peritonită. De atuncĭ avea din când în când menorajiĭ, iar acu 6 săptămânĭ o metroragie abundentă.

Starea locală. Abdomenul e ocupat de o tumoră, care se ridică din pelvis până la 2 degete sub ombilic, dură, cu suprafața netedă, puțin mobilă. Colul uterin mărit; fundurile de sac toate sunt ocupate de tumora pelviană, în care corpul uteruluĭ nu se poate distinge; cum tumora proemina maĭ mult înapoĭ, colul e împins în sus și înapoia pubisuluĭ.

Operație. 25 Noembre. Castrație abdominală sub-totală cu legătura ipogastricelor, închiderea bontuluĭ și reconstituirea pe deasupra luĭ a peritoneuluĭ. Abdomenul se închide cu fire temporare de argint.

Fibrom cât un cap de copil, turtit dinainte înapoĭ, desvoltat din plin țesut uterin, înglobând corpul uteruluĭ, anexele normale.

Reunirea per-primam. Ese vindecată la 16 Dec. 1899.

Obs. 23. Buca P. 34 anĭ, intrată în serviciŭ la 5 Decembre 1899. Patru facerĭ normale și un avort în luna VI-a acu 8 anĭ Acu 3 lunĭ capătă o metroragie foarte abundentă, cu miros urît, durerĭ de cap, amețelĭ, care a durat vr'o 10 zile și s'a continuat cu scurgerĭ sanguino-purulente.

Starea locală. Colul turtit, dur, orificiul foarte întredeschis din cauza unor rupturĭ, două maĭ marĭ și două maĭ micĭ în formă de H, mucoasa cervicală palidă și ectropiată. Corpul uteruluĭ mic și mobil Anexele nedureroase. In serviciŭ emoragia uterină continue cu tot tratamentul.

Operație. 16 Decembre. Castrația uterină, se rădică trompele, lăsând ovarele normale. Legătura ipogastricelor. Inchiderea vaginuluĭ cu puncte izolate de catgut, se așează ovarele pe sub peritoneu, care reconstitue planșeul pelvien; se închide plaga abdominală cu fire temporare de argint. — Colul e dur, rupt, cu infiltrațiunĭ, corpul mic, cu un polip mic în cavitatea uterină, de mărimea uneĭ nucĭ, prins la marginea dreaptă.

Reunire per primam — Ese la 13 Ianuarie 1900.

Obs. 24. Ecaterina O., de 44 anĭ, întrată la 6 Ianuarie 1900.

O singură facere normală la 21 anĭ. De 8 anĭ turburărĭ menstruale, cu aparițiunĭ neregulate și dureroase, în intervale scurgerĭ albicioase. In ultimele 7 săptămânĭ metroragiĭ abundente, cu greață, anorexie, cu frisoane, sudorĭ nocturne, durerĭ în regiunea ipogastrică.

Starea locală. Deasupra pubisuluĭ se constată o tumoră, care se întinde .n sus pe un lat de mână, ocupă maĭ mult fosa iliacă

dreaptă, suprafaţa netedă, dură, foarte dureroasă la presiune. Colul uterin împins în profunzime, e mic, cu buza posterioară mai lungă; fundul de sac anterior e ocupat de tumora pelviană, în care bombează foarte mult şi pare a fi înţepenită, mişcările se fac în bloc şi limitate.

Operaţia. 10 Ianuarie. Castraţia abdominală totală. Tumora foarte lipită de rect, care se deschide pe o întindere de 3 cm. Se coase imediat această plagă. Se leagă ipogastricele. Se drenează prin vagin cu tifon iodoformat. Ovarul stîng lăsat în loc se aşează sub peritoneu şi se închide planşeul pelvien pe deasupra cu colonul pelvien. Abdomenul se închide cu fire temporare de argint.

Fibrom uterin înţepenit în pelvis.

La această bolnavă încercându-se anestezia rachidiană fără succes, a prezentat în urmă oare-care fenomene secundare. A necesitat o şedere mai lungă în spital din cauza unor supuraţiuni mici pe traectul firelor şi a unor sfacele superficiale produse de tampon. Rectul a rămas închis- Ese vindecată la 6 Aprilie 1900.

Obs. 25. Paraschiva R . . de 40 ani, intrată la 4 Februarie 1900. Nulipara, menstruaţia une-ori dureroasă. Acu 5 luni o menoragie abundentă de 20 de zile, acu o lună o altă menoragie de aceiaşi durată.

Starea locală. Se simte prin abdomen o tumoră imediat deasupra pubisului, pe linia mediană. In fundul de sac vaginal anterior se simte o tumoră mobilă, confundată cu corpul uterin în antiflexiune. Colul împins în fundul ds sac posterior, conic, lungăreţ. Histerometria arată 9 cm. In fundul de sac lateral stîng, pe marginea uterului se simte o tumoră cât o nucă. Anexele par normale.

Operaţia. 15 Februarie. Castraţie abdominală totală cu drenare prin vagin, legătura ipogastricelor şi reconstituirea simplă a planşeului pelvien peritoneal; abdomenul se închide cu fire temporare de argint.

Fibrome uterine multiple interstiţiale, mici, ovarul stâng transformat într'un kist ematic cât o mandarină, ovarul drept scleros.

Mersul ulterior simplu.—Ese vindecată la 21 Martie—Inchiderea vaginului se face lent.

Obs. 26. Sultana Gr. de 42 ani, intrată la 20 Martie 1900. O singură sarcină normală. Incă de acum 7 ani avea une-ori dureri mari la epigastru în timpul menstruaţiei, când s'ar fi constatat prezenţa unei tumori în abdomen. Tumora a crescut încet, până acu un an când, menstruaţia se prelungeşte prin scurgeri sanguine încă 7—8 zile.

Starea locală. Abdomenul e ocupat de o tumoră ce ocupă linia mediană, de la pubis până la 2 degete deasupra ombiliculuï, sferică, cu suprafaţa neregulată, dură, mată şi mobilă. Colul dur cu orificiul în-

chis, corpul înfundat în tumoră, anexele par pe laturile tumoreĭ și rădicate în sus.

Operația. 24 Martie. Castrație abdominală sub-totală. Estirparea trompeĭ din dreapta transformată într'un kist cu conținut limpede. Anexele din stânga și ovarul drept se așează sub peritoneŭ. după ce s'a închis colul cu fire de catgut, se reconstitue peritoneul pelvien. Legătura ipogastrîcelor. Abdomenul se închide cu fire de argint

Fibromul uterin voluminos.

Reunire per primam.—Ese vindecată la 8 Aprilie.

Obs. 27. Lina C., de 33 anĭ, intră la 17 Maĭ 1900.

Un avort la 16 anĭ, urmat de fenomene peritoniale. De 10 anĭ menstruația e neregulată, cu cefalalgiĭ. In acest timp o sarcină dificilă, facerea urmată de emoragiĭ marĭ, după care a rămas cu durerĭ, maĭ ales în fosa iliacă stângă, iradiate la lombe. Acu 7 anĭ un raclagiŭ.

Starea locală. Colul normal, în fundul de sac posterior se simte o tumoră dură, elastică, care înglobează și corpul uteruluĭ. Scurgere albă foarte abundentă din uter, cu miros urât.

Operația. 22 Maĭ. Castrație uterină abdominală, legătura ipogastricelor, ovarele se lasă, așezându-le sub peritoneul pelvien reconstituit. Drenagiu vaginal. Abdomenul se închide cu fire temporare de argint.

Reunire per priman. Ese la 15 Iunie.

Obs. 28. Aneta Alelxandrescu, de 39 anĭ, intrată la 31 Maĭ 1900.

Treĭ faceri normale. De 2 anĭ turburărĭ menstruale, sunt tot așa de frequente, dar durează 7—8 zile și foarte abundente. Adese metroragiĭ marĭ în afară de menstruația.

Starea locală. Colul uterin normal, privește puțin înapoĭ, corpul uteruluĭ transformat într'o tumoră mare, cât un cap de fĕt, trece cu un lat de mână de pubis, e mobil, nedureros.

Operația. 12 Iunie. Castrație abdominală totală, drenagiu vaginal,legătura ipogastricelor, reconstituirea peritoneuluĭ pelvien cu peritoneul vezical și prerectal, abdomenul se închide cu fire temporare de argint.

Mersul ulterior simplu. Reunire per primam. Ese vindecată la 24 Iulie.

Obs. 29. E. N. de 29 anĭ, intră în Casa de Sănătate la 27 Iunie 1900. Două faceri normale. Bolnavă numaĭ de opt lunĭ, a observat o tumoră în fosa iliacă dreaptă, care a crescut repede, trecând de ombilic și luând o poziție mediană. La început menstruația normală, în urmă neregulată, la intervale maĭ marĭ și maĭ abundente. Durerĭ pelviene și micțiunĭ frequente.

Scanned with OKEN Scanner

Starea locală. Tumora desvoltată din fosa iliacă dreaptă, trece de ombilic și de linia mediană e netedă, dar are o formă generală sferică neregulată, renitentă, dureroasă la presiune și imobilizată. Fundul de sac lateral drept al vaginului e bombat, colul împins înnainte și la stânga, corpul mare, neregulat, ocupă flancul inferior și lateral stâng al tumoreĭ abdominale de care nu se deosibește net.

Operația. Castrație abdominală totală, legătura ipogastricelor, închiderea complectă a vaginuluĭ, reconstituirea peritoneuluĭ pelvien. Inchiderea abdomenuluĭ cu fire de argint în masă.

Uterul împănat de *4 fibroame*, fie-care cât un pumn, formând un corp unic neregulat, aderent intim la un *kist* al ovaruluĭ drept, cu conținut sanguinolent, cât un cap de copil.

Reunire rer primam. Ese vindecată la 20 Iulie.

Obs. 30. Floarea St. de 44 anĭ, intră la 3 Iulie 1900.

Șase faceri normale. Acu 2 anĭ, începuse deja să se răriască menstruția, apropiindu-se de menopauză, când începe a avea metroragiĭ abundente, durând câte 10—12 zile.

Starea locală. Se constată o tumoră cât o nucă, care scoate capul prin orificiul dilatat al coluluĭ uterin, moale, pulpoasă, sîngerindă. Corpul uteruluĭ mărit de volum, maĭ mare ca un pumn.

Operația. 5 Iulie. Laparatomie. Castrație abdominală, lăsând ovarele normale pe sub peritoneul pelvien reconstituit Vaginul s'a închis complect.

Polip uterin cu pedicul foarte gros, implântat pe peretele posterior al uteruluĭ, aproape de fund; corpul miomatos, ipertrofiat.

Ese la 13 Iulie 1900, complect vindecată, reunirea plăgeĭ per primam.

Obs. 31. Bulescu P., de 40 anĭ, intrată la 29 Oct. 1900. Șease faceri normale și un avort. De 3 anĭ cunoaște existența uneĭ tumorĭ abdominale, în urma ultimeĭ faceri tumora a diminuat. Menstruația ceva maĭ abondentă, micțiunile normale. Ipertropia corpuluĭ tiroid.

Starea locală. Tumora abdominală se întinde de la pubis la omblic, ocupând și flancurile, globuloasă, netedă, dură, foarte puțin mobilă. Colul uterin normal, orificiul întredeschis, privește înainte. Corpul uterin nu se poate delimita, pare a fi una cu tumora. Prin fundurile de sac vaginale se simte tumora abdominală.

Operația. 7 Noembre Castrație abdominala totală afară de ovarul stâng care se lăsă, așezându-l sub peritoneul pelvien reconstituit Drenagiu vaginal.

Fibrom uterin de mărimea unuĭ cap de copil, moale, acoperit de vase marĭ, intestițial.

Mersul ulterior foarte bun la început; s'aŭ suprimat firele de argint după 10 zile, reunirea per primam.

Scanned with OKEN Scanner

La 24 Noembre o embolie pulmonară, de care bolnava scapă prin ventuze scarificate. Seara o altă embolic pulmonară. tipică tot la dreapta, de care sucombă. La necropsie două infarcte mari emoragice în pulmonul drept.

Obs. 39. Anica G. de 43 de ani, intră la 9 Octombre 1900. Multipară. Bolnavă de 3 ani, menstruaţia durând 15 zile, operată la 99 în luna Aprilie, laparotomie, se găseşte uterul fibromatos, se leagă vasele anexiale. După operaţie acelaş metrorăgii. dureri mai mari, micţiunile frequente. După 6 luni a eliminat două fire din incizia abdominală, rămânând un traect fistulos perzistent.

Starea locală. Colul uterin lungit, orificiul circular, corpul uteruluï în anteflexiune, mărit de volum, pe el se simte noduli numeroşi micï. Anexele mărite, aderente, foarte dureroase, mai ales la dreapta. Sub traiectul fistulos se simte în profunzime o tumoră mică care face corp cu uterul.

Operaţia. 16 Noemere. Laparotomia sub ombiiicală, excizând o parte din vechea cicatrice, împreună cu traectul fistulos. Castraţie abdominală totală, legătura ipogastriceï drepte. Drenagiŭ vaginal, închidere incomplectă a peritoneuluï pelvien. Sutura abdominală cu catgut, pielea cu scoabe metalice.

Uterul plin de *fibroame*, unele ca mandarina, interstiţiale, salpingită dublă, mai mare la dreapta, aderenţe la beşică, la uter şi la peretele abdominal anterior.

La 23 Martie, scoţând agrafele, se desface mai toată plaga abdominală supurată, la mijloc se zăreşte o ansă intestinală. Reunire prin supuraţie. Vaginul s'a cicatrizat repede. Ese vindecată la 22 Ianuar.

Obs. 33. Rosa R., de 42 ani, intrată la 15 Noembre 1900.

Şase faceri normale, a 5° dificilă. Acu un an metroragii abondente în timpul menstruelor şi adese în intervalul lor. Atunci a observat existenţa uneï tumorï în vagin şi secreţie leucoreică.

Starea locală. Se constată la vulvă o tumoră ca o prună, mobilă, negricioasă, cu un pedicul lung care se angajează în colul uteruluï, acesta din urmă îngroşat, corpul în retroflexiune, formând cu anexele o masă dură, ocupând fundul de sac vaginal posterior şi cele laterale.

Operaţie. 20 Noembre Castraţie abdominală totală; aderenţe puternice îutre uter şi anexe la rect. Ureterul stâng s'a secţionat în timpul operaţieï, se coase cap la cap pe o sondă, invaginând capătul superior în cel inferior.

Polip şi fibrom ale uteruluï.

In primele 2 zile bolnava a fost bine, urina 400 gr. pe zi, temperatura 36°8. A treia zi se constată că plaga abdominală s'a desfăcut, cusătura se făcuse cn catgut, fenomene de peritonită. Se coase din noŭ cu fire de argint, se drenează cu tuburï de caucinc şi se spală cu ser

cavitatea abdominală. Injecţiuni de ser subcutanate. Sucombă la 24 de peritonită acută.

Obs. 34. Ida G. de 35 ani, intrată la 6 Octombre 1900.

Două avorturi. De 5 ani metroragii intermitente, de 2 ani existenţa unei tumori, care a crescut cu încetul.

Starea locală. Tumora abdominală trece de ombilic, dură, neaderentă. Colul uterin normal, corpul uterin confundat în tumora, care bombează puţin in fundurile de sac.

Operaţia. 10 Decembre. Castraţie abdominală totală, drenagiu vaginal, reconstituirea planşeului pelvien peritoneal, după legătura ipogastricilor. Sutura abdominală cu fire de catgat şi setolină.

Fibrom uterin cât un cap de adult.

Supuraţia tuturor firelor abdominale, deschiderea întregei plăgi până la peritoneŭ. O colecţie în fosa iliacă dreaptă, care s'a scurs prin vagin. Operaţia făcută acasă la bolnavă în condiţiuni nesigure de asepsie.

La 6 Februarie cicatrizarea e complectă.

Obs. 35. Matilda H. — 30 de ani, intră la 14 Ianuarie 1901. Mulipară. De doi ani s'a constatat prezenţa unei tumori abdominale, menstruaţia regulată, dar dureroasă, de 6 luni mai frecventă, de 2 ori pe lună.

Starea locală. Tumoră abdominală, care se urcă până la ombilic dispare în jos în pelvis, umple fosele iliace, dură, puţin mobilă, nedureroasă. Colul uterin normal, corpul confundat cu tumora, care bombează puţin prin fundurile de sac.

Operaţia. 17 Ianuarie. Castraţie abdominală totală, drenagiu vaginal, legătura ipogastricelor, reconstituirea peritoneului pelvien. Sutura pereţilor abdominali cu catgut în 3 etaje.

Fibrom uterin cât un cap de făt, neregulat, cu mai multe nodozităţi pe el.

Bronchită generalizată, pareza membrului superior stâng din cauza compresiunei pe masa de operaţie. 8 zile după operaţie întreaga plagă se desface, de şi pielea se reunise per priman. Să intervine din noŭ, se rezecă o parte din epiploon şi se coase cu fire de argint în masă. Cicatrizarea s'a făcut cu încetul. Ese la 17 Martie 1901.

Obs. 38. Ana D . . de 48 ani, intrată la 13 Aprilie 1901.

Trei faceri normale, ultima copilul mort. Din anul trecut observă mărirea abdomenului ; numai de câte-va luni dureri mari pelviene, mai ales în timpul menstruelor şi menoragii.

Starea locală La ipogastru o tumoră, care se înalţă până la nivelul spinei iliace superioare, cu neregularităţi, bose pe partea dreaptă. Colpocel posterior ; fundul de sac posterior ocupat de tumoră

care se coboară până aproape de vulvă. Corpul uterin împins spre pubis. Constipaţie şi polakiurie.

Operaţie. 16 Aprilie. Castraţie abdominală totală, legătura ipogastricelor, drenagiŭ vaginal, reconstituirea peritoneuluĭ pelvien. Abdomenul se închide cu fire de argint.

Fibrom uterin, cât o chitră, dezvoltat din latura dreaptă a uteruluĭ. Pe uter micĭ tumorĭ cât o alună şi maĭ marĭ, în număr de 7. Ovarele marĭ, dure, pe cel stâng un fibrom mic.

Reunire per primam. Ese vindecată la 6 Maĭ.

Obs. 37. Elena B. de 53 anĭ, intră la 15 Februar 1901

Nouă facerĭ normale. In ultimiĭ 5 anı menstruaţia foarte neregulată, când maĭ frequente, când maĭ rare, foarte abondente, durează 5—20 zile. A slăbit mult din această cauză.

Starea locală. Colul uterin mărit, buza superioară groasă, noduroasă, corpul mărit de volum, ca pumnul, mobil. Urina are puţină albumină.

Operaţia. 19 Februar. Castraţie abdominală totală extirpând parte din vagin şi evidând ganglionii pelvinĭ cu ţesutul celular, maĭ ales la bifurcarea iliacelor. Legătura ipogastricelor. Ureterul drept tăiat în timpul disecăreĭ, e cusut cap la cap pe o sondă ureterală. Drenagiŭ vaginal. Reconstituirea pelvisuluĭ cu colon. Abdomenul se închide cu fire temporare de argint.

Corpul uterin enorm, lesiunĭ de *metrită parenchimatoasă* şi un *polip uterin* intern, prins la fund, cât o alună. Fistulă uretero-vaginală apărută 2 zile după operaţie. Plaga abdominală a supurat superficial, necesitând pansamente zilnice. Când cicatrizarea a fost complectă, la 5 Maĭ s'a făcut nefrectomie dreaptă transperitoneală, printr'o laparatomie laterală. Basinetul şi ureterul distinse, rinichiul mărit, conţine micĭ noduli pe cale de abscedare. Bolnava s'a vindecat la 6 Iulie, cu stare generală bună, cantitatea de urină normală.

Obs. 38. Aurelia C... de 40 anĭ, intră la 19 Maĭ 1901.

O singură facere normală, după care a rămas cu durerĭ ipogastrice şi regiunea ceva maĭ umflată. De 5 lunĭ tumora a crescut repede, cauzându-ĭ durerĭ maĭ marĭ şi lipotimiĭ, compresiunea veziceĭ şi a rectuluĭ.

Starea locală. Tumora abdominală se întinde până sub falşele coaste, dură, regulată, puţin mobilă, având pe flancul stâng o proeminenţă lungăreaţă foarte dureroasă. Tumora bombează în fundul de sac posterior.

Operaţia. 23 Maĭ. Castraţie abdominală totală, legătura ipogastricelor, drenagiu vaginal, peritoneul pelvien lăsat deschis.

Fibrom uterin cu *salpingita stângă supurată*, lungă de 25 c.m., care s'a spart în pelvis în timpul operaţieĭ.

La ora 9 ½ seara, bolnava, fără să fi acuzat vre-un simptom până acu, devine rece, cu sudori, puls foarte frequent și sucombă foarte brusc. La necropsie nici o leziune macroscopică.

Obs. 39. Rosa Bu, de 43 ani, intră la 2 Ianuarie 1901.

Nulipară. De 3 săptămâni dureri mari în pelvis, metroragii abundente și apariția unei tumori în fosa iliacă dreaptă.

Starea locală. Colul uterin foarte redus, corpul confundat cu tumora ce ocupă fosa ilîacă dreaptă, dură, cât un pumn. Anexele stângi mari, dureroase, formează o tumoră cât o mandarină.

Operația. Castrație abdominală totala, legătura ipogastricelor drenagiŭ vaginal, peritonizarea pubisului. Abdomenul se închide cu fire de argint în masă.

Uterul prezintă pe fața anterioară două fibrome, unul ca o nucă și unul cât un oŭ de bibilică, pe fața posterioară două fibrome cât o alună. Salpinga dreaptă cât o portocală, plină de puroi, la care adera epiploonul, cea stângă mare încolăcită, cu puroiŭ care s'a spart în timpul operației.

Supurația plăgei abdominale superficial. Ese la 17 Iulie vindecată.

Obs. 40. Vasilica B . . de 50 ani, intră la 4 Iunie 1901.

Două faceri normale. De un an metroragii aproape continue în acelaș timp abdomenul creștea, în urmă micțiunea dificilă, dispare. Acu 7 zile i se face acasă o paracenteză, se scoate lichid mult se fistulează orificiul de puncțiune, se curge lichid într'una.

Starea locală. Tumora abdominală se întinde până deasupra ombilicului notând în lichid ascitic. Colul dur, corpul mai mare ca un pumn.

Operația. 9 Iunie. Castrație abdominală totală cu drenagiu vaginal și reconstituirea peritoneului pelvien.

Kist normal ovarului stâng, fibrom uterin cât 2 pumni, dezvoltat în peretele anterior al uterului.

Obs. 41. Surica A...de 32 ani, intrată la 13 Iunie 1901, Primipară. Numai de 4 luni dureri mari pelviene și ușoare menoragii, cu cefalalgii și ameței.

Starea locală. Colul uterin normal, corpul mare, cu mai multe mici tumori pe el, una cât un ou, întreaga tumoră cât 2 pumni, mobilă.

Operația. 21 Iunie. Castrație abdominală totală, legătura ipogastricelor, drenagiŭ vaginal, peritonizarea pelvisului. Abdomenul s'a închis cu fire temporare de argint.

Fibrome multiple interstițiale, acoperind tot uterul.

Scanned with OKEN Scanner

Reunire per primam. Ese vindecată la 12 Iulie.

Revăzută și după un an, ușoare fenomene ovoroprive. Cicatricea solidă.

Obs. 42. Maria M... de 30 ani, intrată la 23 Iunie 1901.

Nulipară. De 5 ani dureri pelviene, atunci s'a constatat că uterul e mare, poate gravid. Tumora a crescut treptat, durerile deveniră mai intense. Constipație și la urină micțiunea dureroasă.

Starea locală. Tumora abdominală se întinde până la ombilic, netedă, rotundă, mobilă, ca 2 pumni de mare, așezată pe o altă tumoră care umple pelvisul. Corpul uterin normal, corpul cufundat cu tumora pelviană.

Operația. 26 Iunie. Castrație abdominală, legătura ipogastricelor, drenagiu vaginal, peritonizarea pelvisului, închiderea abdomenului cu fire de argint. Ovarele s'au lăsat și așezat sub peritoneu. Uterul ocupat de *fibroame*, 4 pe fața anterioară și 3 pe cea posterioară, de la o alună până la un oŭ de găină; un fibrom ca 2 pumni e legat de fundul uterului printr'un pedicul cât degetul.

Reunire per primam. Ese vindecată la 22 Iulie.

Revăzută la 22 Sept. Cicatricea solidă, local nimic anormal.

Obs. 43. Berta W . . de 38 ani, intră la 18 Iunie 1901.

Un avort în luna III^0, la 17 ani, după care are adese metroragii. De 2 ani dureri abdominale, cu metroragii abundente mai ales menoragii, câte 10—15 zile.

Starea locală. Colul normal, corpul mare, neregulat, format parcă din 2 jumătăți unite, fie-care cât un oŭ.

Operația. 30 Iunie. Castrație abdominală totală, drenagiu vaginal și peritonizarea pelvisului. Abdomenul se închide cu fire de argint,

Uterul conține *2 nuclei fibromatoși* cât un oŭ, pe fața anterioară; pe cea posterioară două fibrome ca alunele, pediculate.

Reunire per primam. Ese vindecată la 22 Iulie.

Obs. 44. Rachela R . . de 40 ani, intră la 17 Iunie 1901.

Un avort. Acu 2 ani leucorea abundentă, și în urmă dureri pelviene, micțiunea dureroasă, constipație, apare o tumoră în fosa iliacă care a crescut treptat. Absența de metroragii.

Starea locală. Tumoră abdominală ce trece de ombilic, dură, regulată, separată printr'un șanț în două părți neegale. Colul deviat la dreapta, uterul dispărut în tumoră, care lombează puțin în vagin.

Operația. 4 Iulie. Castrație abdominală totală, legătura ipogastricelor, drenagiŭ vaginal, peritonizarea pelvisului. Abdomenul s'a închis cu fire de argint.

Reunire per primam, Ese videcată la 24 Iulie.

Scanned with OKEN Scanner

Fibrome uterine multiple, formând o masă enormă dezvoltată mai cu seamă în peretele anterior și în dreapta uterului. Masa totală este surmontată de alte câte-va fibrome, dintre care unul cât o portocală.

Obs. 45. Hariclea D...de 38 ani, intră la 26 Iunie 1900.

Cinci faceri normale și un avort. Dureri în fosa iliacă dreaptă de multă vreme, de 3 luni mai accentuate, iradiate, menstruația foarte abundentă, constipație, tenesme rectale, micțiunile frequente.

Starea locală. Colul dur, deviat la stânga, corpul uterului împins la dreapta, e cât o portocală, anexele mărite, dureroase, mai ales cele din dreapta.

Operația. 5 Iulie. Castrație abdominală totală, legătura ipogastricelor, drenagiŭ vaginal și peritonizarea pelvisului. Abdomenul s'a închis cu fire de argint.

Fibrom uterin, de mărimea unei portocale mari și desvoltat din peretele anterior al uterului.

Reunire per primam. Ese vindecată la 25 Iulie.

Obs. 46. Ana W... de 45 ani, întrată la 7 Iulie 1901.

Trei faceri normale, după fie-care oare-care turburări pelviene. De 4 ani metroragii frequente și mari, când s'a și constatat existența unei tumori uterine.

Starea locală. Colul uterin înălțat, deviat puțin la stânga, uterul ocupat de o tumoară dură, regulată, nedureroasă, a căreĭ mărime nu se poate bine determina din cauza adipozeĭ abdomenului.

Operația. 12 Iulie. Castrație abdominală totală, legătura ipogastricelor, drenagiŭ vaginal, peritonizarea pelvisului. Abdomenul s'a închis cu fire de coardă și setolină. Uterul plin de nucleĭ duri interstițialĭ, salpingele mărite și pline de lichid sanguinolent.

Fibrom uterin, hematosalpinx dublu.

In ziua operației hemiplegie stângă totală, bolnava foarte agitată. In plaga abdominală aŭ supurat două puncte de sutură inferioare, s'a deschis și drenat. Pe la 29—30 Iulie temperatura se rădică la 38, încep fenomene de periencefalită. Plaga abdominală cicatrizată, cea vaginală aproape, e evacuată la 31 Iulie în serviciul I chirurgical, unde sucombă mai târziŭ de fenomene cerebrale.

Obs. 47. Maria B . . de 43 ani, intră la 8 Iunie 1901.

Două faceri normale și un avort. De un an constată existența unei tumori deasupra pubisului, dureri mari în timpul menstruației.

Starea locală. Tumoră ipogastrică ce se întinde până aproape de ombilic, neregulată, dură, colul tras în sus, prin fundul de sac vaginal bombează tumora abdomino-pelviană, cu o zonă moale la stânga.

Scanned with OKEN Scanner

Operația. 31 Iulie Castrație abdominală totală legătura, ipogastricelor, peritonizarea pelvisului, drenaj vaginal. Abdomenul se închide în straturi cu coardă și setolină.

Fibrome multiple interstițiale, formând un tot ca o chitră mare— și dezvoltate mai cu seamă în partea stângă a uterului — Hidrosalpinx drept — și ovarită sclero-chistică dreaptă.

Reunire per primam. Ese la 31 Iulie vindecată.

Obs. 48. Fatima A . . de 26 ani, din Varna, — operată la domiciliu.

Nulipară. De vre-o 2 ani menoragii abundente care au slăbit'o mult; nici o altă turburare de cât prezența unei tumori în abdomen.

Starea locală. Tumora regulat rotundă, mobilă, nedureroasă, ajungea până aproape de ombilic, ocupând linia mediană, proeminând puțin în vagin, colul normal, în axa vaginului.

Operația. 28 Septembre 1901. Castrație abdominală sub-totală, conservând ovarele normale care se plasează sub planșeul pelvien peritoneal reconstituit fără colon. Legătura ipogastricelor. Abdomenul se închide cu fire de catgut în etaje.

Fibrome uterine multiple, 4½ Kilog.

Reunire per primam, Vindecată în 14 zile perfect.

Obs. 49. Eugenia I . . de 42 ani, intră la 28 Septembre 1901.

Două faceri normale și un avort. De 4 ani dureri pelviene intermitente constatând atunci și prezența unei tumori în fosa iliacă slângă, în profunzime, care a crescut treptat; menoragii.

Starea locală. In fosa iliacă stângă o tumoră cât o chitră, dură mobilă cu conexiuni pelviene. Colul uterin normal. Corpul mare, făcând corp cu tumora. Anexele drepte libere.

Operația. 1 Octomhre. Castrație abdominală toală, închiderea complectă a vaginului, se lasă ovarul drept și se reconstitue peste el peritoneul pelvien. Sutura abdominală cu coardă, pielea cu agrafe.

Fibromiome uterine multiple, dintre care unul cât o chitră, dezvoltat în partea stângă a uteruluĭ, altul cât o portocală în peretele anterior, cavitatea uterină cu totul deviată spre stânga.--Anexele normale.

Reunire per primam. Ese vindecată la 23 Oct.

Obs. 50. Sceza Z. de 40 ani, intră la 12 Octombre 1901.

Cinci faceri normale și un avort acum 2 ani, după care are metroragii abundente, continuate până azi.

Starea locală. Pelvisul ocupat de o tumoră, ce trece puțin de pubis, mobilă, întinsă puțin și în fosele iliace, care înglobează corpul uteruluĭ, mascând anexele. Colul mărit de volum.

Operația 19/X Castrația abdominală totală, legătura ipogas-

Scanned with OKEN Scanner

tricelor, închiderea complectă a vaginului, peritonizarea pelvisului. Abdomeunl se închide cu catgut în etage. S'aŭ conservat ambele ovare plasate sub peritoneu.

Fibrom uterin, ca un cap de copil dezvoltat în partea dreaptă a uterului. Cavitatea uterină, mulându-se pe partea dreaptă a fibromului și cu totul deviată spre dreapta.

La 22/X într'un efort de tusă se desface toată plaga abdominală până sub piele. Se excizează mărginele și se coase în masă cu fire de argint. Puțin sfacel în dreptul firelor, de alt-fel reunire perfectă.

Ese videcată la 22 Noembrie.

Obs. 51. Aisi Mehmed, de 37 anĭ, intră la 3 Decembre 1901. Multipară.

Tumoră abdominală, care se urcă până sub coaste, mată, dură, regulată, aderentă la peretele abdominal anterior, unde se vede pe linia mediană o cicatrice, urmele uneĭ intervenţiunĭ anterioare făcută de medicul spitalului din Varna—laparotomie exploratrice, tumoră părând a fi inoperabilă.

Starea locală. Circomferenţa abdominală 80 cm. Colul normal, lung, corpul confundat în tumora abdominală.

Operaţia 10/XII, Laparotomie, excizia cicatriceĭ vechĭ, aderenţe vechĭ și foarte vasculare, emoragie extrem de abundentă. Se isbutește a se decapsula tumora și a se luxa din pelvis în abdomen. Castraţie abdominală totală, drenagiŭ vaginal, reconstituirea pelvisului cu peritoneul local. Sutură în masă cu fire de argint,

Fibrom uterin, cu un pedicul lung de 3 cm. lat pornit de lângă fundul uterului și desvoltat într'un ligament larg.

La 23 Decembre s'a incizat un ematom în fosa iliacă dreaptă, s'a evacuat și drenat, ceea ce a prelungit șederea eĭ în spital, până la 30 Ianuarie, când ese vindecată.

Obs. 52. Firiţa Ap. de 32 anĭ. intră la 12 Februarie 1902. Multipară. In ultimiĭ anĭ menoragiĭ foarte abunndente, perde chiaguri, dureri marĭ pelviene, la urmă și micţiunea frequentă.

Starea locală. Colul uterin cilindric, orificiul mic rotund. Corpul uterin mare, lobulat, mobil și nedureros. La stânga o tumoră pe laturea uteruluĭ, cât o nucă, dură, dureroasă. In fundul de sac posterior bombează tumora uterină, ce se simte și prin tușeul rectal.

Operaţia 19/II. Castraţie abdominală lăsând ovarul drept sub peritoneul pelvien reconstituit, drenagiu vaginal, legătura ipogastricelor

Fibrom uterin cât o portocală desvoltat în peretele posterior. *fibrom mic pediculat* pe fundul uteruluĭ, ovarită stângă sclero-kistică, Reunire per primam. Ese vindecată la 21 Martie.

Scanned with OKEN Scanner

Obs. 53. Adela F., de 38 ani, intră la 22 Martie 1902.

Nulipară, de 10 luni a remarcat existența unei umflături în fosa iliacă dreaptă și după patru luni tumora a devenit mediană, mobilă, puțin dureroasă.

Starea locală. Colul uterin mic, conic, corpul uterin confundat într'o tumoră, neregulată, mobilă, proeminând în fundul de sac lateral drept și ocupând mai ales fosa iliacă dreaptă.

Operația. 23 /III. Castrația uterină abdominală, se lasă ovarele în loc așezându-le sub peritoneul pelvien reconstituit. Legătura ipogastricelor, închiderea complectă a vaginului. Abdomenul se închide cu fire de argint în etaje.

Fibrom uterin cât o chitră cu un pedicul scurt, în peretele posterior al uterului mai mulți nuclei fibromi, cât o alună saŭ o nucă.

Reunire per primam. Ese vindecată la 10 Aprilie.

Obs. 54. Zoh. M. de 32 ani operată la domiciliŭ, în București. Patru sarcini normale. De câte-va luni existența unei tumori ipogastrice, care nu provoca nici o supărare, doar menstruația ceva mai abundentă de cât de obiceiŭ. Tumora însă creștea neîncetat, cea ce a decis pe bolnava să se opereze.

Starea locală. Tumora ocupă linia mediană, lăsând fosele libere-mobilă, dură, regulată, nedureroasă. Colul normal, orificiul puțin întredeschis, corpul face trup cu tumora, anexele nu se simt.

Operația. 29 Aprilie 1902. Castrație abdominală total`, drenagiu vaginal, legătura ipogastricelor, reconstituirea peritoneului pelvian. Abdomenul se închide cu fire de argint în etage.

Fibrom uterin, unul de mărimea unei chitre mari — desvoltat pe fundul uterului — un altul cât o nucă desvoltat în peretele anterior. Ovarul drept sclerochistic.

Reunire per priman. Se vindecă perfect în 15 zile.

Obs. 55. Et. G. de 40 ani, intră la 18 Aprilie 1902.

Două-spre-zece sarcini normale, ultima acu 5 ani dificilă din cauza unei tumori abdominale; după aceasta menstruația mai rară și mai puțin abundentă, tumora abdominală crește treptat. Micțiuni frequente are de la început; în ultimul timp dureri pelviene și edeme la membrele inferioare.

Starea locală. Tumoră abdominală se urcă de la ipogastru până la 3 laturi de degete sub coaste, cu o singură boselură la dreapta, e renitentă, dură, elastică, mobilă puțin. Tumora proemină așa mult în vagin, că nu se mai constată nici col, nici funduri de sac.

Operația. 20 IV Laparatomie. Tumoră mare abdominală, tăiată în două printr'o coardă groasă care e ureterul drept, distins, turtit cu rinichiul corespunzător în retențiune. Se secționează acest ureter, se face castrație abdominală totală, legătura ipogastricelor, *nefrec-*

tomie dreaptă transperitoneală ; drenagiul vaginal și peritonizarea pelvisului. Abdomenul se închide cu fire de argint în masă.

Fibrom uterin pornit din cornul drept al uterului desvoltat în ligamentul larg din dreapta, ridicând ureterul în sus și înainte pentru a se desvolta sub el. Kist ematic al ovarului stâng.

O pneumonie intercurentă dreaptă, n'a oprit mersul ulterior al operației. Reunire per primam. Vaginul s'a cicatrizat mai greŭ. Urina în cantitate normală, 1400—1600 gr. fără albumină. Ese vindecată la 13 Maiŭ.

Obs. 56. Lina B. de 43 anĭ, intrată in serviciŭ la 23 Aprilie 1902. La 18 anĭ un avort în luna a III-a urmat de metroragiĭ și fenomene de pelvi-peritonită ; de atuncĭ n'a maĭ rămas gravidă. Sunt treĭ anĭ de când capătă pentru prima oară o metroragie abundentă, însoțită de durerĭ violente în ipogastru, atunci a constatat pentru prima oară existența uneĭ tumorĭ deasupra pubisuluĭ. De atuncĭ are menstruația neregulată și foarte abundentă, dureroasă. Micțiunĭ frequente, constipație.

Starea locală. In partea sub-ombilicală a abdomenuluĭ se constată o tumoră dură, regulată, puțin mobilă, care se întinde până la 2 laturĭ de degete sub ombilic și dispare de alta parte în pelvis. Colul e normal, în axa vaginuluĭ, corpul e confundat în tumora abdominală, care proemină maĭ mult în fundul de sac anterior. La dreapta pare a se simți ovarul ; anexele stângĭ nu se pot explora.

Operația. 3 Maiŭ.—Castrație abdominală totală, legătura ipogastricelor, închiderea numaĭ a colțurilor vaginale, reconstituirea planșeuluĭ pelvien peritoneal.

Fibrom cat uu cap de copil cu dublu idrosalpinx ; aderențe între anexe și peretele pelvien posterior ; aderențe întinse la tumoră a colonuluĭ pelvien. Epiploonul adera într'o parte a tumoreĭ.

Mersul ulterior simplu. Reunire per primam ; a 11-a zi se scot firele de argint. Ese vindecată la 23 Maiŭ 1902.

Obs 56. Elena Sieg. de 34 anĭ, intră la 3 Maiŭ 1092 la Casa de sănătate ; o singură facere normală. De câțĭ-va anĭ are accese de durerĭ marĭ pelviene, dar maĭ ales în fosa iliacă dreaptă, durerĭ colicative, une-orĭ însoțite de febră. Existența uneĭ tumorĭ pelviene a fost recunoscută numaĭ în ultimul timp.

Starea locală. Tumora abdominală se întinde de la ipogastru la ombilic, dură, regulată, inclavată, dureroasă la presiune, maĭ ales de partea dreaptă. Colul uterin normal, e împins spre pubis de tumora pelviană care bombează în vagin maĭ ales în fundul de sac posterior.

Operatia. 4 Maĭ. Castrația abdominală totală, legătura ipogastricelor, drenagiu vaginal, peritonizarea pelvisuluĭ cu colonul. Abdo-

menul se închide cu fire de argint în etage. Colonul foarte aderent la tumoră, asemine și cecul, la desfacerea acestuia se deșchide o colecție purulentă mică, urma apendicelui distrus, Se invaginează suprafața ulcerată a ceculuĭ și se fixează la peretele abdominal, în fosa iliacă.

Fibrome uterine multiple, dintre care unul enorm dezvoltat în partea stângă a uteruluĭ. Altele două maĭ micĭ, de mărimea unor portocale desvoltate în peretele anterior.

Mersul ulterior simplu, reunire per primam. Ese vindecată la 1 Iunie.

Obs. 58. Srspik S. de 57 anĭ, intră în spital la 5 Maĭ 1902.

Treĭ sarcinĭ normale. Ultima acum 12 anĭ, după care capătă. menstruația neregulată, la 5 săptămânĭ, foarte abundentă și dureroasă. De 4 anĭ s'a constatat prezența uneĭ tumorĭ în abdomen ; metroragiile maĭ abundente acum două lunĭ a durat 25 zile. In ultimul timp constipație, durerĭ marĭ iradiate la lombe și furnicăturĭ în membre.

Starea locală. In abdomen se constată o tumoră mobilă, dură, întinsă de la ipogastru la ombilic, dureroasă puțin la palpare. Colul ulcerat pe buza anterioară. In fundul de sac anterior se simte o tumoare moale, fluctuentă. In fundul de sac lateral drept se simte corpul uteruluĭ, puțin mobil ; metroragiile perzistă.

Operația. 6 Maĭ. Castrație abdominală totală, legătura ipogastricelor, închiderea complectă a vaginuluĭ, reconstituirea planșeuluĭ peritoneal si închiderea abdomenuluĭ cu fire temporare de argint.

Kist al ovaruluĭ stâng, cât un cap de fĕt, rotund, liber, cu pedicul subțire, lung de 4 cm. Corpul uteruluĭ mare cât un pumn, dur la palpare, presintă la secțiune un *fibrom* cât un oŭ, interstițial, ocupând peretele anterior.

In afară de o ușoară congestie pulmonară la dreapta, nicĭ un incident. Reunire per priman. Ese vindecată la 23 Maĭ.

Obs. 59. Bertha N. de 32 anĭ, intrată la 9 Maĭ 1902.

Nulipară ie bolnavă de 2 anĭ, menoragiĭ fórte abundente, de câte 12 zile durata, fără durerĭ, dar aŭ slăbit'o enorm, cauzându-ĭ amețelĭ și durerĭ de cap.

Starea locală. Colul uterin normal, în axa vaginuluĭ, corpul în ante-flexiune, și puțin deviat la stânga. Fundul de sac lateral drept e ocupat de o tumoră mică, dură, ca o nucă, pare aderentă la uter, foarte dureroasă la presiune. Anexele stingĭ normale.

Operația 9 Maĭ. Castrație abdominală totală, cu legătura ipogastricelor, închiderea complectă a vaginuluĭ și reconstituirea planșeuluĭ peritoneal în mod normal. Inchiderea abdomenuluĭ cu fire temporare de argint.

Scanned with OKEN Scanner

Pe peretele uterin anterior, în grosimea luĭ, un *fibrom* cât o nucă mică, ajungând până sub mucoasa uterină.

Ovarul drept kistic, asemine și cel stâng, la suprafața lor aderaŭ trompele închise, de alt-fel normale. In cavitatea uterină treĭ *polipi* ca alunele, doĭ pediculizațĭ și prinșĭ de peretele uterin posterior, unul sezil spre marginea stângă. Mersul ulterior foarte normal

Reunire per priman. Ese vindecată la 26 Maĭ 1902.

Obs. 60. Elena N . . 46 anĭ intrată la 11 Maĭ 1902.

Nulipară. Acu 10 lunĭ are o menoragie prelungită vre-o 12 zile; de atuncĭ are metroragiĭ neregulate, în ultima lună aproape continue. Constipație, fără turburărĭ în micțiune

Starea locală. Colul normal, orificiul rotund, corpul se simte mărit și în ușoară anti-flexiune. Fundul de sac anterior și lateral drept, sunt ocupate de o tumoră dureroasă puțin la presiune, dură, mobilă, făcând corp cu uterul și urmând mișcările luĭ. Are vovolumul uneĭ mandarine. Anexele stângĭ sunt dureroase, cele din dreapta nu se simt. Metroragiile prezistă în serviciŭ.

Operația. 23 Maĭ. Castrația abdominală totală. legătura ipogastricelor; se extirpă ganglionĭ mărițĭ de volum dea lungul iliacelor. Se închide complect vaginul și pe deasupra peritoneul. Plaga abdominală se închide cu fire de argint.

Uterul mare fibromatos, cu 5 nucleĭ dezvoltațĭ în fund și pe fața posterioară. Ovarul drept kistic cât o mandarină, cel stâng policistic.

Reunire per primam, nicĭ o complicație post operatorie. Ese vindecată la 13 Iunie 1901.

Obs. 61. Elena M . . de 44 anĭ. Intrată la 12 Maĭ 1902.

Treĭ sarcinĭ normale. Acu 4 anĭ polakiurie cu durerĭ, secreție uretrală și vaginală, de atuncĭ și menstruația neregulată, menoragiĭ abundente de câte 10—15 zile, în acelaș timp durerĭ în fosele iliace, maĭ sles la stânga, iradiate.

Starea locală. Colul uterin mărit, orificiul infundibuliform, cu o ulcerație superficială pe el, privește în jos și înapoĭ; corpul mare, dureros, deviat la dreapta. La dreapta corpuluĭ și în fundul de sac posterior, o tumoră dureroasă, fluctuentă, ca o mandarină; la stânga un cordon dur, ca degetul.

Operația. 24/1 Castrație abdominală totală, legătura ipogastricelor, închiderea cpmplectă a vaginuluĭ, peritonizarea pelvisuluĭ. Abdomenul se închide cu fire de argint.

Fibrom interstițial mic, polip mucos al uteruluĭ, kist ematic al ovaruluĭ drept, ca o portocală, aderent de pelvis și rect și căzut în fundul luĭ Douglas, ovarul stâng poli-kistic, trompa obturată și îngroșata.

La 27/v pneumonie dreaptă de care sucombă la 31 Maĭ verificată la necropsie.

Scanned with OKEN Scanner

Obs. 62. Victoria Țbron, intrată la 15 Octombre 1902.

Patru faceri normale. De un an are menstruație câte 10 — 13 zile, cu dureri mari pelviene, ce se calmează prin repaus. Perdea și cheaguri.

Starea locală. La ipogastru se simte o tumoră mediană, neregulată, ușor deplasabilă, făcând corp cu uterul, e cât un cap de făt ajunge până la un lat de mână sub ombilic și proemină în fundul de sac anterior și lateral drept.

22 Octombre. Operația. Castrație abdominală, lăsând ovarul drept sub peritoneu. Peritonizare cu rectul. Abdomenul se închide cu fire temporăre de argint în etaje.

Tumorà cât un cap de fetus, neaderentă înglobînd uterul — Ovarul drept kistic, cel stáng normal.

Reuniune per primam — Flebita membruluĭ inferior drept care s'a rezolvat. Ese vindecată la 24 Noembre.

Obs. 63. Paraschiva C . . Intrată la 17 Oct. 1902.

Un abort. Boala datează de un an, are dureri în pântece, greață vărsăturĭ, meteorism abdominal. Durerile maĭ marĭ în timpul menstruelor nemodificate nicĭ în durată nici în cantitate, durata obișnuită 3 zile.

Starea locală. Prin tușeul combinat cu palpeul se simte o tumoare anexială cât un măr. Uterul mărit, dureros, deviat spre dreapta, fixat.

8 Noembre 1902. Castrație abd. totală peritonizare cu partea infer. a colonuluĭ ilio-pelvien. Inchiderea peretelui cu fire de argint procedeul meŭ. Reunire per primam.

Ese vindecată la 18 Noembrie.

Uterul maĭ mare ca pumnul. Anexele căzute încapoĭ fixate prin aderențe la pelvis.

Oos. 64, Elena Șt. Intrată la 12 Decembrie.

Menstruată la 15 anĭ, durată 3—4 zile, nedureroase. Bărbatul sifilitic, 2 aborturĭ. De vre-o 4 anĭ menoragiĭ, neregularitate în menstrue, dureri pelviene, durata menstruelor 7—10 zile. Leucoree între regule. De un an a observat tumora ipogastrică care a crescut mereŭ.

Starea locală. Pe linia mediană tumoră piriformă până la ombilic, pare să facă corp cu uterul, e tare, nedureroasă. Vaginul lung, colul tras în sus, privește spre rect, regulat, corpul uterin se pierde în tumoare. Fundul de sac uterin ocupat de tumoare. Menoragiĭ 7—10 zile abundente, la sfârșit cu chiagurĭ și dureri în pelvis. Constipație.

14 Decembrie Operația. Castrația abdominală totală, peritonizare cu colonul, drenaj vaginal sub peritoneal. Inchiderea pereților cu fire de argint.

Scanned with OKEN Scanner

Kist al ovarului drept cât un cap de adult fixat pe linia mediană de peretele poster. al uterului. Fibrom interstiţial al uterului.

19 Decembrie. Șoc peritoneal în timpul pansamentului, provocat de lovirea jetului vaginal la presiune, lipotemii, după 2 ore revine complect.

Reunire per primam, 2 Ianuarie 1903. Ese complect vindecată.

Obs. 65. Roza B. Intrată la 28 Noembrie 1902.

Menstruată la 16 ani, menstrue regulate, durată 6 zile, nedureroase. Șase faceri. De un an metroragii durând une-ori câte 2 săptămâni, are chiaguri, și dureri expulsive. De o lună metroragii continue cu chiaguri, dureri expulsive, anemie profundă.

Starea locală. Tumoră mediană ipogastrică ce merge până la 3 degete sub ombilic, globuloasă, de forma uterului. Colul mărit, întredeschis, admite 2 degete, dăm în cavitatea uterină de o tumoră cât un oŭ de gâscă, rotundă, tare. Uterul cât un cap de fét, mobil nedureros, fundul de sac anterior ocupat de tumora uterină, cel posterior și lateral drept ocupate de o tumoră, moale, elastică puţin dureroasă. Anexele stângi mărite.

5 Decembrie 1902. Operaţia. Castraţie abdominală totală, peritonizare cu colonul iliopelvian, drenaj vaginal parţial. Inchiderea pereţilor cu fire de argint.

Tumoare uterină cât un cap de făt neaderentă, fibrom sub mucos cât un oŭ de gâscă, ovarul drept forma o tumoră kistică cât un pumn, la anexele stângi salpingovarită cronică.

Reunire per primam. 20 Decembrie ese vindecată.

Obs. 66. Safta Gh., intrată la 18 Dec. 1902.

Starea locală. Cinci faceri și un abort. Menstrue regulate. Abdomenul enorm, ovoid. Tumora ocupă pelvisul, fosele iliace. ipogastrul, flancul drept și o parte din cel stâng. Vaginul alungit ocupat în totalitate de tumoră afară de un mic canal oblic în sus înainte și la stînga ce se pierde în sus. Colul nu poate fi atîns de deget Sub tegumente pe partea stângă a tumoreĭ d'asupra arcadeĭ crurale o tumoră mică de formă uterului, aderentă la cea mare nedureroasă

30 Decembrie *Operaţia.* Uterul așezat înaintea uneĭ enorme tumori, deviat la stânga, fixat, la peretele anterior al tumoreĭ; prin peretele luĭ posterior tumora ocupă pelvisul întreg, proemină în abdomen, se întinde median până d'asupra ombiliculuĭ, pe laturi ocupă fosele iliace și flancurile. Anexele normale. Disecarea ureteruluĭ dr. pe înt. de 20 cm, de la băşică în sus care părând atins cu foarfeca se pune 3 fire de catgut în pereţi. Castraţie abd. totală Peritonisare cu piritoneul parietal și vezical, drenaj vaginal. Inchiderea peretelui abd. cu fire de argint.

Secţiunea tumori: la punctul aderent între uter și tumoră un

nucleŭ fibromatos ca 2 pumnĭ. In rest alţĭ 3 nucleĭ fibromatoşĭ înnotând într'o masă de kiste multiple pline cu un lichid galben.

Firul inferior supurat. Reunire per primam în rest. Ese la 27 Ianuarie complect vindecată.

Obs. 67. Haie R. Intrată la 2 Ianuarie 1903.

4 facerĭ. De 4 anĭ metroragiĭ abundente, cu durerĭ în lombe şi fosa iliacă dr. Menstruele duraŭ 8—10 zile, cu chiagun.

Starea locală. Pe linia mediană o tumoră cât un cap de adult se întinde până la ombilic, tare, lemnoasă, nedureroasă. In stânga eĭ o tumoare mobilă, se mişcă prima în tracţiunile maĭ forţĭ. Vagin alungit, colul normal tras în sus, fundurile de sac libere.

9 Ianuarie Castraţia abdominală totală, peritonizare cu peritoneul pelvien şi vezical, drenaj vaginal. Inchiderea pelvisuluĭ cu fire de argint.

Tumora dreaptă formată de un fibrom ca 2 pumnĭ legaţĭ de o altă tnmoră ce cuprindea corpul uteruluĭ, printr'un pedicul scurt.

Firul de jos supurat, în rest reunire per primam. Bolnava e încă în serviciu la 27 Ianuarie.

Obs. 68. Maria Le. Intr. la 15 Ianuarie 1803.

4 făcerĭ, 1 abort. Boala dată de 5 anĭ când observă o tumoră în ipogastru, însoţită de metroragiĭ 8—10 ḑile, menstruaţie neregulată. Constipaţie.

Starea locală. Tumoare mare abd. ocupând pelvisul, fosele iliace, ipogastrul, pe ea alte, rotunde : una mare în fosa iliacă stângă una maĭ mică îu stânga, nedureroase. Vaginul ocupat de o tumoră ce face corp cu cea din pelvis, tot tare nedureroasă. Colul ascuns în dosul pubisuluĭ flectat pe tumoră din vagin mobil, cu tumorile însă puţin.

23 Ian. *Operaţia.* Castraţie abd. totală. Drenaj vaginal. Peritonisare cu peritoneul vezical şi pelvien. Inchiderea peretelui abd. cu fire de argint.

Bolnava e încă în serviciŭ.

Un caz de hallux valgus simetric

de
Dr. *Bălăcescu*

Deviaţiunea în afară a degetuluĭ mare de la picior, cunoscută sub denumirea de hallux valgus, numire dată de Heuter (Griefswald), constitue una din acele diformităţi carĭ în aparenţă sunt puţin importante, dar care în realitate graţie complicaţiunilor la care dă naştere această deviaţiune, maĭ în toate cazurile cere o atenţiune deosebită din partea chirurgului.

Sunt persoane atinse de această maladie, care din cauza durerilor ce simt, saŭ a jeneĭ ce încearcă în mers, cer cu insistenţă orĭ şi ce intervenţiune chirurgicală, mergând uneorĭ ca în cazul luĭ Pott, până a cere amputaţiunea degetuluĭ şi a metatarsianuluĭ săŭ, pentru a'şĭ putea recăpăta sănătatea. De acea, cum diagnosticul acesteĭ maladiĭ este de o facilitate rară, fiind caracterizată printr'o deformaţiune atât de particulară, este necesar ca şi terapeutica să aibă drept rezultat o vindecare complectă, făcând să dispară diformitatea, redând bolnavuluĭ posibilitatea de a merge bine, cu conservarea degetuluĭ şi a metatarsianuluĭ săŭ precum şi a articulaţiuneĭ metatarso-falangiană. Cu alte cuvinte, restituirea stăreĭ anterioare deformaţiuneĭ, cea ce constitue o terapeutică ideală, terapeutică care astă-zĭ graţie diferitelor procedee operatoriĭ existente, precum şi a succeselor obţinute, face ca hallux valgus să înceteze de a maĭ fi o maladie, rămânând numaĭ o simplă infirmitate, pe care orĭ şi ce chirurg poate să o facă să dispară.

Patogenia acesteĭ deviaţiunĭ a fost foarte mult discutată şi totuşĭ cestiunea este încă pendinte, pentru că o mulţime de cauze se întâlnesc în comemorativele acesteĭ maladiĭ şi e foarte dificil a acorda preponderenţa numaĭ uneia din ele.

Există maĭ multe teoriĭ. Ast-fel *teoria mecanică* susţinută de *Broca*, care incrimineazâ numaĭ încălţămintea, fie ea prea strâmtă saŭ prea scurtă şi cu tocurĭ înalte, teorie ce a dispărut, considerându-se încălţămintea defectuoasă numaĭ ca o cauză ocazională.

b) *Teoria musculară* are mai mulți apărători, ei însă nu sunt de acord asupra muschiului care trebue incriminat. Ast-fel pentru Duchenne, hallux valgus, e produs prin paralizia muschilor flexori și aductorul mareluĭ deget; pe când pentru Robert întinderea extensorilor i-ar transforma în abductorĭ, iar pentru Nelaton, simpla retracțiune a extensoruluĭ propriŭ al mareluĭ deget e suficientă pentru producerea deviațiuneĭ. Poirier incriminează pediosul; Dubreuil și Picqué abductoriĭ.

c) *Teoria articulară* susținută de Verneiul și elevul săŭ Monglond care admit artritismul ca cauză a deviațiuneĭ, dând atâta importanță semiotică acesteĭ micĭ leziunĭ în cât nu ezita de a considera ca artritic pe orĭ-ce individ cu hallux valgus.—Garrod considera diformațiunea ca un simptom al guteĭ; iar Lancereaux ca o varietate de reumatism cronic.

d) *Teoria osoasă* după care deformațiunea se produce printr'o exostoză periostică în momentul creștereĭ, teorie susținută de Lafourcade care admite cu Rindfleisch și Fehleisen că aceste exostoze pot să se dezvolte independent de cartilagiul conjugal, periostul și măduva putând produce exostoze, după cum a demonstrat'o Virchow.

e) In fine teoriĭ mixte, după care deviațiunea în afară a degetuluĭ mare e produsă pentru Asthon prin slăbirea ligamentuluĭ lateral intern și prin tracțiunĭ musculare oblice (abductrice); pentru Malgaigne slăbirea ligamentuluĭ lateral intern și retracția extensoruluĭ propriŭ; pentru Gerdy prin retracția inflamatoare a extensoruluĭ propriŭ și a țesuturilor fibroase laterale a articulațiuneĭ metatarso-falangiană; pentru Tillaux în general prin întrebuințarea uneĭ încălțăminte prea strâmtă saŭ prea scurtă și prin retracția unuĭ tendon oare-care. Pentru Blum prin artritism și sub influența unuĭ traumatism repetat ocasionat de o încălțăminte defectuoasă. Pentru Kirmisson, prin artrita metatarso falangiană și prin contracțiunea consecutivă a extensoruluĭ, al căruĭ tendon reprezintă coarda arculuĭ format de degetul deviat. In fine Quevedo și cu el ceĭ maĭ mulțĭ chirurgĭ moderni nu acceptă teoriile prea exclusive, admițând

cât mai multe cause în patogenia deviaţiunei numită kallux valgus, cauze pe care le-a clasificat ast-fel: 1) cause câte odată eficiente, alte ori predisponente: *reumatismul cu diferitele sale forme, câte-va nevropatii* (paralezie agitantă, tabesul, etc.) 2) cauze determinante, de origina internă, *retracţie musculară*; de origină externă, *traumatismul*; 3) cauze adjuvante de origină internă, *slăbirea ligamentului lateral intern al articulaţiei metatarso-falangiană*; 4) cauze funcţionale, *excesul de a umbla, felul vicios de a umbla, staţiunea prea mult în picioare;* 5) cauze profesionale, *toate meşteşugurile în care se lucrează cu piciorul* (maşina cu pedale, scrima, fott-bal, etc.)

Ori-care ar fi cauza, prognosticul terapeutic e tot-d'auna bun şi viaţa bolnavului nu va fi nici odată expusă printr'o intervenţiune. Dacă însă bolnavul se prezintă la începutul maladiei sale, atunci când diformaţia e abia pronunţată trebue să luăm măsuri profilactice, adică să căutăm să îndepărtăm cauza care produce deformaţia, şi dacă e de ordin mecanic, datorită unei încălţăminte defectuoasă, să nu uităm a recomanda bolnavului o ghetă cu vârful lat, suficient de lungă şi cu tocul lat şi scurt. Iar dacă deviaţia e mai accentuată atunci putem recurge la mijloace ortopedice şi aparate destinate a îndrepta degetul deviat sunt foarte numeroase. Rezultatele obţinute prin aceste mijloace sunt bune atunci când leziunile sunt puţin pronunţate, însă când afecţiunea e foarte înaintată, un tratament radical se impune.

Sunt deja doi ani de când am avut ocaziunea să observ şi să intervin, printr'un procedeu de cură radicală, într'un caz de kallux valgus la o femee, în etate de 22 ani, ce a intrat în serviciul Profesorului Th. Ionescu la 1 Martie 1901. Această bolnavă prezenta o deviaţiune simetrică, ce data de 8 ani de zile. Bolnava încrimina încălţămintea prea strâmtă pe care o purtase la vârsta de 14 ani, când la nivelul articulaţiunilor metatarso-falangiene a căpătat nişte adevărate bătături, foarte dureroase, care une-ori se iritau atât de mult în cât bolnava

era nevoită să umble fără ghete. Incetul cu incetul ambele degete mari se deviază în afară, împingând cele-l'alte degete în aceaşi direcţie.

La intrarea în spital nu se constată nici un semn de artritism; femea nu este reumatismantă.

La inspecţia picioarelor (fig. 1) se observă că degetele mari aŭ o poziţiune anormală, oblică dinapoĭ înainte şi dinnăuntru în afară, aşa în cât extremitatea lor tarsienă face o proeminenţă pe marginea internă a picioarelor, iar extremitatea unguală calcă pe marginea internă şi pe faţa dorsală a degetuluĭ al doilea.

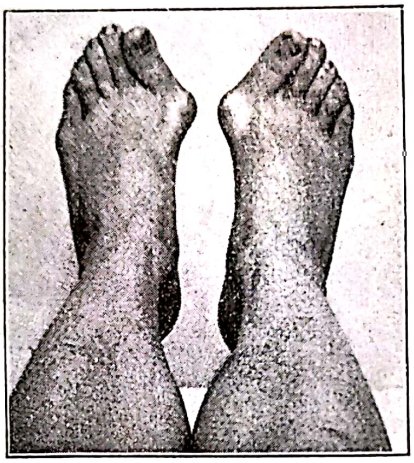

(Fig. 1)

La nivelul primeĭ articulaţiunĭ metatarso-falangienă se constată o umflătură mamelanată, de mărimea uneĭ alune formând o mică tumoră depresibilă, dar nereductibilă, dureroasă la presiune, aderentă la piele, care este maĭ dură la acest nivel şi de o culoare maĭ roză, neaderentă însă la straturile profunde. Cu alte cuvinte se constată la acest nivel o mică pungă seroasă, transformată în higroma.

Extremitatea anterioară a primuluĭ metatarsian este mărită de volum, formând un adevărat nod pe marginea internă a picioarelor (exostoza luĭ Reverdin).

Prima falangă este subluxată in afară, ea a alunecat în parte pe faţa externă a capuluĭ metatarsianuluĭ, dupe cum se vede în radiografie (fig. 2); aşa în cât prima articulaţie tarso-metatarsiană se găseşte proiectată în afară, interlinia articulară este oblică dinăuntru în afară şi dinnainte înapoĭ. Incercând mişcăriĭ la nivelul acesteĭ articulaţiunĭ se observă că prin uşoare tracţiunĭ extremitatea posterioară a primeĭ falange se desparte de capul metatarsianuluĭ, cu alte cuvinte există mişcăriĭ de ascensiune. Dacă se imprimă mişcăriĭ de lateralitate, se constată că

ole există, cea ce probează o laxitate a ligamentelor articulare. Mişcările de extensiune şi de flexiune puţin mai exagerate de cât în stare normală. Căutând să reducem deviaţiunea, ea se reduce în sensul că degetul prim ia direcţia metatarsianului său depărtându-se mult de al doilea

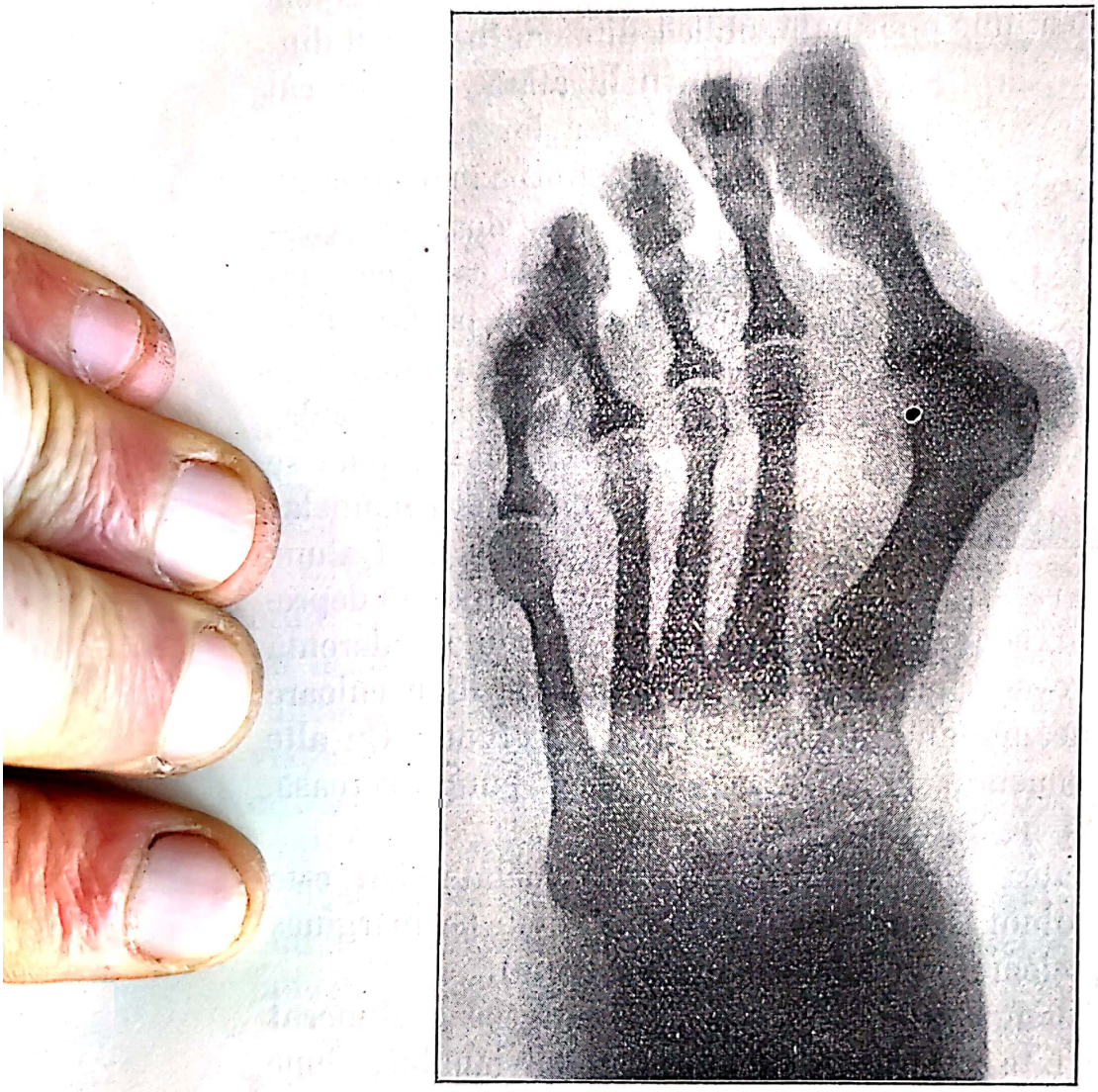

(Fig. 2)

deget, de îndată însă ce i se dă drumul el ia posiţia primă, reproducând deviaţiunea. Cu alte cuvinte, subluxaţia primei falange pe capul metatarsianului e reductibilă, nu este însă stabilă din cauza deviaţiunei prea mari a metatarsianului.

Intre capul primului metatarsian şi al doilea există o separaţiune ca de 4 c. m. la ambele picioare, deviaţiunea

nefiind mai pronunţată într'o parte de cât în cealaltă. Această separaţiune se observă destul de bine pe radiografie, pe care se poate constata şi o uşoară deviaţiune în sensul axului antero posterior al metatarsianului consistând într'un început de mişcare de rotaţiune în jurul acestui ax, faţa superioară având tendinţa de a deveni internă.

Extremitatea posterioară a primului metatarsian pe marginea sa internă pare distrusă, pe când pe marginea sa externă se observă o uşoară prelungire, ca un cuiu care se vâră între primul cuneiform şi al doilea metatarsian. De unde rezultă o înclinare a linieï articulare dinăuntru în afară şi de înainte înapoi, precum şi o uşoară îndepărtare între primul şi al doilea cuneiform, cel din urmă fiind împins în afară.

Sesamoidul extern apare în aria triunghiului format prin depărtarea celor două prime metatarsiene.

In primul spaţiu interdigital nu se constată nici un fel de coardă, formată fie prin tendonul extensoruluï propriu, fie prin tendoanele abductorilor.

Dupe cum se vede din această observaţiune am avut afaceu un caz tipic de hallux valgus simetric, unde deviaţiunea era destul de accentuată, fără însă a fi prea exagerată cum se observă în unele cazuri.

La 6 Martie 1901 făcându-i sub anestezia cloroformică, operaţiunea luï J. Reverdin, la piciorul stâng, am constatat că după ablaţiunea exostozeï capuluï primuluï metatarsian, precum şi dupe osteotomia cuneiformă a gâtuluï acestuï os, fără deschiderea articulaţiuneï metatarso-falangiană, reducerea deviaţiuneï s'a obţinut cu înlesnire, aşa încât nu a fost nevoe nici de secţionarea extensoruluï propriu, nici de a abductorilor. Menţinerea în contact a suprafeţelor osoase secţionate, a fost asigurată prin câte-va puncte periostice cu coardă.

Odată deviaţiunea corijată, piciorul a fost aşezat într'un aparat gipsat ce nu s'a ridicat până în ziua de 9 Aprilie 1901, când deviaţiunea părea complect dispărută.

Aceeaşi operaţiune a fost repetată la piciorul drept în

ziua de 18 Martie 1901; iar bolnava a părăsit serviciul la 5 Iunie același an în starea următoare (fig. 3).

(Fig. 3).

Deviațiunea pare corijată la ambele picioare; exostozele extremităților anterioare a metatarsianelor dispărute; mișcări destul de libere în articulațiunile metatarso-falangiene. Calusul reparator al osteotomiilor cuneiforme mic și nedureros. *Depărtarea extremităților anterioare a celor două prime metatarsiene redusă de la 4 c. m. la 3; înclinarea primului metatarsian dinainte înapoi și dinăuntru în afară puțin redusă, ea persistă încă și la radioscop este foarte distinctă.* Persistența acestei deviațiuni mi pare să fie datorită înclinării suprafeței articulare a extremității posterioare a primului metatarsian. Și faptul mi pare atât de adevărat în cât propun ca în hallux valgus, ori cât de exagerată va fi deviațiunea, să se practice o osteotomie cuneiformă nu a extremității anterioare a primului metatarsian, ci a extremității sale posterioare, baza cuiului privind fața externă a acestui os; la care se va putea adăoga ablațiunea exostozei extremității anterioare în cazurile în care ea e prea pronunțată.

In adevăr nu avem de cât să privim radiografia unui hallux valgus și să ne convingem că împingând dinăuntru în afară capul primului metatarsian, căutând să-l apropiem de al doilea metatarsian, se produce o îndepărtare între suprafețele articulare metatarso-cuneiforme în jumătatea lor internă, oasele ne rămânând în contact de cât numai în jumătatea externă a suprafețelor lor articulare,

din cauza oblicuităţeĭ exagerate a linieĭ articulare dinăuntru în afară şi dinapoĭ înainte. Acest lucru ne explică faptul că de îndată ce a dispărut cauza bandajul gipsat, care contribuia la menţinerea extremităţeĭ-anterioare a primuluĭ metatarsian apropiată de capul celuĭ de al doilea deviaţiunea primuluĭ metatarsian se reproduce, luând o direcţie oblică dinapoĭ înainte şi din afară înăuntru, suprafaţa articulară a extremităţeĭ sale posterioare căutând să vie în contact şi în jumătatea sa internă cu suprafaţa articulară a primuluĭ cuneiform, cum s'a întâmplat în cazul nostru. Şi dacă deformaţiunea nu maĭ este tot atât de accentuată ca înainte de operaţie, faptul se datoreşte ablaţiuneĭ exostozeĭ după capul primuluĭ metatarsian şi încă uşoareĭ îndepărtăriĭ în afară a fragmentuluĭ anterior după osteotomia cuneiformă a extremităţeĭ anterioare şi consolidarea în această poziţie a celor două fragmente, dând ast-fel o direcţie maĭ puţin oblică degetuluĭ mare. Pe când dacă osteotomia cuneiformă s'ar practica la extremitatea posterioară a metatarsianuluĭ, atunci se va asigura o corijare *complectă* şi *permanentă* a deviaţiuneĭ, înlocuind cu succes toate procedeele actuale de rezecţiune, fie a capuluĭ metatarsianuluĭ, întrebuinţată de Heuter, Hamilton, Rose, Monod, Jalaguier, Reynier, etc., fie a extremităţeĭ posterioare a primeĭ falange (Riedel). Se cunoaşte în destul rolul important pe care-l are capul primuluĭ metatarsian ca punct de sprijin anterior al scobitureĭ plantare, pentru a nu accepta cu uşurinţă sacrificarea luĭ. Ablaţiunea sa de alt-fel a produs de multe oriĭ turburăriĭ funcţionale maĭ intense de cât acele determinate prin hallux valgus.

In ceea ce priveşte simpla tenotomie, fie a extensoruluĭ, fie a capătuluĭ intern a pediosuluĭ, saŭ a abductorilor, o cred insuficientă, ea nu poate fi de folos de cât numaĭ când va fi un compliment al uneĭ intervenţiunĭ osoase, intervenţiune ce trebue să se limiteze la o osteotomie cuneiformă a extremităţeĭ anterioare a primuluĭ metatarsian, urmând procedeul luĭ Reverdin, saŭ a extremităţeĭ posterioare dupĕ părerea mea.

SOCIETAȚI SAVANTE

Societatea de Chirurgie din București

Sedința de la 29 Ianuarie 1903.

Prezentare de bolnavi:

1. Dr. **Racoviceanu-Pitești.** *Pilorectomie pent u neoplasm.* Femeea care vă prezint, intrase în serviciul meŭ cu fenomene gastrice, și cu o tumoră supra-ombilicală, mobilă, care impunea drept un neoplasm al colonuluĭ transvers. Numaĭ dupe anamneză am diagnosticat că e o tumoră pilorică mobilă, stomacul coborât. Am practicat și examenul suculuĭ gastric, pilorul era permeabil. La operație am găsit într'adevăr o tumoră pilorică, am făcut pilorectomia dupe procedeul al doilea al luĭ *Billrot*, adică am închis separat cele două capete de secțiune, gastric și duodenal și am practicat o gastro-enterostomie. E a 12-a zi de la intervenție, bolnava cere să fie alimentată. Acesta e al patrulea caz de pilorectomie practicată de mine. In primele două cazurĭ am făcut primul procedeŭ al luĭ *Billrot*, adică sutură cap la cap; din cauza aderențelor, capatele nu s'aŭ putut mobiliza bine, probabil că sutura n'a fost perfectă și bolnaviĭ aŭ sucombat. Vă prezint de la această bolnavă și piesa extirpată; pare că secțiunea n'a putut cădea tocmaĭ în țesut complect indemn, așa că de este așa neoplazia va continua să evolueze.

Prezentare de piese:

1. Dr. **Herescu.** I. *Calcul renal.* Acest calcul provine de la un bolnav de 13 anĭ, care intră în serviciul meŭ în ziua de 16 Decembre cu fenomene de pionefroză. Afecțiunea luĭ data de cincĭ anĭ și debutase cu accese de colicĭ nefretice de partea dreaptă, însoțite de expulzare de concrețiunĭ nisipoase și chiar bucățĭ maĭ marĭ de piatră. Avea puroĭ mult în urină, beșica însă era indemnă. Am căutat în primul rînd să-mĭ daŭ cont de starea funcțională a rinichiuluĭ stîng, și pentru aceasta am recurs la toate metoadele usitate în acest scop. Am practicat și diviziunea urinelor cu separatorul luĭ *Cathelin*. Rezultatul a fost următorul: Rinichiul drept, urina palidă, turbure, floconoasă, urea 10.0, cloruri 8,0, la microscop puroĭ, globule de sînge; rinichiul stîng urina palidă, turbure, urea 10 gr., cloruri 5,0, examenul microscopic identic ca la rinichiul drept.

Chestiunea aceasta a deviziuneĭ urinelor e încă în studiŭ, și practica mea fiind prea restrânsă, nu puteam să trag concluziunĭ precise în acest caz, de și știŭ că mulțĭ chirurgĭ se îndoesc de infailibilitatea metodeĭ. Am recurs atunci la cateterismul ureterelor, care a fost dificil în acest caz, urina fiind plină de puroĭ nu puteam zări oreficiile ureterale. L'am făcut numaĭ la dreapta, de teama

de a nu infecta rinichiul stîng. Am recurs atunci la metoda cu albastrul de metil; eliminarea s'a făcut cu totul defectuos, în loc să înceapă dupâ o jumătate oră și să prezinte maximul la 4 ore, abea la ora 13-a urinele aŭ început să fie ușor colorate. Cromogenul n'a arătat nimic, reacțiunea luĭ nu se făcea. Eraŭ deci ambiĭ rinichĭ bolnavĭ, așa cum îmĭ arătase și diviziunea urinelor. Față de această stare de lucruri m'am decis numaĭ pentru o nefrolitotomie și în adevăr am practicat'o pe calea lombară, cu incizia luĭ *Guyon*, am incizat bordul convex, rinichiul era puțin aderent și am extras acest calcul coraliform. Am tăiat maĭ multe bride, ca să pot extrage calculul în întregime, totuși un vîrf s'a rupt și l'am scos separat. Am cusut rinichiul cu catgut. In ziua operațiuneĭ o ascenziune termică de 38°, în urmă temperatura s'a menținut la normal. Urina întreagă se scurgea numaĭ prin incizia lombară, prin beșică nu venea de cât vr'o 20 gr. de puroĭ curat care provenea de la rinichiul stîng; pe când înainte de operație cantitatea globală de urină varia între 800—1000 gr. Micțiunea era foarte dureroasă. După vr'o 20 zile bolnavul a început să se caşectizeze, perdea mereŭ din forțe, a căzut în cele din urmă în prostrație și sucombă. La necropsie, rinichiul stîng era mic, atrofiat, cu perinefrită intensă, în interior o magmă calculoasă cu o piatră maĭ mare la mijloc.

Divizia urinelor mĭ-a indicat deci date precise că și rinichiul stîng e bolnav.

2. Acesta e tot un *calcul renal*, coraliform, scos de la un bolnav de 54 anĭ în luna Maĭ trecut, prin nefrolitotomie. Toate examenele clinice mi-aŭ arătat că rinichiul celăl'alt e sănătos. S'a vindecat în 20 zile.

III. *Pionefroză calculoasă.* Piesa aceasta provine de la un bolnav de 41 anĭ, intrat în serviciul meŭ la 7 Ianuarie cu fenomene de pionefroză calculoasă. La palpare se simțea la dreapta o tumoră renală mare, cu semnul de balotare. Urinele depuneaŭ ca la 3 degete de puroiŭ, restul urineĭ era turbure, deci o poliurie turbure a luĭ Guyon. Beșica îndemnă. Am căutat să determin starea funcțională a rinichiuluĭ stâng. Cateterismul a fost imposibil la dreapta din cauza puroiuluĭ care se scurgea în abundență din ureterul drept și masca orificiul vezical. N'am voit să cateterisez ureterul stâng de teama de a nu-l infecta. Am recurs atunci la deviziunea urinelor, care mi-a dat următorul rezultat: 10 cm. cub de urină palidă turbure, lăsând un sediment gros de 4 cm. cub. ureă 7 gr. la litru, sedimentul format de puroiŭ; la stânga am culeș 3 cm. cub de urină cu puțin sediment, ușor turbure, urea 9 gr., la examenul microscopic sedimentul puțin purulent. Analiza globală a urinelor și metoda prin albastrul de metil, îmĭ arată că unul din rinichĭ e sănătos: eliminarea începută la $^1/_2$ oră, cu maximul la 4 ore, coloratia urineĭ intensă. Practic atunci nefrectomia lombară, găsesc o perinefrită veche. cu aderențe intime, maĭ ales la polĭ, așa că am fost silit să fac enuclearea în afară din capsulă grăsoasă. Ureterul era obstruat de un calcul, iar alte calcule maĭ micĭ existaŭ în parenhimul renal. Am pus o legătură în masă pe pedicul firul a lunecat, am prins atunci vasele cu pensa și am legat din noŭ. Bolnavul e azi bine, afebril, de unde înainte de operație avea accese de febră. Am ținut să vă relatez aceste două cazurĭ care arată avantagile metodeĭ separițiuneĭ urinelor, care mĭ-a dat date precise, dar care nu esclude celel'alte mijloace de care dispunem, precum injecțiunile cu albastrul de metil și cateterismul ureterelor. Aceste metode se pot complecta la nevoe.

Comunicări.

Isterectomia abdominală totală în fibroamele uterine, chestiune pusă la ordinea zilei, raportor: *Racoviceanu.* (apare în original în această Revistă, precum și discuția la care a luat parte prof. *Ionescu*).

Ședința de la 26 Februarie 1903

Prezentare de bolnavi.

1. Dr. **Bălăcescu.** — *Un caz de cancer al mameleĭ stângĭ operat prin procedeul Halsted.* Vă prezint această bolnavă de 58 anĭ, intrată în serviciul d-luĭ Prof. *Toma Ionescu* în ziua de 26 Ianuar a. c. și pe care am operat'o eŭ în ziua de 1 Februar prin extirpare largă cutanată, musculară și ganglionară, metoda zisă americană. Am evidat axila complect de tot țesutul celular și de o mulțime de ganglionĭ micĭ înșiraților de a lungul vaselor și nervilor. Perderea mare de substanță am umplut'o numaĭ prin alunecarea tegumentelor de dincolo de linia mediană și în afară de câte-va micĭ puncte de sfacel reunirea s'a făcut per primam. N'am practicat la această bolnavă timpul gâtuluĭ, adică evidarea foseĭ supraclaviculare de ganglionĭ, fiind-că aceștia nu eraŭ senzibilĭ clinicește. De alt-fel acest timp l'am practicat rar, odată secundar, șapte lunĭ după ce Prof. *Ionescu* practicase operația primitivă largă și altă dată, iar secundar după dezarticulația membruluĭ superior pentru recidivă de cancer, la o bolnavă care fusese operată prin simpla amputație a mameleĭ de către un chirurg din capitală. După cum vă puteți convinge la această bolnavă mișcările brațuluĭ stâng sunt deja aproape complect libere. Rezultatul imediat e decĭ perfect. Vom vedea cu vreme și pe cel tardiv. Odată cu aceasta vă prezint o altă bolnavă, tocmaĭ pentru acest rezultat tardiv, fiind vorba de o operată a mea de doĭ anĭ, pentru aceiaș afecțiune — cancer al mameleĭ stângĭ — acelaș gen de intervențiune, operația luĭ Halsted. Aŭ trecut deja 2 anĭ, intervalul cel maĭ frequent al recidivelor, fie locale, fie la distanță, și aceasta mă face să sper că vindecarea se va menține. Pentru că s'a exprimat în această societate, de mulțĭ membriĭ, oare-care îndoelĭ asupra rezultatelor tardive ale acesteĭ operațiunĭ, combătând'o și pentru că ar fi o intervențiune gravă, lungă și maĭ puțin benignă ca simpla amputație a mameleĭ, cu saŭ fără evidarea axileĭ, dați-mĭ voe să vă citez câte-va cifre dintr'o lucrare foarte recentă, anume teza luĭ *Oulié* din Toulouse, intitulată: Traitament chirurgical du cancer du sein, méthode américaine, 1901, lucrare făcută sub inspirația luĭ *Cestan:*

Braquehaye	7	cazurĭ cu	1	moarte de Broncopneumonie
Butlin	33	„	1	„
Cheyne	99	„	1	„ subită după 15 zile.
Dowd	26	„	1	„
Halsted	133	„	—	
Helferich	35	„	—	
Rotter	10	„	—	
Cestan	15	„	—	
Mériel	6	„	—	
Banby	2	„	—	

In total sunt 366 cazurĭ cu 4 morțĭ, adică 1,09%. In ce privește recidivele iată câte-va statisticĭ maĭ bogate și maĭ vechĭ:

Halsted pe 133 cazurĭ din care 76 datând de maĭ bine de 3 anĭ are:

Pe 133 cazurĭ, 35 recidive locale saŭ regionale, adică 26,2%.

Pe cele 76 mai vechi, 8 recidive locale, adică 10,4%; 37 morți fără recidivă locală, adică 48,3%, și 31 în viață fără recidivă locală, adică 40,5%.

Printre cei 45 morți, cu sau fără recidivă locală: 34 au murit în primii trei ani, dintre care 7 cu recidivă; 10 au murit după trei ani, dintre care 1 cu recidivă; 1 moartă după cinci ani și jumătate. 40 au trăit peste trei ani (52%) fără urmă de recidivă.

Statistica lui *Bank*, coprinde 175 cazuri din care: Recidive locale 67, adică 38,2%. Din acestea 49 au trăit de la cinci luni la trei ani; 11 de la cinci la douăsprezece luni; 22 de la douăsprezece la două-zeci și patru luni; 16 de la două-zeci și patru la trei-zeci luni.

Zece au trăit trei până la 14 ani; 6 trei ani; 6 patru ani, 3 cinci ani; 1 șapte ani; 1 doisprezece ani, și 1 patrusprezece ani.

Fără recidivă locală 108, adică 61,8%.

Presentare de piese.

Dr. Bogdanovici. *Un caz de moarte în urma injecțiunilor de cocaină în canalul rachidian.* E vorba de un bolnav care intră în serviciul d-lui Dr. *Racoviceanu* pentru o ernie inguinală și pe care încerc să-operez cu rachicocainizare. Internul serviciului practică 2 puncțiuni cu acul dar nu isbutește să intre în canalul rachidien; cu acelaș ac de $5^1/_2$ c. m. lungime, am făcut 2 puncțiuni, odată siringă s'a încărcat de sînge. Dar tot n'am putut extrage lichid cefalo-rachidien. Iau atunci un alt ac de 7. cm. lungime și fac încă două încercări fără folos, examinînd acul găsesc că e obturat. Il destup și injectez doza obișnuită de cocaină. Practic cura radicală a ernieĭ sub anestesia rachicocainică. După masă bolnavul e agitat, în sub delir, are febră. A doa zi la vizită fenomenele aceste se accentuează, febra devine mai mare, către seară intră în comă și sucombă. La necropsie, deschizînd abdomenul se observă că o ansă de intestin e prinsă cu un fir la nivelul operației, firul trecea printre seroasa și musculară intestinul nu era pătruns, nici o reacțiune locală din partea peritoneului. Acest accident se explică bine în anestezia prin cocaină, bolnavul face un efort oare care în momentul trecereĭ firelor profunde. Deschizînd canalul rachidien găsim sub arachnoida medulară, între ea și pia o napă de coagulĭ de sânge care se întindea în sus până la bulb. Moartea era datorită compresiuneĭ bulbului, sursa emoragie nu s'a putut determina. La acest bolnav s'a injectat o doză obicĭnuită de cocaină, dînsul nu era arterio-scleros, nu prezentă nicĭ o contra-indicațiune la cocaină; moartea prin urmare nu o putem atribui cocaineĭ. A fost o greșeală de tecnică, un vas a fost înțepat, urmează că metoda de anestezie trebue abandonată? Eŭ mă feresc să trag o concluzie afirmativă din acest caz nenorocit, căcĭ dacă ar fi așa nefiind însăș cocaina de vină, ar trebui abandonată orĭ-ce puncțiune lombară, fie pentru diagnostic, fie pentru injecțiunĭ medicamentoase, puncțiunĭ care se practică azĭ în toate clinicile și pe o scară foarte largă.

Intr'un alt caz, pentru a extrage placenta, am practicat două puncțiunĭ lombare, într'una din ele siringa s'a încărcat de sânge, evident că și aci înțepasem un vas, bolnava a fost puțin agitată, a presentat ușor delir, dar s'a vindecat. Probabil că în acest caz emoragia a fost de mică importanță.

Prof. Ionescu Negreșit că în acest caz nu putem incrimina cocaina, nicĭ ca substanță nicĭ ca doză, și nicĭ nu voesc s'o iucriminez-căcĭ ar însemna s'o condamnăm sub toate formele de administrare internă, d. ex. injecțiunile sub-cutanate. Am fost însă din primul

moment în care a născut metoda, în contra rachicocainizăreĭ pentru complicațiile la care poate da loc, din care unele mortale, și eŭ însu-mĭ v'am comunicat aci un caz letal, și maĭ ales că de regulă prezintă inconveniente maĭ neplăcute, de cât anestezia generală ; și toate aceste nu se atribuesc cocaineĭ propriŭ zise, ci techniceĭ direct, și ultimele îmbunătățirĭ nu le-aŭ putut înlătura ; însușĭ născocitorul metodeĭ, *Bier*, e azĭ contra eĭ și a abandonat'o.

Racoviceanu. Metoda nu e de loc de condamnat, ea e foarte bună în mâinile unuĭ operator exercitat; dovadă că în urma acestuĭ caz nenorocit, am continuat a practica rachicocainizarea, în vr'o 20 cazurĭ fără nicĭ un neajuns. La cazul care face obiectul discuțieĭ noastre, puncția fusese încercată și de intern, care nu e experimentat, și'mĭ explic accidentul în modul următor, lucru asupra căruia am atras deja atenția: se face puncția, acul nu intră în canalul rachidien, se isbește de os și vârful se indoește; un operator neprevenit continuă de a vârî acul, dându'ĭ altă direcție, și vârful îndoit în loc de a înțepa, rupe și se poate lesne întâmpla să rupă o venă și să dea o emoragie însemnată. O metodă care a dat rezultate așa de satisfăcătoare, nu poate fi abandonată, din cauza unor accidente rare, care se întâmplă maĭ ales celor neexperimentațĭ.

2. **Dr. Carnabel.** I. *Corp strein în rect. D-rul Crisocefal* din Hârșova are onoare a prezenta Societățeĭ acest corp strein, un pahar mare de vin, extras din rectul unuĭ individ, fără nicĭ un fel de anestezie. Pe bolnav în chestie îl călcase hoțĭ și fiind-că n'a voit să mărturisească unde a ascuns banii, hoțiĭ l'aŭ torturat, introducîndu-ĭ în rect acest pahar, iar în pahar aŭ maĭ băgat și o ceapă. Paharul prezintă o margine știrbită care se fărîmase în momentul extragereĭ cu pensa.

II. *Ulcerație tifică, laparatomie, moarte.* Vă prezint partea terminală a intestinuluĭ subțire de la un bolnav de 20 anĭ, care se găsea în serviciul medical al prof. Stoicescu pentru o febră tifoidă, Era a 14-a zi a uneĭ febre tifoide, formă nervoasă ataxo-a dinamică, cînd bolnavul capătă brusc o durere abdominală, localizată maĭ ales în fosa iliacă, fără nicĭ o modificare din partea febreĭ saŭ a pulsuluĭ. Abdomenul nu era balonat, nicĭ o modificare la percuție, zona ficatuluĭ nu era sonoră La acest bolnav se urmărise zilnic curba leucocitară, era de 10000 de globule albe pînă în momentul apariției durereĭ, cînd brusc se ridică la 14 și 1500. După 5 ore de la momentul presupus al perforațieĭ sînt chemat să-mĭ daŭ părere dacă avem saŭ nu aface cu o perforație. Bazat pe apariția bruscă a durereĭ și a perzistențeĭ eĭ, și maĭ ales pe datele curbeĭ leucocitare, care eraŭ precise, așa cum aŭ pretins autoriĭ, că această curbă se urcă brusc înainte de perforație, am intervenit cu consimțimântul familieĭ. La deschiderea abdomenuluĭ nu găsesc nimic în cavitatea peritoneală ; la 14 cm. de la cec în sus, găsesc pe intestinul subțire o placă de sfacel, pe cale de a se perfora, având o dimensiune de $1^1/_2$ cm. Invaginez această plagă prin câte-va suturĭ, după cum recomandă Martini și închid abdomenul. A doua zi durerile aŭ dispărut, n'a intervenit nicĭ un fenemen peritoneal, bolnavul moare după 4 zile de progresele febreĭ tifoide. La necropsie nu se constată nicĭ o reacțiune din partea peritoneuluĭ, pe intestin maĭ sunt plăcĭ exulcerate, dar nicĭ una pe cale de ulcerație.

Acest caz ne arată că putem conta pe două puncte de diagnostic importante . apariția bruscă a durereĭ, și maĭ ales fixitatea și perzistența eĭ și al doilea augmentarea bruscă a curbeĭ leucocitare, o polileucocitoză, în absență de orĭ-ce altă supurație, coincidând maĭ ales cu apariția durerĭĭ. Ne putem baza pe aceste 2 simptome în pu-

nerea indicației unei intervenții de urgență, care are cu atât mai multe șanse de vindecare cât se face mai curând.

Comunicări.

Raportul D-lui Dr. *Herescu* asupra *nefrectomiei*, chestiune pusă la ordinea zilei (vezi „Revista de Chirurgie 1903, No. 2). Discuția la care a luat parte prof. *Ionescu* va apare în original în această Revistă.

C.

Societatea de Chirurgie din Paris

Ședințele de la 21 Ianuarie—25 Martie 1903

(Bulletins et mémoires de la Société de Chirurgie, 1903)

Apendicita. — *Lejars*, de la 1899, a operat 112 cazuri; 69 à froid fără moarte și 42 acute cu 13 morți. Se declară oportunist disciplinat. *Delbet* e din ce în ce mai abstenționist, nici o statistică chirurgicală n'a coborât mortalitatea la 4—8% ca în statisticele vechi. A operat numai 10% din bolnavii prezentați în plină criză; din 19 operați, 6 morți, și numai un mort din cei tratați medical. *Quénu* vorbește de forma toxemică, în care apendicele prezintă o ușoară infiltrație leucocitară, abea o apendicită foliculară, când starea generală e extrem de gravă. In aceste forme să ne mulțumim numai cu tratamentul medical. *Tuffier* crede că agravarea simptomelor observate une-ori după operație se poate atribui malaxării apendicelui în cursul intervenției și prin urmare rezorbției mai mari de toxine. *Reyner* se întreabă dacă aceste nu sunt apendicite erisipelatoase. *Chauvel* relatează comunicarea lui. *Moser*, medic militar, care arată că apendicita e mai frequentă în mediul militar, din cauza alimentației mai grosiere. Statistica lui *Chauvel* ne arată aceasta, mortalitatea lui e de 12% pentru cazurile operate și de 7% în general. *Broca* arată că numărul oportuniștilor e din ce în ce mai mare și sunt în majoritate, la care se mai asociază și câți-va indecisi, așa că intransigenții, aceia cari se țin încă de formula lui *Poirier*, sunt puțin numeroși, anume: *Poirier*, *Segond*, *Chaput*, *Championière*. Au fost convertiți *Kirmisson*, *M chaux*, *Reclus*, *Potherat* iar *Ricard*, *Schwartz*, *Lejars*, *Guinard* își accentuează mișcarea spre oportunism. Toți însă suntem de acord că sunt cazuri când avem mâna forțată de a interveni repede. *Picqué* a rămas fidel intervenției hative. *Mignon* e intervenționist hativ în toate formele în care diagnosticul e bine stabilit.

Tumoră mixtă a parotidei desvoltată către fosa amigdaliană, extirpare, vindecare. — *Le Dentu* prezintă femeia la care a extirpat tumora fără a perfora faringele, nici loja amigdaliană.

Amputație osteoplastică a gambei cu lambou posterior. — *Quénu* prezentă bolnavul ast-fel operat pentru gangrenă. A modificat puțin procedeul lui *Bier* renunțând la sutura osoasă. *Delbet* crede că e inutil a acoperi peroneul cu o plachetă osoasă, căci el se atrofiază. *Ricard* într'un caz identic, a făcut amputația simplă.

Epitelioma feței grefat pe un lupus. — *Morestin* a operat bolnavul în doi timpi, extirpare și grefele Thiersch.

Cancer al rinichiului. — *Lejars* prezintă piesă obținută pe calea lombară. Diviziunea urinelor a arătat de partea bolnavă o scurgere mai repede a urinei și 4 gr. uree la litru; cel sănătos 8 gr. Mai prezintă un *epitelioma primitiv al apendicelui*, extirpat ca o apendicită cronică, fără leziuni în vecinătate. După 4 luni a recidivat local,

formând o tumoră enormă. *Bazy* prezintă un *rinichiu atins de degenerescență amiloidă* diagnosticat prin examenul clinic, fără deviziunea urinelor și fără cateterismul ureterelor.

Fibrom uterin degenerat. — *Potherat* prezintă un uter fibromatos, unul din fibroame e degenerat cu o cavitate kistică, prinsese aderențe la intestin din care s'a rezecat 25 cm. friabil și degenerat.

Groseță extra-uterină ruptă; inundare peritoneală datând de o lună.— *Routier* prezintă un făt de trei luni, placenta grefată pe epiploon, ovarul și trompa rupte, inundarea peritoneală se făcuse cu o lună înainte de laparotomie și se prezintă sub formă de ascită. Femeia s'a vindecat.

Obliterațiunile congenitale ale intestinului subțire și tratamentul lor.— *Tuffier.* Cu ocazia unei observațiuni trimisă de *Letoux* studiază chestiunea din toate punctele de vedere și recomandă ca tratament stabilirea unui anus, fără rezultat depărtat satisfăcător căci mai toți cei 11 operați (32 cazuri) mor în primele ore saŭ zile după operație,

Anus contra naturei. — *Tuffier* prezintă doi bolnavi la care a recurs la nn procedeŭ special cusând la plaga cutanată o plică mucoasă, luată de pe marginea mezenterică a capătului inferior, oblitерând ast-fel aproape complect acest capăt, excluzând intestinul inferior din circulație. *Routier* crede că rezultatul obținut se datorește sutureĭ mezenteruluĭ la piele. — *Quénu* crede acelaș lucru, el recomandă a coase mezenterul la aponevroză, nu la peritoneŭ.—*Schwartz* urmărește a stabili un pinten bun cu o langhetă de piele care traversează mezoul de la o bază cutanată la alta. — *Walter* recurge și el la langheta de piele. Obiectează luĭ *Tuffier* imposibilitatea în care se găsește intestinul inferior a se goli complect după operație.

Kiste dermoide ale ambelor ovare. Potherat prezintă cele două kiste voluminoase, totuși femeea a acușat la termen acu 16 ani. Acest caz nu e unic.

Legueu în discuția asupra *apendiciteĭ* ia apărarea intervenționiștilor, arătând principiul după care se conduc eĭ și numărul mare al aderenților. „Nu putem distinge azĭ care apendicită se va reci și care va omorî și numaĭ operația ne poate pune la adăpostul acalmiilor înșelătoare pe care nu le pricepem și a surprizelor teribile pe care nu le putem prevede".

Cercuire și sutura rotuleĭ.—*Quénu* deschide discuția asupra acesteĭ chestiunĭ, descriind un procedeŭ noŭ experimentat numaĭ pe cadavru. — *Lejars* nu-ĭ recunoaște nicĭ un avantagiŭ asupra procedeuluĭ obicĭnuit de cercuire și sutură, la care a recurs de 17 orĭ cu succes, preferind sutură simplă. Ingrijirile post-operatoriĭ sunt maĭ importante — *Berger* menține cercuirea, pe care a inventat'o.

Tumoră polikistică perirenală desvoltată din resturĭ din corpul luĭ Wolff. — *Albarran* prezintă o fetiță de 10 luni, la care a extirpat o tumoră perirenală voluminoasă polikistică; complect independentă de rinichiul corespunzător, care era indemn. Examenul microscopic al pieseĭ arată origina eĭ wolffiană. E un caz unic până în prezent; în literatură sunt vr'o 4 cazurĭ de tumoră perirenale de origină wolffiană, două kistice și două solide.

Cancer al porțiuneĭ toracice a esofagului. Extirparea neoplasmuluĭ pe calea mediastinală posterioară dreaptă, combinată cu o incizie cervicală. — *Demoulin* comunică observația luĭ *Faure*, precum și tecnica operatoare urmată de acesta, apoĭ tratează chestiunea din punct de vedere istoric, citând lucrările luĭ *Quénu* și *Hartmann*, *Potărcă*, *Nassilow*, *Kocher*, *Lévy*, etc.

Mignon prezintă un bolnav din serviciul lui la care *Frey* a făcut o *restaurațiune parțială a fălcei inferioare cu un aparat protetic.*

Hidrocele simple conținând bacilul tuberculozei. — *Tuffier* comunică două observațiuni de hidrocele zise esențiale, în care *Yousset* a găsit bacilul tuberculozei. — *Poncet* în teza lui *Louis Duc* a susținut existența acestor idrocele esențiale, primitive de origină tuberculoasă. Bolnavul acesta însă avusese leziuni tuberculoase anterioare.

Tumoră gazoasă vastă a gâtului și mediastinului. — *Sébileau* prezintă o fetiță de 2 ani pe care a operat'o *Soulié* pentru o tumoră gazoasă datând de la vârsta de 6 luni, tumoră ce prezenta structura unui kist seros congenital al gâtului. E un caz identic cu al lui *Fowler* reprodus în teza lui *Koutnik* din 1896. *Chaput* prezintă o fată la care a practicat *entero-anastomoza ileo-colică cu agrafe rotunde* pentru o *tuberculoză a ceculuĭ și colonului ascedent.*

Relativ la cercuirea rotulei Berger atrage atenția asupra unor complicațiuni, anume necroza rotulei și supurația articulației; pentru aceasta reclamă o asepsie riguroasă. Prezintă un bolnav.—*Schwartz* e pentru cercuire în fracturi multiple, alt-fel sutura; a observat și el un caz de supurație.—*Reynier* face sutura cu fire groase de catgut, a rotulei și a aripioarelor.—*Nimier* prezintă două radiografii de emicercuire din 1899.—*Championnière* a practicat 68 suturi ale rotulei fără complicațiuni, ceea ce atribue antisepsiei riguroasă; asepsia e insuficientă în aceste cazuri. Mobilizare precoce chiar de a patra zi. — *Bazy* prezintă un bolnav de 58 ani cu fractura rotulei de la vârsta de 17 ani și care umblă bine. Fracturile directe, cu deplasarea mică a fragmenelor, poate fi tratată cu expectație saŭ apărate. Ca tratament operator preferă cercuirea. — *Quénu* rezumează discuția la care a dat loc rocedeul lui de sutură și emicercuire în fracturile rotulei și conpide că de regulă tratamentul trebue să fie chirurgical și să tindă ch coaptarea fragmentelor, indiferent de metodă; se face patru zile laupă traumatism, ca să treacă congestia, în condițiuni riguroase de dsepsie, manoperile intra-articulare reduse la minimum, imobilizare acurtă, de 10—15 zile.

s *Prostatectomia.*—*Tuffier* de la 1901 a mai practicat6 operațiuni, de 2 ori pe calea ipogastrică, de 4 ori pe cea perineală; aceasta din urmă e mai ușoară, tecnica lui *Proust* și *Gosset* se poate face fără instrumentație specială. Deschiderea sistematică a uretrei e o practică bună, dar să se închidă imediat plaga uretrală. Pe 6 cazuri, unul e mort, un vechiŭ prostatic fórte infectat. Patru își videază complect bășica, unul are o mică retențiune; cateterisul e facil la patru din ei.

Asupra germenilor aeruluĭ din sălile de operație—Qénu arată că experiențele lui l'aŭ condus la concluzia că acești germeni sunt puțini ofensivi, se depun la pământ odată cu praful, dar totuși în afară de asepsia câmpului operator, e bine să se ia oare-care măsuri antiseptice în mediul în care se operează. *Championnière* relevează valoarea pulverizațiilor antiseptice, cu acid fenic saŭ apă oxigenată, în sălile de operație, după metoda lui *Lister*, așa de mult neglijată azi.—*Walther* e pentru pulverizare cu formol.—*Bazy* susține că se pooate neglija această parte a tecniceĭ asepsiei. — *Tuffier* se mulțumește cu vaporii de apă fiartă. Din experiențele lui instituite cu cristalizoare Petri, comparativ cu apă oxigenată, vaporĭ simpli de apă și fără nicĭ o precauțiune prealabilă rezultă că nu se poate obține un aer pur, lipsit de orĭ-ce germeni, că numărul acestora scade când sala e închisă și augmentă cu numărul asistenților, dar rămâne acelaș de la început până la sfârșitul uneĭ operațiun' în condițiuni identice.

Tromboflebita sinusului lateral consecutivă otiteĭ medie. — *Broca* re-

ţatează observaţia luĭ *Molinier*, în care e vorbă de otită gripală, mastoidită, trepanaţie şi infectarea chirurgicală a sinusuluĭ. S'aŭ făcut legătura jugulareĭ interne şi bolnavul s'a vindecat.

Corpiĭ streinĭ aĭ esofaguluĭ şi stomaculuĭ.—*Tuffier* comunică observaţia luĭ *Kallionzis* din Atena, în care un copil a păstrat 6 luni o monedă în esofag, fără turburărĭ marĭ şi care s'a extras cu panerul luĭ Groefe, şi alta a luĭ *Tsakona* în care o fată a păstrat o furculiţă 4 luni în stomac şi care s'a extras prin gastrotomie.

Luxaţie veche a cotuluĭ în afară, rezecţie, vindecare. —*Lejars* citeşte observaţia luĭ *Launay*, rezecţia s'a făcut printr'o incizie posterioară, cu conservarea inserţieĭ tricepsuluĭ la periost mobilizare de vreme. Rezultatul funcţional satisfăcător. — Lejars e pentru 2 inciziuni laterale, tocmaĭ pentru a conserva intactă inserţia tricepsuluĭ, *Championière* şi *Quénu* sunt pentru incizia mediană. *Picpué* e pentru incizia mediană, de şi rezecţia devine maĭ dificilă. — *Morestin* prezintă două femeĭ cu *inciziunĭ estetice pentru tumorĭ benigne ale sânuluĭ.*

Hepatocotomie pentru calcule, extragerea calculelor, vindecare Delagénière a practicat o incizie a veziculeĭ biliare, a canaluluĭ cistic şi a găsit un calcul epatic, pe care-l deschide şi din care extrage două calcule. Sutura canaluluĭ epatic, drenarea căilor bliare, Fistula biliară s'a închis repede. — *Faure* comunică un caz de plagă prin armă de foc, a creeruluĭ, în care a explorat cavitatea cranienă, condus de radiografie, fără a găsi glonţul. O radiografie ulterioară n'a maĭ arătat prezenţa unuĭ corp străin.

Fistulă intestino-vezicală — *Walther* a intervenit de 3 orĭ în asemenea caz, abea a treia oară a putut descoperi două fistule, una recto-vezicală care a fost invaginată şi alta intestino vezicală care a fost numaĭ drenată. După o fistulă stercorală cutanată, bolnava s'a vindecat deplin. Beşica funcţionează bine, de unde înainte treceaŭ prin ea maĭ toate materiile fecale. = *Delbet* ,ntr'un caz identic operat deja de alt chirurg prin talie ipogastrică, bolnav care urina şi defeca prin fistula suspubienă, a intervenit prin laparotomie; dar a obţinut numaĭ o ameliorare însemnată. — Tuffier a intervenit la fel într'un caz identic, a cusut fistula intestinală şi a drenat numaĭ cea vezicală, bolnavul a murit de peritonită. Un bolnav al luĭ *Bazy* a murit de infecţie urinară. — *Terrier* recomandă un anus artificial prealabil.

Walther prezintă un tânăr la care a practicat *orhidopexie* pentru *ectopie testiculară abdominală.* — *Lejars* prezintă un bolnav la care a făcut *pilorectomia prin procedeŭ Kocher* pentru *ulcer calos piloric.* — *Ricard* prezintă o *venă varicoasă safenă internă* extirpată în totalitate. — *Championière* prezintă piesele uneĭ *sarcini gemelare de treĭ lunĭ, cu trompa intactă,* dar care singeră La operaţie s'a rupt şi a dat eşire la 2 feţi. — *Un caz de sutură arterială.* — *Delbet* comunică observaţia luĭ *Wiart*, în care e vorba de o plagă longitudinală de 5 mm. a artereĭ iliace externe în cursul cureĭ radicale a uneĭ ernĭ, artera s'a cusut cu fire perforante, cusătura a fost perfectă. După 8 luni de la operaţie s'a constatat că femorala se trombozase la 5 m, maĭ jos de arcada crurală, la distanţă de locul suturеĭ. *C.*

LUCRARI ORIGINALE

Două-spre-zece cazurĭ de prostatectomie [1])

de
Dr. P. HERESCU
Chirurg primar la Spitalul Filantropia, Membru corespondent al societăţeĭ de chirurgie din Paris

Am onoare a prezenta Societăţeĭ 12 observaţiunĭ de prostatectomiĭ, pe care le-am făcut în serviciul meŭ de căĭ urinare.

Aceste prostatectomiĭ pot fi împărţite în 2 clase: prima coprinzînd cele 9 prime observaţiunĭ şi acestea sunt prostatectomiile peritoneale subtotale. A 2-a clasă e formată de ultimele 3 observaţiunĭ de prostatectomiĭ suprapubiene, transvesicale.

La începutul anuluĭ 1902 am căzut pe o serie de prostate dezvoltate spre colul vezical, iar nu în spre rect, ceia ce determina serioase pedicĭ în timpul micţiuneĭ. Aceste le-am ridicat pe cale suprapubienă.

Bazat pe aceste 12 cazurĭ de prostatectomiĭ voĭ studia indicaţiunile prostatectomieĭ perineale şi suprapubiene, technica operatoare şi rezultatele operatoare şi funcţionale, întru cît durata postoperatoare a acestor cazurĭ mĭ-a permis de a face.

1) Comunicare făcută la Societatea de chirurgie din Bucureştĭ, la 30 Aprilie 1903.

A. **Indicaţiuni operatoare.**— Voĭ începe maĭ întîĭ cu prostatectomiile suprapubiene (obs. X, XI şi XII).

Toţĭ aceştĭ bolnavĭ eraŭ atinşĭ de retenţie acută complectă de urină, datînd de 80 de zile în observaţia X-a, de maĭ mult de treĭ lunĭ la bolnavul din observaţia XI-a, şi repetată la intervale neregulate, dar destul de persistentă la bolnavul al XII-lea. La toţĭ aceştĭ 3 bolnavĭ, cu toată retenţia complectă, nu se simţea prin tuşeul rectal, că prostata ar fi mărită de volum, ci din contră erea mică. Cistoscopia însă ne arată pe lîngă un col neregulat, nişte ridicăturĭ, cu o bază largă de împlîntare în toate 3 cazurile. Le-am ridicat pe sus, din cauză, că aceste tumorĭ în definitiv imitînd unele tumorĭ vezicale obstruaŭ complect colul.

Ne-am condus deci ca şi pentru tumorile vezicale, le-am ridicat, după ce băşica a fost deschisă prin talie hipogastrică. Cu totul altele eraŭ condiţiunile la ceĭ dintîĭ 9 bolnavĭ. Prostatele lor eraŭ marĭ, formaŭ ridicăturĭ maĭ mult saŭ maĭ puţin marĭ în spre rect, şi fiind dezvoltate maĭ mult spre perineŭ, le-am extirpat prin această cale.

Din aceste 9 prostatectomiĭ perineale subtotale 6 prezentaŭ retenţie complectă acută:

1-a obs: Crise repetate de retenţie complectă acută, dintre care cea din urmă dura de 8 zile;

A 2-a obs: Retenţie complectă acută acum 15 anĭ, de atuncĭ retenţie incomplectă cu residu mare şi din cînd în cînd crize de retenţie complectă;

A 3-a obs: Retenţie complectă acută de 8 zile;

A 4-a obs: Retenţie complectă datînd de 2 zile;

A 6-a obs: Retenţie complectă de 11 zile;

A 9-a obs: Retenţie complectă de 5 zile;

3 eraŭ atinşĭ de Retenţie incomplectă cronică, unul cu residu mare vezical 450 gr., obs. No. V şi alţĭ 2 cu residu mic vezical 50 gr. ca în observaţiile No. VII şi No. VIII însă avînd fenomene de dysurie persistentă şi o prostată mare.

In rezumat, am operat, din punctul de vedere al indicaţiunilor prostatectomieĭ, bolnavĭ, carĭ eraŭ în retenţie

complectă acută, în retenţie cronică cu residu mare, saŭ în retenţie cronică cu residu mic, dar carĭ prezentaŭ o prostată mare şi disurie. Bolnavul din obs. No. IV avea febră, după operaţie febra a căzut.

Febra nu constitue decĭ pentru noĭ o contra-indicaţiune, cînd ea este datorită infecţiuneĭ vesicale.

Credem decĭ, că trebue operată orĭ-ce prostată hipertrofiată, cînd starea generală a bolnavuluĭ permite, cînd nu există supuraţie renală, pielonephrită de exemplu şi cînd hipertrofia prostateĭ dă accidente. Maĭ departe, o retenţie acută complectă, cînd ea constitue primul simptom de prostatism, nu constitue o indicaţiune a Prostatectomieĭ.

In timpul internatuluĭ meŭ la clinica Căilor Urinare de la Spitalul Necker din Paris, sfătuit fiind de Şeful nostru Dl. Prof. Guyon, am cules din caietul de observaţiunĭ al Cliniceĭ, cazurile de retenţie acută complectă datorite hipertrofieĭ prostatice şi constituind primul simptom de prostatism. Am găsit maĭ multe observaţiunĭ[1]), unde după o crisă de retenţie complectă acută, ce a necesitat sondajul cît-va timp, totul a reintrat în ordine şi bolnaviĭ n'aŭ maĭ avut nicĭ o turburare urinară timp de 8, 10, 12 anĭ.

B. **Din punctul de vedere al techniceĭ:**

a) *In prostatectomiile suprapubiene*, după ce am deschis băşica şi după incizia mucoaseĭ în dreptul tumoreĭ, am extirpat prostatele; în unele cazurĭ, ca la bolnavul din obs. XII-a, prostata s'a enucleat singură şi a ieşit ca un sîmbure de cireşe. După ce tumora prostatică a fost ridicată, am suturat mucoasa, tuburĭ-sifon: Perrier-Guyon şi o sondă Pezzer à demeure, cu scopul de a comprima suturile şi a favoriza ast-fel hemostasa.

b) *In prostatectomiile perineale subtotale*, am făcut la toţĭ ca şi Nicoll prostatectomia subcapsulară, după acea, avînd a face în cele 3 prime observaţiunĭ (I, II şi III) cu prostate excepţionale, le-am enucleat cu degetul, nu însă

---

1) Anéales génito-urinaires, Fevrier 1899. En collaboration avec Chastenetde Géry.

fără a deschide uretra, cînd tumora era ridicată. Enucleareа n'a fost posibilă în cele-l'alte 6 cazuri, așa că ne-am convins de posibilitatea ei numai în anumite cazuri excepționale; însă suntem convinși de marele avantagiu, ce ni'l dă secționarea de la început a uretrei prostatice, ca prim timp operator, după cum recomandă Proust și Gosset.

In observațiunile IV, V și VI am căutat mai întîi să facem enucleareа cu îmbucătățirea (morcellement), iar în obs. VII, VIII și IX am morcelat de la început și ast-fel am putut să apreciem excelenta metodă a prietenului și șefului nostru Albarran; tot ast-fel după ce am încercat să ridicăm prostata, decolînd-o fără a deschide uretra, practica ne-a învățat că e mai bine de a deschide întîi uretra și apoi a morcela prostata. Cînd uretra n'a fost deschisă de la început, ea va fi ruptă în mai multe locuri, iar cicatrizarea va dura mai mult și nu se va face tot atît de bine.

Decoloarea este posibilă numai atunci, cînd sunt fibromi intraprostatici. Dorind a face mai bine, nu am lăsat drenagiu cisto-perineal, ci am pus o sondă à demeure și am suturat complect uretra prostatică.

Din nefericire sutura nu a ținut, unele țesături s'au sfacelat, iar plaga și fistula perineală, ce au rezultat, au cerut un timp cu mult mai lung pînă la vindecare. La operații ultimi (obs. No. VI, VIII, XI) am făcut drenajul cisto-perineal și am obținut o vindecare cu mult mai grabnică. Tot în dorința de a obține o vindecare mai iute am închis complect uretra și perineul la bolnavul din obs. V. O infiltrație de urină a urmat și pentru ca părțile sfacelate să se elimine am perdut mai mult timp, de cît cînd am fi făcut drenajul cisto-perineal.

Voind deci a înlocui drenagiul cisto-perineal și de a opera în alt mod, ne-am convins de necesitatea lui.

Alt punct important: E necesar a deschide uretra ca în procedeul: Gosset și Proust? Am căutat să evităm aceasta în primele noastre prostatectomii, dar n'am reușit să ridicăm prostata fără a deschide uretra, așa că la ultimii operați am deschis-o de la început.

Această deschidere ne-a permis de a scoate calculiĭ la bolnavul din obs. V şi ce e mai mult, că introducînd un deget în uretră putem ridica maĭ bine şi cu maĭ multă siguranţă prostata fără a ne expune de a zdrenţui uretra deci preferim a morcela prostata ca în procedeul luĭ Albarran.

C. **Rezultatele operatoriĭ.**—La 12 bolnavĭ prostatectomisaţĭ, numărăm 11 vindecărĭ şi un caz mortal. Acesta din urmă era în etate de 65 de anĭ (obs. VII), prezenta o infecţiune vezicală din cele maĭ accentuate, cu tenesme şi dureriĭ la micţiune. Afară de aceasta starea luĭ generală era din cele maĭ rele; a sucombat 3 săptămînĭ după operaţie. Ceĭ-l'alţĭ 11 s'aŭ vindecat.

Bolnaviĭ ceĭ treĭ operaţĭ pe cale suprapubienă, s'aŭ vindecat în un mod foarte fericit; toţĭ treĭ eraŭ atinşĭ de retenţie complectă acută (Obs. X, XI şi XII). Aşa:

a) Cel din obs. X de 80 zile. După operaţie urina de 5—6 orĭ ziua şi tot de atîtea orĭ noaptea, dar cu mare înlesnire. După micţiune îĭ rămînea în băşică un residu de 50 grame.

b) La bolnavul din obs. No. XI retenţia acută complectă dată de maĭ mult de 3 lunĭ şi după operaţie bolnavul urinează uşor: 6—7 orĭ ziua, 4 orĭ noaptea. Acest bolnav goleşte complect băşica; în sfîrşit

c) Bolnavul din obs. XII, atins de asemenea de retenţie complectă acută, se găsea atît de bine după operaţie, în cît în ziua a 9-a urinează singur culcat fiind pe spate în pat. După complecta vindecare urinează foarte uşor de 5—6 orĭ ziua, 2—3 orĭ noaptea, residu 15 grame.

Deci în acest grup supra-pubien numărăm 3 vindecărĭ, dintre carĭ: una perfectă, iar cele-l'alte două foarte bune, cu un residu neînsemnat de 15—20 grame.

Ce vor deveni aceştĭ bolnavĭ? Vor avea eĭ aceiaşĭ soartă ca şi bolnavul, a căruĭ observaţie ne-o relatează Dl. Bazy în şedinţa Societăţeĭ de chirurgie din Paris din 30 Octombre 1901? (Bulletins et Mémoires de la Société de chirurgie). Acesta e un punct important de verificat. In grupul Prostatectomiilor perineale, numărăm 8 vindecărĭ. Iată starea bolnavilor după operaţie.

Observaţia I-a. Jean C., urinează uşor de 6—7 orĭ ziua; de 3 — 4 orĭ noaptea. Urinele clare. *Goleşte băşica complect.*

Observaţia II-a. Mayer, rămâne cu incontinenţă de urină, sfincterul fiind atins, tumoarea ridicată foarte mare, 285 grame. Maĭ înainte de aceasta avea o fistulă hipogastrică, prin care se scurgea urina, aşa că vecinic era umed. E adevărat, că incontinenţa luĭ durează încă (Decembre), opt lunĭ după intervenţie; însă situaţia luĭ actuală este maĭ ameliorată. Va putea el oare vr'o dată să numaĭ piardă urina? In privinţa aceasta nu putem afirma nimic.

Observaţia III-a. Const. Pop. urinează de 4—5 orĭ ziua şi tot de atâtea orĭ noaptea, *goleşte băşica.* Revăzut fiind treĭ lunĭ după intervenţie starea bună generală se menţine; se plânge însă, că numaĭ are erecţiunĭ.

Observaţia IV-a. Niţă G., urinează de 4—5 orĭ ziua, tot de atâtea orĭ noaptea, jetul este puternic şi bine aruncat. *Goleşte băşica complect.* Revăzut după o lună de la eşirea din spital, aceiaşĭ stare bună se menţine.

Observaţia V-a. Walter P. urinează de 3 orĭ ziua, tot de atâtea orĭ noaptea, urinează uşor, *goleşte băşica.* Acest bolnav avea şi 2 calculĭ vesicalĭ pe care 'ĭ am ridicat în timpul operaţieĭ.

Observaţia VI. Brauchman urinează de 3—4 orĭ ziua şi 2 orĭ noaptea, jet puternic şi bine aruncat, residu vesical 25 grame.

Observaţia VII. Florea D., urinează de 3—4 orĭ ziua şi tot de atâtea orĭ noaptea, are micĭ dureriĭ la sfârşitul micţiuneĭ. Jetul este puternic şi bine aruncat. Prin plaga perineală nu se maĭ scurge urină (16 Dec.).

Observaţia VIII. Const. N., maĭ are încă sonda à demeure (16 Decembre), starea generală bună. Un punct asupra căruia ţinem să insistăm, este după cum aŭ constatat şi alţĭ chirurgĭ, şi pe care 'l-am observat şi noĭ la uni din operaţiĭ noştri, dispariţiunea erecţiunilor. Fiind dată vârsta înaintată a unora din bolnaviĭ noştri, faptul nu prezintă mare importanţă. Dar nu judecă toţĭ în mo-

dul acesta și se găsesc unii, ca bolnavul din Observația III, carĭ regretă foarte mult această lipsă de erecțiunĭ.

Ca instrumente nu am întrebuințat nimic special. O masă de operație obicĭnuită, cu o perină mare sub basinul bolnavuluĭ, coapsele fiind foarte mult flexate pe abdomen; iar în loc de basculator ne-am servit de exploratorul metalic al luĭ *Guyon*; în sfârșit am întrebuințat în locul ecartoruluĭ special, o valvă ordinară pentru a protege rectul.

Inainte de a isprăvi cu aceste considerațiunĭ, ținem să expunem părerea noastră asupra acesteĭ operațiĭ, pe care o considerăm ca benignă, de a proclama frumoasele rezultate ce le dă și de a considera Prostatectomia perineală ca o operație de viitor.

OBSERVAȚIUNĬ

Observația I-a. — ***Hipertrofia prostateĭ. Retenție incomplectă de urină, crise de retenție complectă acută, carĭ datează de un an. Prostatectomie perineală subtotală. Vindecare.***

Jean C., 70 anĭ, a intrat în serviciul meŭ de căĭ urinare la 23 Februarie 1902. Nimic de notat în antecedentele sale.

Este un an, de când în timpul uneĭ nopțĭ, are prima retenție complectă acută. Cateterism evacuator. De atuncĭ frequența micțiunilor nocturne, până acum 8 zile, când are din noŭ o retenție acută complectă. Această retenție persistă dela intrarea în spital.

Examen fisic. Uretra liberă, porțiunea prostatică foarte lungă. Bășica distinsă. Prostata mărită ca o mandarină mare, netedă, regulată, moale. Rinichiĭ nu se simt.

Examenul urineĭ. D. 1,022. Uree 22 gr. 70 la litru, cloruri 11 gr. 50, phosphați 2 gr. 90. Puțină albumină, glicosă nu. Sedimentul e format de puroĭ, rare hematiĭ și puțin epiteliŭ pavimentos.

Operația la 5 Martie 1902. Incisie curbă biischiatică, trecând la un deget înaintea anusuluĭ. Dela extremitatea stângă a acesteĭ incisiĭ se maĭ face una ischiococcigiană, realizând ast-fel incisiunea recomandată la început de Proust.

Inciziunea capsuleĭ. Se separă capsula prostateĭ de țesutul prostatic cu ajutorul uneĭ sonde canelate, și după aceea cu degetul se decolează maĭ departe între capsulă și lobul prostatic. Se pansează

prostata cu o pensă Museux, ceea-ce facilitează decolarea totală a lobuluĭ stâng care ese în întregime, el are mărimea unuĭ oŭ (vezĭ planşa No. 1). In momentul când îl scoteam am observat că uretra era deschisă. Se extirpă decolând cu degetul treĭ nodulĭ ca nucuşoarele carĭ formaŭ lobul drept şi se procede la reconstituţiunea uretreĭ.

O sondă cudată No. 19 este introdusă prin uretră şi se suturează cu catgut uretra, ca după o uretrotomie externă, sutura capsuleĭ prostatice. Tegumentele sunt suturate cu Crin de Florence şi în mijlocul plăgeĭ, înaintea anusuluĭ se introduce o bucăţică de gaz sterilizat, care ese prin această deschizătură.

Mersul post operator foarte bun. O singură dată a doua zi după operaţie, bolnavul a avut seara 39², apoĭ 38 şi a 3-a zi temperatura a scăzut la 37 pentru a nu se maĭ ridica.

Sonda à demeure a funcţionat până în a 7-a zi, când s'a astupat. Când am voit să o înlocuesc, catheterismul a fost greŭ şi un fir de sutură uretrală a cedat, căcĭ degetul introdus prin plaga perineală simte sonda. Plaga are aspect bun. Se scot firele a 9-a zi, plaga ischio-coccygiană închisă complect; prin plaga biischiatică se văd părţĭ sfacelate care se elimină. Spălaturĭ cu creolină şi cu nitrat de argint. Plaga perineală s'a închis încet dar progresiv şi la 15 Aprilie când internul meŭ Dl. Nicolescu spală plaga bolnavul urina singur fiind în poziţiune orizontală, faţa în sus.

La 23 Aprilie plaga perineală este complect închisă şi bolnavul se găseşte în următoarea stare:

Urinează uşor 6—7 orĭ ziua 3—4 orĭ noaptea. Urinele sunt clare şi bolnavul îşĭ videază complect băşica.

Ese din serviciŭ la 1 Maĭ 1902. Examenul microscopic al prostateĭ a fost făcut ca şi toate celelalte de către Dl. Dr. Robin, şef de laborator care ne trimite următorul rezultat:

Tumoarea de mărimea unuĭ oŭ de găină şi altele micĭ boselate aŭ toate la secţiune acelaş aspect: la periferie o capsulă care limitează bine tumoarea şi suprafaţa de secţiune prezintă fente până la 1 cm. de diametru, prezentând un aspect cavernos.

Examenul microscopic arată o stromo fibro-musculară unde fibrele netede predomină. Această stromă prezintă spaţiĭ glandulare, tapisate prin celule epiteliale. Câte odată aceste spaţiĭ sunt dilatate, chistice, cu un conţinut granulos, în care se disting numeroase concreţiunĭ prostatice, altă dată epitelium glandular, tot-deauna unic, formează la interiorul canaluluĭ glandular excrescenţe cu aspect papilomatos. In rezumat avem aface cu o hypertrofie a prostateĭ în care toate elementele participă: o hypertrofie adenomatoasă care prezintă în oare-care locurĭ aparenţa de adenom pur. Acest bolnav a fost văzut la 15 Oct. Jetul este tare, micţiunile normale. Videază băşica.

Observaţia II-a. — *Hypertrofie prostatică. Retenţiune incomplectă cronică. Prostatectomie perineală subtotală. Vindecare.*

Avram M. 76 anĭ, intră în spital la 24 Septembrie 1901.

Nimic în antecedentele hereditare saŭ personale.

Maladia acută datează de 15 anĭ. A debutat brusc prin o retenţie de urină acută complectă. A fost sondat şi timp de 4 lunĭ a fost bine, când are o nouă retenţie complectă. Cateterism din noŭ. Invaţă a se sonda şi îşĭ practică cateterismul din timp în timp

Sunt 6 anĭ de când i s'a făcut rezecţia canalurilor deferente şi de atuncĭ n'a maĭ avut retenţie timp de 15 lunĭ, când avu o nouă retenţie ; după un an o nouă retenţie până în anul acesta când cateterismul fiind greŭ i se face la spitalul Colţea, talia ipogastrică.

Două lunĭ după aceasta intră în serviciul meŭ, cu o deschidere ipogastrică prin care trece o sondă Pezzer. Urina se scurge prin sondă, alăturĭ cu sonda şi prin uretru.

Tot-deauna ud de urină, bolnavul ne cere de aĭ închide fistula hypogastrică.

Examenul fisic. Uretra liberă, porţiunea prostatică mai lungă şi maĭ neregulată. Vesica : injectând apă boricată prin sonda uretrală, de la 20 gr. începe a eşi prin fistula hypogastrică.

Deasupra pubisuluĭ există o cicatrice în formă de pungă în mijlocul căreia este un orificiŭ. Prostata mare, moale, umple aproape micul basin. Prin palpeul bimanual se simte lobul drept făcând o creastă maĭ mare în vesică.

Urinele turburĭ.

Examenul urineĭ. Alcaline, D 1,020 Urea 15 gr. 88 la litru, clorurĭ 7 gr. 5, acid fosforic 1 gr. 60, albumină 0,40. N'are glucoză nicĭ pigmenţĭ biliarĭ. Sedimentul conţine un mare numĕr de globulĭ de sânge şi de puroiŭ.

Nu se văd elemente renale.

Bolnavul nu primeşte a i se face prostatectomie, dar cere să'l scăpăm de fistulă.

Excisiunea fistuleĭ. Sonda à demeure şi la 29 Oct. 1901 era vindecat de fistula sa. Revine în serviciul meŭ la 17 Aprilie 1902.

Dificultate în micţiune maĭ accentuată, frequenţa micţiunilor foarte pronunţată, urina nu era de cât picătură cu picătură.

Bolnavul vine într'o zi la consultaţiĭ cu o retenţie complectă acută. Globul vesical se suia până la ombilic.

Operaţia, 29 Aprilie 1902. După spălarea vesiceĭ, 'ĭ se introduce un explorator Guyon şi apoĭ se incizează înaintea anusuluĭ. Inciziune biischiatică. Se incizează ridicătorul anusuluĭ de partea stângă şi artera transversală a bulbuluĭ, care dând sânge este legată.

Decolarea rectuluĭ, o valvă, prostata apare, exploratorul metalic **Guyon** ne putând face să basculeze sufficient prostata, se face

uretrotomia externa, imediat înaintea prostateï și pe acolo se introduce exploratorul metalic. Se introduce becul în jos și prostata este basculată.

Se incizează pe linia mediană capsula prostatică. Cu degetul se decolează această capsulă a corpuluï prostatic, ceia-ce se face foarte ușor. Decolarea este împinsă foarte departe la dreapta și la stânga, dar prostata se prelungește în sus, ast-fel că decolarea de această parte nu maï este posibilă. Cu pensa Museux se trage în afară și în jos corpul drept a prostateï, ca un fibrom uterin, și se apasă din ce în ce maï mult, în acest mod decolarea devine posibilă la partea superioară. Se extrage lobul drept de mărimea unuï pumn. Se procede în acelaș mod la stânga și se scoate lobul stâng, care este lung de 22 cm. pe 9 de lărgime (vezï planșa II) ; din profunzime se extrage încă doï nucleï de mărimea uneï nucï. Cu toată atenţiunea ce s'a pus, vedem că uretra este deschisă Se regularizează cu foarfecile marginele neregulate a uretreï rezecând o parte și se suturează cu catgut plaga uretrală prostatică, începând surjeul la partea posterioară. Se coase cu catgut uretrul în jurul uneï sonde à bequille No. 22 introduse prin meat.

Se coase capsula externă a prostateï ast-fel că, această cusătură să nu fie pe acelaș plan cu aceca uretrală. Se coase cu catgut ceï doï ridicătorï. Pelea se coase cu Crin de Florence, afară de partea mijlocie pe unde ese o meșă de gaz sterilizat. Sondă à demeure.

Mersul post operator a fost foarte bun. Inainte de operaţie, bolnavul avea febră, ea a durat încă două zile, dupe care a scăzut definitiv A 8 zi după operaţie sonda se astupă. Se schimbă. In plaga perineală se observă ţesut sfacelat. La 16 Maiŭ se scoate sonda și bolnavul urinează prin plaga perineală. Se repune sonda la 24 Maï pentru a o scoate la 30 ale aceleiași lunï.

Bolnavul urinează parţial prin uretru la 14 Iunie și zilele următoare.

La 27 Iunie plaga perineală aproape închisă dar bolnavul perde urinele. Le păstrează în poziţiune orizontală, dar îndată ce s'a ridicat perde involuntar urinele.

La 10 Iulie plaga perineală este complect închisă. Incontinenţa de urină persistă.

Examenul histologic a tumoreï : Prostata extirpată cântărește 286 gr. Două tumorï cu suprafaţa boselată : una de 22 cm. lungime, pe 5 lărgime și maï multe micï ca nucșoarele, având un aspect spongios, încunjurat de o capsulă. Tumorile marï la secţiune par a fi formate din maï multe micï tumorï reunite prin o capsulă.

La microscop se constată că acele tumorï sunt formate maï cu seamă din ţesut glandular, cu o stromă fibro-musculară. Cea maï

mare parte din tubiĭ glandularĭ sunt foarte dilataţĭ, având aspectul a micĭ chiste cu un conţinut fin granulos, în care se văd nucleĭ celulelor. Epitelium cilindric care tapisează pereţiĭ glandelor formează un singur plan.

In alte părţĭ se observă o proliferaţie de epiteliŭ cilindric având tendinţa a forma excrescenţe papilomatoase la interiorul tubilor şi în aceste locurĭ nu se vede numaĭ un singur rând de celule, dar 2—3 neregulat distribuite.

In oare-care locurĭ epiteliŭ necrozat în mare parte este înlocuit prin micĭ celule embrionare, mononucleare cu nucleul foarte colorat.

In rezumat spune D-nul Dr. Robin avem aface cu o hipertrofie prostatică unde elementul glandular predomină şi care prezintă icĭ colo o uşoară tendinţă la malignitate.

Bolnavul a fost revăzut la 15 Noembrie 1902. Plaga perineală complect cicatrizată. Incontinenţa de urină persistă. Bolnavul ne spune că a avut momente când i-a fost posibil de a păstra urinele. Această stare n'a fost de cât transitorie.

Observaţia III-a. — ***Hipertrofia prostateĭ. Retenţiune incomplectă cronică urmată de retenţie complectă acută de o săptămână. Prostatectomie perineală sub totală. Vindecare.***

Const. Pop.; 66 anĭ intră în serviciul meŭ la 7 Iunie 1902. Nimic în antecedentele hereditare saŭ personale.

Maĭ multe blenoragiĭ vindecate.

Inceputul maladieĭ acum 6 lunĭ. Frecuenţa micţiunilor din ce în ce maĭ pronunţată ziua ca şi noaptea. Jetul de urină este mic, îşĭ pişă vârful ghetelor. Acum 8 zile prima retenţiune complectă de urină şi de atuncĭ este tot-d'a-una sondat, micţiunea spontanee ne maĭ fiind posibilă.

Examenul fizic. Uretra liberă, porţiunea prostatică lungă şi neregulată. Prostata mărită de volum ca o mandarină. Capacitaţea vesicală enormă poate conţinea 1500 grame. Rinichiĭ nu se simt.

Operaţia 15 Iunie 1902. Inciziune la 2 cm, înaintea anusuluĭ de la un ischion la altul. Inciziunea ridicătorilor de cele două părţĭ, şi se separă rectul de uretru la început cu bisturiul, în urmă cu degetele.

Planul de clivaj este găsit uşor. Un ecartor este pus îndărăt pentru rect, prostata apare foarte bine. Uretrotomia externă imediat înaintea prostateĭ, pe unde se introduce exploratorul Guyon, căcĭ introdus prin meat el nu poate să basculeze suficient prostata.

Inciziunea capsuleĭ prostatice. Decolarea la început cu sonda canelată, apoĭ cu degetul.

Această decolare relativ uşoară la dreapta unde degetul ajunge a găsi un plan de clivaj care permite de a enuclea de odată acest lob;

ast-fel după cum este reptezintat în desemnul No. 3, după natură. In momentul de a-l scoate uretra este ruptă și prin mijlocul deschizaturei se găsește cateterul metalic.

La stânga trebue să întrebuințăm o pensă Museux și cu foarfecele și degetele se ridică acest lob mai mic de cât dreptul

Se extrage cateterul metalic și se introduce prin meat o sondă à bequille No. 19 și după ce s'a rezecat o parte a uretrei prostatice foarte mare, se coase cu catgut uretra prostatică și pe deasupra se coase de asemenea capsula prostatică. Această capsulă este pusă pe tot uretru și sonda este lăsată à demeure.

Se apropie ridicătorii anusului cu catgut, se coase pelea cu fire de Crin de Florence afară de partea mijlocie, pe unde se introduce o bucată de gaz sterilizat.

Mersul post operator foarte bun.

In timp de 3 zile, temperatura s'a ridicat la 38 și apoi a scăzut la 37. Sonda a funcționat foarte bine până în a 6-a zi, când s'a astupat și a trebuit să o schimb. Schimbarea a fost impusă prin un frisson pe care l-a avut bolnavul; sonda s'a deplasat, căci bolnavul a părăsit patul plimbându-se prin sală.

Plaga perineală s'a închis încetul cu încetul până la 30 Iulie, când se mai găsea un mic orificiu. Sonda à demeure a fost scoasă în a 20-a zi și îndată bolnavul a început să urineze prin plaga perineală și prin verjă. In fie-care zi urina mai mult prin uretră și mai puțin prin plaga perineală până la închiderea complectă. La eșirea din serviciu starea bolnavului era următoarea: Urina 5—6 ori pe zi, 4 ori noaptea. Nu are incontinență de urină. Își videază vesica.

Examenul histologic făcut de către D-nii D-rĭ Robin și S. Cohen externul serviciului, arată un adenom pur. Prostata extirpată cântărea 82 grame. Revăzut la 24 Noembrie 1902.

Bolnavul urinează ușor. Videază complect vesica. Urinează de 4—5 ori noaptea și tot de atâtea ori ziua. Jetul de urină este gros și destul de bine projectat. Bolnavul se plânge de slăbiciune genitală. De la operație n'a mai avut erecții.

Observația IV-a. — *Hipertrofia prostatică. Retenția incomplectă cronică urmată de retenție complectă acută. Prostatect mie perineală subtotală. Vindecare*

Niță G.; 64 ani, intrat în spital la 23 Septembre 1902. Mai multe blenoragii vindecate. Boala actuală durează de 5 ani, când a observat că urinează mai des noaptea 6—8 ori. Micțiunile erau dificile, mai cu seamă la început. Jetul era mic și proectat fără forță; el își urina adese-ori ghetele.

N'a avut nici hematurii, nici dureri; afară de oare-cari arsuri pe canal. De 5 luni frequența micțiunilor este exagerată și de două

lunĭ urinează prin regorjement. Incontinența de urină este și ziua și noaptea.

Două zile înainte de a intra în spital a avut o retenție complectă acută. Și această retenție s'a continuat tot timpul ședereĭ luĭ în spital. A avut febră, 40° seara și 38°—39° dimineața. Limba încărcată, inapetență. Sonda à demeure a făcut să scadă temperatura. I se scoate sonda a 5-a zi și nu poate urina. Se sondează timp de 3 zile și nu poate urina.

Examenul fisic. Uretra liberă, prostata de grosimea uneĭ lămâĭ, dură, puțin regulată. Rinichiĭ nu se simt.

Operația 30 Septembre 1902. Incisia biischiatică. Incizia și disecția țesuturilor până la prostată. Prostata fiind bine pusă în evidență, se incisează capsula pe o incisie verticală și se decapsulează prostata, dar acest lucru fiind dificil, se caută a se ridica prostata prin morcelare, ceea-ce se poate face; dar se caută a nu atinge uretra, ceea ce n'a fost posibil, căcĭ cu toată atenția pusă, uretra a fost deschisă. După ce s'a asigurat că toată prostata a fost ridicată, se introduce prin meat o sondă No. 20 și se coase uretra prostatică cu catgut. Se lasă sonda à demeure, se coase pelea cu Crin de Florence, lăsându-se de la mijlocul plăgeĭ și până la uretră o bucată de gaz sterilizat.

Mersul post operator excelent. Inaintea operațieĭ bolnavul avea căldură, după, temperatura a variat între 37 și 37°. Două zile maĭ în urmă se scoate bucata de gaz sterilizat.

A 11-a zi după operație a avut 38° seara, și se constată că această ridicare termică este în raport cu o epididimită stângă care a durat 10 zile.

A 15-a zi se scoate sonda, bulnavul urinează și pe perineŭ și și pe uretră. El urinează 4—5 orĭ ziua, tot atâtea noaptea, fără dureri. Plaga perineală se închide în fie-care zi și la sfârșitul luneĭ luĭ Octombrie, o lună după operație, era de 2 cm. Toată urina eșea prin uretră, și nicĭ o picătură prin perineŭ.

Examenul tumoreĭ. Maĭ multe fragmente de mărimea și forma nucșoarelor. Greutătea lor este de 27 grame. La microscop tumora este limitată prin o capsulă conjunctivă. Țesutul glandular este înconjurat icĭ și colo de fascicule groase de țesut conjonctiv ale căruĭ vase aŭ pereții îngroșațĭ. In alțĭ nodulĭ țesutul glandular predomină Epiteliul acinilor este dispus în două straturĭ. La periferia nodulilor țesutul glandelor este redus și comprimat prin un abundent țesut conjunctiv.

In rezumat avem aface cu o hipertrofie mixtă a prostateĭ Noembre. Bolnavul urinează de 4—5 orĭ ziua și tot de atâtea orĭ noaptea. Nicĭ o picătură nu ese prin perineŭ. Jetul este plin, fără durerĭ. Bolnavul îșĭ golește vesica, căcĭ sondat imediat după ce a

urinat, nu se mai găsește urină. Sondajul nu este posibil cu o sondă bougie, dar No. 18 béquille trece ușor.

Revăzut la 1 Decembrie. Aceiași stare bună vesicală. Bolnavul se bucură de o sănătate mai bună ca înainte de operație. Erecțiile lipsesc cu totul, care nu-l neliniștesc de loc, pentru că nu le mai avea de 2 ani.

Observația V-a. — ***Hipertrofia prostatei. Retenție necomplectă cronică. Calculi vesicali. Prostatectomie perineală sub-totală. Vindecarea.***

Walter S.; de 66 ani, intrat în serviciul meu la 16 Sept. 1902.

Nici un antecedent hereditar. Sifilis la 23 de ani. Nici o blenoragie. Boala actuală datează de 14 ani, când are pentru prima dată frecuență și dificultate la începutul micțiunilor.

Acum 3 ani prima retenție de urină, terminată prin cateterism. S'a sondat cât-va timp, pe urmă a putut urina singur. De un an se sondează; urinele devin purulente, cu dureri foarte mari. Din timp în timp febră urinară Mici hematurii ocasionate mai ales prin deplasări. In momentul intrărei în spital și în timpul șederei sale, urinează de 15—20 de ori ziua și de 10—15 ori noaptea. Micțiunile erau imperioase și dificile acompaniate de tenesme. Timpul necesar ca să efectue o micțiune este de 10 minute aproape. Hematuriile erau inițiale și terminate, mici.

Suferă pe lângă aceasta, de hemoroide și o hernie inguinală stângă.

Examenul fisic. Uretra liberă, porțiunea prostatică alungită și neregulată. Prostata îngroșată ca o portocală, dură, netedă, nedureroasă la presiune. Residiul de urină 350 grame. Rinichii nu se simt

Operația 2 Octombrie 1902. Poziționea talieï cu o pernă mare sub basin. După ce s'a spălat vesica cu acid boric și cu nitrat de argint, i se introduce exploratorul metalie a luï Guyon; nu se simte calculul.

Incisia biischiatică la un lat de deget înaintea anusuluï. Perineul foarte gras. Prin o disecție minuțioasă se pune în evidență bulbul uretreï, dar imediat se îndepărtează mult, și este sânge mult care se scurge de pretutindeni. Înțelegem că suntem în peretele rectal și ne îndepărtăm. Planul de decolare, semnalat de către **Gosset** și **Proust**, în lucrarca lor asupra muschiuluï uretro-rectal, este găsit și prostata ese bine, după ce s'e ecartat rectul cu o valvă și se basculează prostata cu exploratorul.

Incizia verticală a capsuleï. Cu sonda canelată mai întâiu, cu degetul în urmă, se decolează această capsulă a lobuluï drept și astfel se extrage un nodul ca o nucă, puțin granuloasă la suprafață, de culoare albă-gălbue. Până aci uretra n'a fost incisată; dar mergând cu decolarea mai departe, uretra este ruptă pe o mică întindere la-

teral. După ce s'a extirpat lobul drept, se trece la cel stâng, unde se procede în acelaș mod, cu deosebirea că acesta fiind mai mare, se pune o pensă Museux și cu degetul și cu sonda canelată, se descapsulează ; dar este foarte aderentă, și cum nu venea după dorința noastră o extirpăm prin morcelare.

Uretra n'a fost deschisă în această parte stângă, dar am observat foarte bine de a nu o deschide. Exploratorul metalic ne arată în acest moment existența unei petre. Prin deschizătura din partea dreaptă a uretrei, cu o pensă se extrage două calculĭ de culoare gris neagră, netede la suprafață, cântărind 23 de grame.

Lobul median este mare ca un oŭ.

Cu indexul stâng în vesică se scoate restul prostatei, se trage în afară și se ridică lobul mijlociŭ.

Ne dăm seama de avantagiul de a avea un deget în uretra prostatica. Se lasă o sondă à demeure No. 19, se reconstitue peretele uretral pe sondă și se apropie ridicătoriĭ anusuluĭ prin fire de catgut. Se suturează în total pelea fără a pune dren.

Examen microscopic. Prostata ridicată cântărește 56 de grame. Țesutul glandular în general este redus, comprimat în oare-care puncte prin țesut conjunctiv ; pe alocurea epiteliul a dispărut și cavitățile limitate numaĭ de țesut conjunctiv sunt umplute de o masă formată de epiteliŭ descuamat. Câte-va glande sunt pline cu mase compacte de celule necrotice. Cea maĭ mare parte a tumoreĭ este formată de țesut conjunctiv fasciculat, cu foarte puține fibre musculare netede, dispuse în fascicule marĭ, carĭ comprimă tot țesutul glandular. Vasele sunt îngroșate și în oare-care puncte se vede focare de hemoragie. In resumat avem o hipertrofie cu predominența țesutuluĭ conjunctiv.

Mersul post operator a fost foarte bun. Seara avea 37⁵ pulsu. 100. Limba bună, 500 grame de ser 3 Octombrie. Starea generală bună. Temperatura 37; dar la 7 Octombrie se observă roșeață împrejurul plăgeĭ și se ridică maĭ multe puncte de sutură. Se găsește părțĭ sfacelate de culoare gris-neagră, înotând într'un lichid purulent murdar. Se ridică atuncĭ toate firele de Crin de Florence și se spală cu apă boricată, cu creolină și cu apă oxigenată. Se pune un drain până la uretră.

12 Octombrie. Plaga perineală este frumoasă. Țesuturile sfacelate s'aŭ eliminat. N'are temperatură. Starea generală bună.

14 Octombrie. O parte din urină se scurge prin plagă, alta pe uretră, după ce s'a ridicat sonda. Plaga este burgeonantă.

20 Octombrie. Epididimul drept este mărit, roș, dureros.

13 Noembrie. Epididimul este încă puțin dureros, puțin tumefiat.

17 Noembrie. Bolnavul urinează ziua de 3 orĭ, tot așa și noaptea. Jetul este mare, proectat cu forță, urinează fără durerĭ. Cateterismul ușor cu o sondă béquille No. 18. Golește beșica.

8 Decembrie. Bolnavul părăsește serviciul complect vindecat. Înainte de operație avea erecțiuni slabe și necomplecte pentru coit. De la operație numai are erecțiuni dar asta nu-'l împedică de fi fericit de starea se urinară.

Observația VI-a. ***Hipertofia prostatică. Retenția acută de urină. Pros atectomie perineală sub-totală. Vindecare.***

Brauchman I.: 56 de ani, intrat la 25 Septembrie 1902. Febră tifoidă în tincreța sa. Acum 4 ani prima blenoragie vindecată. N'are nimic din partea căilor urinare, afară de frecuența micțiunilor nocturne și diurne în ultimii timpi. La 23 Septembrie retenția complectă acută. Un doctor caută sa-l sondeze și n'a reușit. Se duce la spital unde tentativele de cateterism sunt infructuoase. Este atunci trimis în serviciul meu unde internul meu de la bărbați d-nul Eremia îl cateterisează cu mandrin.

Examenul fisic. Uretra liberă. Globul vesical se sue până la ombilic. Prostata este mare, netedă, regulată. Lobii laterali par egal desvoltați. Rinichiul drept puțin scoborât.

Bolnavul este tot în retenție complectă, cu tot caterismul regulat și cu toate încercările cu sonda à demeure.

După 11 zile de așteptare se decide operația.

Operația 4 Octombrie 1902. Incisia biischiatică. Incisiuni foarte apropiate. După incisia capsulei se incisează prostata, se pune indexul stâng în interior și cu pense Museux se pensează lobul stâng, care este extirpat prin morcelare. (Este primul cas unde facem în totalitate morcelare și sectiunea uretrei). Acelaș mod pe morcelare este întrebuințat și pentru lobul drept, și în ceea-ce privește lobul mijlociu, mare ca o nucă, este ridicat cu degetul decapsulându-l.

Cusătura totală a uretrei împrejurul unei sonde béquille No. 18 introdusă prin meat și lăsată à demeure. Se pune pe părțile laterale ale plăgei cutanate câte-va puncte de sutură cu Crin de Florenee, In mijlocul plăgei gaz sterilizat.

6 Octombrie. Starea generală bună. N'are temperatură; plaga este frumoasă. Bolnavul are membrul superior stâng paralizat, paralizie datorită compresiunei plexului brachial pe marginea mesei în timpul cloroformisației.

9 Octombrie. Paralisia membrului superior persistă. Electrisare și masage. Plaga este frumoasă.

12 Octombrie. Se scot firele.

14 Octombrie. Injectându-se apă boricată prin sondă o parte ese prin plagă.

18 Octombrie. Nu se mai scurge urină prin plaga perineală.

23 Obtombrie. Bolnavul urinează cu un jet puternic: prin plaga perineală se scurge numai câte-va picături.

Scanned with OKEN Scanner

16 Noembrie. Plaga perineală abia visibilă. Nu se mai scurge urină. Urinează de 3—4 orĭ ziua şi de 2 orĭ noaptea. Jetul este destul de forte şi bine proectat. Se găseşte un residiŭ vesical de 25 gr.

Bolnavul se simte foarte mulţumit că este operat, ar fi părăsit spitalul dacă n'ar avea paralizia membruluĭ superior, dar unde se constată o ameliorare notabilă. Incepe a face mişcărĭ din degete şi din antebraţ.

Examenul microscopic. Prostata ridicată cântăreşte 58 de grame. Cea maĭ mare parte din tumoră este formată din ţesut glandular.

Aciniĭ glandularĭ sunt foarte dilataţĭ, kisticĭ, dând un aspect cavernos.

Stroma conjunctivo-musculoasă maĭ puţin mărită, presintă numeroase focare de infiltraţie inflamatoare şi vasele umplute de sânge. In resumat este o hipertrofie nodulară a tipuluĭ glandulur.

15 Decembrie. Starea generală bună se menţine. Urinează un jet puternic, nimic nu ese prin perineŭ. Starea maĭ bună a membruluĭ superior maĭ pronunţată.

Observaţia VII-a. ***Hipertrofie prostatică. Acces de retenţiune complectă. Prostatectomie sub-totală perineală. Cisto-drainage. Mort.***

Ioniţă G.; 65 anĭ, intră la 17 Octombrie 1902, Acum 30 anĭ a avut blenoragie. Vindecat.

Inceputul maladieĭ datează de 15 anĭ. Ea a început prin frecuenţa micţiunilor maĭ cu seamă în timpul nopţeĭ şi puţină jenă dimineaţa când se scula.

Sunt 2 anĭ de când într'o noapte a avut prima retenţiune complectă acută, în urma unuĭ raport sexual. Sondat la spital după puţin timp începe a urina. Actualmente urinează la fie-care $^1/_2$ oră ziua şi noaptea.

Aceasta îl agasează şi a devenit foarte norvos. Micţiunile sunt dificile. Bolnavul trebue să facă eforturĭ şi să ia poziţiunile cele maĭ diverse: în picioare, plecat pentrn a putea urina. Cu toate aceste mijloace el e în retenţie complectă acută şi trebue să fie sondat. N'a avut nicĭ odată hematurie. Nu are durerĭ, dar are o arsură pe canal în timpnl micţiuneĭ.

Examenul fisic: Uretra liberă, porţiunea prostatică maĭ lungă şi maĭ sensibilă. Prostata mărită de volum şi foarte dură. Capacitatea vesicală la tensiune 100 grame. Rinichiĭ se simt prin palpaţie. Arterele sunt dure.

E arterio-scleros.

Prin cistoscopie vedem pe peretele posterior şi la dreapta coluluĭ, o ulceraţie circinată de 2 cm. de lungime, pe 1 de lărgime. O celulă alăturea de ureterul stâng.

Examenul urinelor. Urinele galbene, turburĭ, alcaline cu depo-

sit abondent. D: 1018, urea 16 gr. 77 în 24 ore, cloruri 7 gr. 40, acid fosforic 1 gr. 40, albumină 0.50 ctgr., n'are glucoză nici pigmenţi biliari. Examenul microscopic: numeroase globule de puroiu.

Operaţia 7 Noembrie 1902. Inciziune biischiatică. Inciziunea capsulei şi separaţia pe sonda canelată. Inciziunea prostatei şi penetraţie în uretru, în care se găsea deja introdus exploratorul metalic al lui Guyon.

Extirparea prin morcelare a fie-căruĭ lob. Se coase o parte a uretruluĭ prostatic cu catgut şi se trece un dren de mărimea degetuluĭ mic, care ese prin perineŭ. Plaga este umplută (astupată) cu gaz iodoformat.

Examenul microscopic a tumoreĭ.

La periferie tumora este înconjurată de o capsulă, formată de ţesut conjunctiv scleros. Această capsulă în oare-carĭ locurĭ are 2 mm. de grosime. Corpul tumoreĭ este format maĭ cu seamă de ţesut conjunctiv adult şi de fibre musculoase netede. Acest ţesut conjunctiv muscular este dispus în fascicule foarte marĭ, carĭ limitează insule de ţesut glandular.

Dar ceea-ce atrage maĭ cu seamă atenţiunea, spune D-riĭ Robin şi S. Cohen sunt leziunile vasculare. 1) Arterele aŭ tunica internă foarte groasă şi se găseşte formată de un ţesut conjunctiv scleros, de unde nucleiĭ aŭ dispărut aproape complect. Membrana elastică este disociată şi în unele artere are aparenţă de 2 –3 tunicĭ separate prin un ţesut conjunctiv.

2) Venele sunt foarte îngroşate prin o vie proliferaţie de ţesut conjunctiv. Aciniĭ glandelor sunt comprimaţĭ prin ţesut conjunctiv.

In rezumat avem aface cu o hipertrofie nodulară, în care predomină, ţesutul fibro-muscular arterio-scleros avansat.

După operaţie temperatura nu a fost maĭ mare de 37 în cele două serĭ după operaţie, pentru a deveni după aceea normală.

Drenul a fost ridicat în a 9-a zi şi s'a pus o sondă à bequille No. 18, pe mandrin.

Plaga avea aspectul bun şi nu prezenta părţĭ sfacelate ca în cazurile anterioare, unde nu se facuse drenagiul cisto-perienal.

17 Noembrie. Sonda funcţionează bine, urina turbure se scurge, dar plaga nu are aspect bun.

25 Noembrie. Aceiaşĭ stare, început de decubitus dorsal.

28 Noembrie. Starea generală din ce în ce maĭ rea, bolnavul nu maĭ mănâncă. I se dă lapte, pe care nu'l bea.

5 Decembrie. Moare.

Scanned with OKEN Scanner

Observaţia VIII. — *Hypertrofie prostatică. Retenţiune incomplectă cronică. Prostatectomie perineală subtotală. Vindecare.*

Florea D., 65 anĭ, intră în spital la 10 Noembrie. Nimic în antecedentele hereditare şi personale.

Inceputul maladieĭ acum 12 anĭ, debutând prin frecuenţa şi dificultatea micţiunilor. Aceste fenomene s'aŭ accentuat progresiv şi actualmente urinează la fie-care oră. Urinează făcând sforţurĭ, freacă membru şi reuşeşte abia să urineze cu durerĭ pe tot trajectul canaluluĭ.

Micţiunea întârziază cu 10—15 minute. De două orĭ a văzut eşind la începutul micţiuneĭ câte-va picăturĭ de sânge.

Examenul fizic: Uretra liberă. Capacitatea vesicală 100 grame, residu 50 grame.

Prostata de mărimea uneĭ mandarine. Rinichiĭ nu se simt.

Examenul urinelor. Urina galbenă turbure, acidă. D. 1027, urea 31 gr. 49, clorurĭ 12 grame, acid fosforic 1 gr. 19. Mult indican. N'are albumină, nicĭ glucoză. La microscop numeroase globule de puroĭ, puţine hematiĭ.

Operaţia 19 Noembrie 1902. Incizia buschiatică, bulbul a fost interesat şi cusut în urmă cu catgut. Spaţiul ano-bulbar foarte mic Inciziunea capsuleĭ prostatice şi după decolare se incizează uretru. Se extirpă prin morcelare lobul stâng cu bisturiul.

Lobul drept se prelungeşte înaintea uretruluĭ. Se găseşte în acest lob un fibrom, care se enucleză foarte uşor. Restul lobuluĭ este ridicat cu foarfecele, după ce s'a introdus degetul în uretru. Drenagiŭ cisto-perineal. Se fixează drenul la partea anterioară a plăgeĭ. Se umple cavitatea cu gaz sterilizat.

Examenul hystologic: Prostata ridicată cântăreşte 80 grame. Două tumorĭ de mărimea şi forma unuĭ oŭ de găină.

Fie-care tumoare este limitată de o capsulă de ţesut conjonctiv. Acinii glandularĭ sinuoşĭ şi separaţĭ prin pereţĭ foarte subţirĭ. Epiteliŭ glandulelor este dispus în două planurĭ, pe pereţĭ acinilor şi pe eperonul papilomatos intra-glandular. Stroma este formată de ţesut conjonctiv cu numeroase celule fusiforme şi numeroase vase de nouă formaţiune.

In rezumat avem a face cu o hipertrofie glandulară a prostateĭ.

Mersul post-operator foarte bun. Nicĭ odată temperatura nu a întrecut 37⁵. Pulsul a 3-a zi după operaţie era 80 bine lovit.

Urina s'a scurs în mare parte alăturea de dren în pansament. Se desface pansamentul, se scoate meşa de gaz sterilizat şi se pune alta

21 Noembrie. Drenul funcţionează bine. El nu funcţionase bine. căcĭ a fost comprimat prin pansament.

26 Noembrie. Se scoate drenul şi se introduce o sondă à bequille prin meat. Plaga are aspect bun.

Scanned with OKEN Scanner

6 Decembre. Sonda s'a astupat. Se schimbă. Urinele turburĭ.

10 Decembrie. Starea generală foarte bună se scoate sonda, plaga este foarte mică.

14 Decembrie. Urinează singur de 4 orĭ ziua şi tot de atâtea orĭ noaptea, cu micĭ durerĭ la sfârşitul micţiuneĭ. Jetul este mare.

Prin plaga perineală nu se maĭ scurge urină de loc.

Observaţia IX-a. — ***Hypertrofie prostatică. Retenţiune complectă acută. Prostatectomie perineală sub-totală. Vindecare.***

Constantin N., 63 anĭ, întră în serviciŭ la 15 Noembrie 1902. Nimic în antecedentele hereditare şi personale. Acum 25 anĭ a avut blenoragie.

De câţĭ-va anĭ, fără a putea precisa maĭ exact, cu tot minuţiosul interogator luat de către Dl. *Zwilinger* externul serviciuluĭ, el începe a urina frecuent maĭ cu seamă noaptea.

In acelaş timp dificultatea micţiuneĭ. Jetul de urină foarte subţire.

Aceste fenomene sunt mult maĭ accentuate de un an. Frecuenţa micţiunilor este de asemenea diurnă ca şi nocturnă, urinează la fie-care zece minute.

Micţiunile sunt imperioase şi adesea se pişă în pantaloni. N'a avut hematurie.

Sunt treĭ zile de când în urma unuĭ exces de băutură, se găseşte în retenţie complectă acută.

Este sondat.

Examenul fizic: Globul vesical se sue până la ombilic. Uretra liberă. Sonda à bequille No. 18 trece uşor. Prostata de mărimea uneĭ micĭ portocale.

Lobul stâng este maĭ mare ca cel drept. Rinichiŭ prin palpaţie nu se simte. 18 Noembrie şi zilele următoare retenţia complectă acută de urină durează cu tot cateterismul şi lavajul vesiceĭ.

Examenul urinelor. Urinele turburĭ, sediment foarte abundent, alcaline. D. 1.017, urea 20 gr. 76, cloruri 7 gr., acid fosforic 2 gr., albumină 0,50 ctgr., n'are glucoză, nicĭ pigmenţĭ biliarĭ.

Examenul microscopic arată puţin puroiŭ, câte-va hematiĭ, phosfaţĭ amoniaco-magnezianĭ abundenţĭ.

Operaţia 20 Noembre 1902. Talie prerectală, incizie biischiatică bulbul a fost puţin atins. Se introduce degetul şi se excizează lobiĭ lateralĭ. In lobul drept un fibrom, mare ca un oŭ care s'a decolat cu degetul; în timpul decolăreĭ uretrul s'a rupt în sus. Drenagiŭ cistopernieal. Sutura uretruluĭ în jurul drenuluĭ, fixarea drenuluĭ la baza anterioară a plăgeĭ. Cavitatea s'a umplut de gaz sterilizat. Mersul post operator foarte bun.

A doua zi după operaţie bolnavul a avut 38⁶, a treia seară 37⁶ şi apoĭ 37. Pansamentul n'a fost îmbibat, căcĭ drenul a funcţionat foarte bine.

22 Noembrie. Desfac pansamentul se scoate meşele se spală plaga cu acid boric şi nitrat. Aspect bun. Drenul funcţionează bine. In a 8-a zi se scoate drenul şi se introduce prin meat sonda cudată No. 18.

La 14 Decembrie se scoate sonda şi bolnavul urinează singur. Prin plaga perineală ese puţină urină.

Observaţia X-a. — ***Hipertrofie parţială a prostateĭ învecinând colul, retenţie complectă acută. Prostatectomie supra-pubienă. Vindecare.***

Luigi V., de 60 anĭ, a intrat în serviciul meŭ la 17 Ianuarie 1902. Nimic de remarcat în antecedentele atât ereditare cât şi personale.

Blenoragie nicĭ odată şi fără cel maĭ mic fenomen urinar anterior, a avut înainte de admiterea s'a în spital cu cincĭ zile o retenţie acută complectă de urină. Zece ore după aceasta începe să urineze picătură cu picătură, cea-ce'ĭ produce o uşurare relativă. Pântecele se balonează, globul vesical se ridică până la ombilic. Bolnavul numaĭ poate să urineze nicĭ chiar cu picătura zilele următoare. Este sondat în oraş şi trimes la spital.

Examen fisic: Uretra liberă, o bulă olivară No. 18 trece uşor. Prostata este mică, redusă, maĭ mică de cât în stare normală. Băşica distinsă. La intrare se scoate 1800 grame urină clară. A doua zi bolnavul nu a început să soliciteze catheterismul, decât numaĭ când globul vesical se ridica până la ombilic. Sondat fiind se scoate 1900 gr. Peretele recto-vesical este moale, nicĭ urmă de induraţie.

Rinichiĭ nu se simt la palpaţiune. Retenţia de urină este complectă şi în zilele ce aŭ urmat primireĭ sale în spital. E sondat de 2 orĭ pe zi, 'ĭ-se spală băşica cu apă boricată şi nitrat de argint. Cu toate că se făcea cateterismul uşor urina eşea cu sânge aproape la toate sondajele ulterioare şi fără ca evacuarea băşiceĭ să se fi făcut prea repede.

La 24 Ianuarie, urinele devenind maĭ clare 'ĭ-am făcut cistoscopia şi am constatat, că băşica avea coloane, că colul sângera cu mare înlesnire şi că era neregulat şi foarte dezvoltat maĭ ales la dreapta.

5 Februarie. Sonda à demeure. Spălaturĭ cu acid boric şi nitrat de argint.

17 Februarie. Se scoate sonda. Bolnavul nu poate urina. Retenţia este complectă, Suntem siliţĭ să'l sondăm.

Este sondat regulat de 2 orĭ pe zi până la 20 Februarie, când din noŭ 'ĭ-se pune sonda à demeure. La 27 băşica este iritată, urina din noŭ sanguinolentă.

2 Martie. Sonda fiind astupată, se scoate pentru a vedea, dacă bolnavul poate să urineze, retenţia complectă persistă până la 5 Martie, când din noŭ se face încercarea, ca bolnavul să urineze singur. Nicĭ măcar o picătură. Se pune din noŭ sonda à demeure și se lasă până la 26 Martie, când scoţându'ĭ-o, e catheterizat de 2 orĭ pe zi, retenţia complectă persistă până la 4 Aprilie, când e operat.

Urina e examinată la 20 Ianuarie, turbure, cu sediment abundent, acidă, D. 1.018, urea 9 gr. 92 la litru, clorur 2 grame la litru, fosfaţĭ 1 gr. 58 la litru, albumină 1 gr. 50.

Sedimentul e format de globule de puroĭ și sânge ; nu se găsesc elemente renale.

4 Aprilie. Talie hipogastrică.

Băşica fiind deschisă, se poate vedea colul obstruat prin o proeminenţă, ce se ridică înapoĭ și la dreapta coluluĭ, aplicându-se pe el ca și o supapă. Continuând examenul maĭ departe, se vede, că această proeminenţă este formată prin lobul mijlociŭ al prostateĭ hipertrofiat. Am incizat mucoasa vesicală dinainte înapoĭ, am ridicat prin morcelare mica tumoră și am cusut mucoasa cu catgut.

Sonda à demeure. Tuburĭ sifon : Perrier-Guyon. Injecţie subcutanată de 500 gr. ser artificial. Urmările postoperatoare aŭ fost foarte simple. Dren-sifoanele aŭ funcţionat foarte bine și aŭ fost ridicate a 7-a zi. Temperatura a oscilat între 37 și 37³, iar plaga abdominală s'a închis a 22-a zi de la operaţie.

Examenul hystologic al tumoreĭ făcut de Dl. Dr. Robin, șeful laboratoruluĭ, ne arată, că e vorba de un adenom prostatic, cu predominenţa elementuluĭ conjunctiv și fibro-muscular, elementul glandular fiind redus. La 1 Maĭ bolnavul poate să urineze singur. Jetul este puternic și aruncat destul de bine. El urinează în timpul zileĭ din 2 în 2 ore, iar noaptea de 4—6 orĭ. Sondat fiind imediat după micţiune, se găsește un resid de 50 grame. Acelaș resid e constatat în maĭ multe rândurĭ. Bolnavul e ţinut în observaţie până la 7 Iunie, micţiunile continuă a fi foarte ușoare.

Observaţia XI. — ***Hipertrofie parţială a prostateĭ. Retenţie complectă acută. Prostatectomie suprapubiană. Vindecare.***

Anghel G., de 60 anĭ, a intrat în serviciŭ la 23 Februarie 1902. Nimic în antecedentele ereditare și colaterale, de asemenea nimic de remarcat în trecutul luĭ patologic personal. De 2 anĭ polakiurie nocturnă ; frecuenţa micţiunilor este maĭ pronunţată după miezul nopţĭ, când este silit să se scoale de 5—6 orĭ.

Micţiunile eraŭ dificile, jetul subţire și slab. In timpul din urmă abdomenul bolnavuluĭ a început să crească din cauza băşiceĭ, care devenise enormă, retenţia de urină era considerabilă, dar nu complectă, căcĭ în urma unor sforţărĭ marĭ, bolnavul putea să stoarcă

câte-va picăturĭ. Noaptea se pișe deasemenea prin regorgement. El intră în un spital, unde ne este trimis. La intrare băşica se vede, că ajunge până la ombilic, formând o tumoare vizibilă cu ochiul liber. Uretra e liberă. O sondă à béquille No. 17 străbate uşor băşica, tumora abdominală dispare.

Ultimele picăturĭ sanguinolente. Prostata prin tuşeŭ normală. Rinichiĭ nepalpabilĭ.

25 Februarie. Se face cateterismul evacuator şi se scoate 2 litri de urină, aproape neagra, conţinând chiaguri. Spălăturĭ cu acid boric şi nitrat de argint.

E sondat de 2 orĭ pe zi până la 28 Februarie, când 'ĭ-se pune o sondă à demeure

Se fac maĭ multe încercărĭ la 15 Martie, 7 Aprilie de a'ĭ scoate sonda, dar bolnavul nu poate să urineze, e sondat de 2 orĭ pe zi timp de 2 zile şi din noŭ 'ĭ-se pune sonda à demeure.

Numaĭ la 4 Maĭ scotându'ĭ sonda a putut să urineze de 2 orĭ spontaneŭ şi retenţia complectă reîncepe.

Bolnavul urinează din noŭ prin regorgement noaptea. E lăsat fără sondă 5 zile, în care timp e sondat de 2 orĭ pe zi, în faţa imposibilităţĭ de a urina, i se pune sonda à demeure din noŭ, o ţine până la 8 Iunie, când se constată, că retenţia este definitivă.

Retenţia complectă data de maĭ mult de 3 lunĭ, când l'am operat.

Cistoscopia 'mĭ-a permis de a constata, că colul era neregulat şi că pe peretele anterior, aproape de col era o tumoră, netedă, regulată, cu basă largă de implantare de mărimea uneĭ nucĭ.

Operaţia. La 10 Iunie se face talie hipogastrică. Se găseşte în jurul coluluĭ, atât înainte cât şi înapoĭ două tumorĭ de mărimea unor alune, se incisează mucoasa, se excisează tumorile, se coase pe d'asupra baseĭ de implantare mucoasa cu catgut, alţĭ douĭ noduli ce proemină spre uretră sunt de asemenea excisaţĭ.

Sonda à demeure No. 20 dren-sifon Perrier-Guyon. Spălăturĭ vesicale cu acid boric şi nitrat de argint.

11 Iunie. Starea generală bună, drenurile funcţionează bine. Urina sanguinolentă. Temperatura oscilează după operaţie între 36^8—37^4, La 17 Iunie se scoate dren-sifonul.

La 24 Iunie se scoate şi sonda.

La 25 Iunie. Bolnavul n'a urinat prin uretră, urina s'a scurs prin plaga hipogastrică, iar sonda à demeure la 15 Iulie e scoasă; câte-va ḑile nu urinează prin fistula hipogastrică, dar începând din noŭ a se prelinge prin ea se pune sonda din noŭ.

In modul acesta o duce parte din timp cu şi fără sondă până la 25 Septembre, când i s'a închis complect.

La 5 Octombrie părăseşte serviciul în o stare bună, videază beşica complect, micţiunile sunt uşoare, cateterismul cu sonda à béquille No. 17 cu înlesnire. Urinează de 6 orĭ ziua şi de 4 orĭ noaptea.

Observaţia XII-a. ***Hipertrofie parţială a prostateĭ învecinând colul. Retenţie complectă acută. Prostatectomie suprapubiană. Vindecare.***

Velicu M.; de 60 anĭ, a intrat în serviciul meŭ la 21 Maiŭ 1902. Nicĭ o maladie anterioară.

Turburărĭ urinare datând de un an. La acea epocă voind să urineze, nu poate. Este sondat. Această retenţie complectă acută de urină a durat o lună şi jumătate, după care timp a început să urineze câte puţin însă foarte dese-orĭ şi cu durerĭ.

Din timp în timp retenţia incomplectă devenea totală. Era sondat. Nicĭ o durere de alt-fel, afară de sensaţiunea dureroasă de beşică prea distinsă. Nicĭ-odată hematurii.

De la intrarea sa până la 9 Iunie, bolnavul a fost în retenţie complectă acută. Este sondat de 2—3 orĭ ziua, 1—2 orĭ noaptea.

Examenul fisic. Uretra liberă. Prostata nu este mărită, însă prin palpeul bimanual se simte în interiorul beşiceĭ o tumoră ca o nucă mare. Rinichiĭ nu se simt.

Cistoscopie la 8 Iunie. In jurul coluluĭ se vede o ridicătură neregulată făcând corp cu această porţiune a băşiceĭ.

Orificiile ureterale normale, tot ast-fel restul beşiceĭ. Zilele următoare urinează câte-va picăturĭ, ese după propria sa cerere, pentru ca să revie la 15 Septembrie în retenţie acută complectă. I se pune sonda à demeure şi i se propune intervenţia, pe care o acceptă.

Operaţia la 23 Septembrie. Incisie hipogastrică. După ce s'a incisat ţesăturile anterioare băşiceĭ şi băşica, depărtând buzele plăgeĭ vesicale cu un ecartor se observă uşor în jurul coluluĭ, dar maĭ ales la partea luĭ anterioară şi posterioară câte o tumoră. Colul vesical seamănă cu un col uterin atins de metrită hipertrofică, având atât în buza anterioară cât şi posterioară câte un nodul de mărimea uneĭ nucĭ. O incisie cuneiformă permite de a ridica tumora posterioară, după ce a fost sculptată sub mucoasa vesicală. Două puncte de cusătură cu catgut opresce emoragia. Tumora anterioară este şi maĭ uşor de ridicat. După incisia mucoaseĭ vesicale, se separă aceasta de ţesuturile profunde cu sonda canelată, care face turul miculuĭ nodul, care ast-fel este enucleat ca şi un sâmbure de cireaşă. Sutura mucoaseĭ vesicale cu catgut. După ce s'a şters şi m'am asigurat, că numaĭ există nicĭ urmă de emoragie, am închis beşica, lăsând tuburile Perrier-Guyon, iar pentru a comprima maĭ bine colul am lăsat à demeure în canalul uretral o sondă à béquille No. 20.

La 24 Septembre. Starea bolnavuluĭ este foarte satisfăcătoare. Temperatura dimineaţa 37⁵. Pulsul 80. Urina sanguinolentă.

25 Septembrie. Se scot tuburile sifon.

Sonda uretrală funcţionează bine.

2 Octombrie. Se face pansament. Sutura e în bună stare. In-

jectând apă boricată prin sondă nu ese prin traectul regiuneĭ hipogastrice. (Aceasta era numaĭ a 9-a zi de la operaţie).

3 Octombrie. Pansament. Se injectează din noŭ prin sondă în băşică, şi ne asigurăm ast-fel, că plaga hipogastrică s'a închis complect.

5 Octombrie. Se scoate sonda à demeure.

6 Octombrie. Bolnavul la visită pentru ca să ne facă plăcerea urinează înainten noastră în pat, în posiţiune horisontală cu faţa în sus. Jetul este destul de gros. Este sondat imediat şi se constată un residiŭ de 20 grame.

1 Noembrie. Bolnavul urinează din noŭ înaintea noastră. Jetul este putarnic şi bine aruncat. Nu are dureriĭ nicĭ la început, nicĭ la sfârşit. Sondat, se constată un residiŭ de 15 grame.

Urinează de 2—3 oriĭ noaptea şi de 5—6 oriĭ ḑiua. Stare generală excelentă.

FAPTE ŞI OBSERVAŢIUNI

Spitalul Colţea — Clinica I Chirurgicală

Treĭ casurĭ de perforaţie intestinală, fără lesiunĭ externe. Laparotomie; enteroraphie. Vindecare

de

PROFESORUL SEVEREANU

Nu mă voiŭ ocupa de perforaţiile intestinale, resultat al ulcetaţiilor, în cursul febreĭ typhoide, saŭ de acelea ce se pot arăta în urma dysenterieĭ, nicĭ de acelea produse prin corpiĭ streinĭ din intestine: ascariziĭ, ace, oase, caustice, etc., nicĭ de acelea produse prin armă de foc, saŭ prin instrumente înpungătoare; voiŭ relata numaĭ treĭ observaţiunĭ de perforaţiĭ survenite la treĭ pacienţĭ în cursul anuluĭ 1902 şi în condiţiunĭ cu totul excepţionale.

1-a Observaţie. — Este vorba de un bolnav anume Ion Boboc, în etate de 35 anĭ, născut în comuna Bran din Transilvania; e de profesiune muncitor de tot ce găsea; intrat în serviciul nostru în ziua de 27 Aprilie 1902, pe la ora 11 dimineaţa, era într'o Sâmbătă şi a eşit la 27 Iunie 1902. Om viguros, fără să arate că suferise de vre-o afecţiune serioasă. Tatăl săŭ trăeşte încă, mama a murit, probabil de tuberculosă, după simptomele pe care le spunea pacieutul. A suferit în copilărie de febră palustră, tip terţiŭ; a avut blenoragie şi ulcer siphilitic şi de verĭ un an a căpătat o hernie inguinală în dreapta, care era reductibilă şi'l incomoda; hernia a rămas bubonocel.

Istoricul boaleĭ. — Pacientul spune că de câte-va zile nu se simţea tocmaĭ bine, avea căldură şi oare-carĭ durerĭ vage în abdomen şi în tumora herniară însă, această tumoră era reductibilă. Cu două zile înainte, adică Vinerĭ pe seară, a *strănutat* [1]) cu mare violenţă şi pe dată a simţit că durerile din abdomen şi în tumora herniară aŭ luat o violenţă maĭ mare. S'a căutat empiriceşte cu cataplasme

1) Zilele trecute am văzut pe bolnav şi mi-a spus că accidentul i-a survenit după un coit violent, iar nu după strănutat şi de ruşine a acuzat strănutatul.

și trageri pe abdomen și Sâmbătă pe la ora 11 a venit la spital, unde i s'au dat îngrijiri foarte slabe ; eŭ nu am fost anunțat, pentru că personalului spitalului nu i s'a părut că pacientul presintă o stare așa gravă. A doua zi Duminică, 'l-am văzut pe la ora $10^1/_2$; el a presentat simptomele următoare :

Starea presentă. Bolnavul bine constituit, viguros, organele toracice nu presintă nimic de particular. Afecțiunea principală era în abdomen, care era puțin balonat și foarte dureros la presiune, cu resistență din partea muschilor abdominali, sonoritate pronunțată la percusiune. In regiunea inguinală dreaptă este o tumoră oblungă, flască, puțin dureroasă, cam difusă și nu dispare nici prin presiune, nici prin schimbarea de posiție a bolnavului. Temperatura 38°, pulsul frecuent, 112; bolnavul are greață fără vărsături și este constipat de 4 zile. Starea lui generală ne arată că o afecțiune foarte serioasă este în abdomenul lui. Care era această afecțiune nu am putut'o determina; era însă de bănuit o hernie redusă strangulată saŭ poate o apendicită torpidă, care se redeșteptase în urma strănutatului violent ce bolnavul avusese cu trei zile înainte. Starea lui fiind foarte gravă am procedat îndată la operație. Era greŭ iarăși a ne fixa la care fel de operație să recurgem.

Diagnosa nefiind sigură și, bănuind una din cele două afecțiuni, pe care le citarăm mai sus, am preferat a începe operația ca pentru o hernie, pentru că simptomele anterioare și presente pledaŭ mai mult pentru această boală, rămânea însă ca în timpul operației să ne conducem după indicațiile momentului. Anestesia s'a făcut cu chloroformul spitalelor. In regiunea inguinală dreaptă, pe axa cea mare a tumorei, am făcut o incisie ca de 10 centimetre, țesuturile eraŭ infiltrate de serositate, se descopere un sac herniar care părea că conține înăuntru un licuid saŭ un corp foarte moloșit, se deschide sacul și din el se scurge ca 100 grame licuid turbure, gălbuĭ cu miros de materii intestinale; se mai găsesce și o înduoitură intestinală subțire, liberă, reductibilă, puțin injectată, dar fără nici o lesiune pe dânsa. Văzând că înduoitura intestinală nu era causa boalei și că, pe lângă licuidul ce se scurgea din cavitate era și cu miros intestinal și pentru că nu aveam destul spațiŭ, am prelungit incisia încă cu 10 centimetri, așa în cât am făcut o adevărată laparotomie laterală, pentru că credeam atunci că aveam afface cu o apendicită, mai cu seamă basându-ne și pe caracterele licuidului ce se scurgea. Odată deschisă cavitatea, am găsit'o plină de acel lichid în care era amestecate o mare cantitate de materii fecale, cu caractere bine determinate și care nu mai lăsaŭ nici o îndoială că în acest caz aveam afface cu o perforație a intestinului, ce rămânea a fi găsită. Intestinele eraŭ congestionate, lipite între ele și acoperite în mare întindere prin falșe membrane proaspete. Cercetările noastre aŭ fost îndreptate către regiunea eccală; am căutat să ne dăm seamă de sta-

rea apendicelui. Pe când trăgeam de îndoiturile intestinale subțiri, ca să ne facem loc către apendice, o îndoitură intestinală se desface și deodată începe să țîșnească din ea o coloană de un licuid turbure, puturos (materii fecale licuide). Această spărtură abia permitea intrarea degetului mic, cu marginele netede, părea a fi fost o împunsătură cu un creion (en emport pièce) fără să fie veri o inflamație mai pronunțată ca în restul intestinului subțire, fără nici o ulcerație, fără să fie în vecinătatea veri unui semn de strangulație, care să arate cum că acea îndoitură să fi fost mai înainte în sac și strangulată; în fine, nimic nu ne autorisa să presupunem că acest segment intestinal fusece în condiții așa deosebite ca să fi fost mai expuse traumatismului, ca restul intestinului subțire. Odată scoasă afară îndoitura intestinului, am apucat partea perforată intre degete, em spălat foarte prelungit cu ser artificial, am atins ulcerația cu 5% acid fenic și am făcut o cusătură peste muchie în două etage, muco-nuoasă și seroasă cu serosă și cu cordă No. 0.

In timpul pe când noi făceam sutura, un curent de ser artificial cald a curs în permanență în cavitate, printr'o canulă de sticlă, care era introdusă în cavitatea Douglas, iar după terminarea suturei, am spălat cu mult ser toată cavitatea, înlocuind canula și cu mâinile care le plimbam prin tot abdomenul, căutând să scoatem toate materiile; și cercetând să vedem dacă nu care cumva era un ascarid care perforase și care se perduee printre intestine. Cu toate cercetările noastre nu am găsit un asemenea parasit.

După ce am văzut că spălătura era complectă așa pe cât se putea crede; am început a deslipi falșele membrane, care pe unele locuri saŭ ridicat până la 10 centimetre lungime, luîndu-se cu ele și seroasa, rămânând tunica musculară denudată. Când am ridicat cea mai mare întindere de membrane, și după ce am desfăcut înduoiturile intestinale, am mai făcut o a doua spălătură cu ser și încredințându-ne că apendicele era sănătos și numai avea nici o altă lesiune, am introdus intestinele în cavitate și am făcut sutura peretelui abdominal, după regulile ce am preconisat cu altă ocazie, făcând cele trei straturi; am spălat bine suprafața abdominală cu soluție de sublimat 1 la sută și am făcut pansamentul obicinuit în serviciŭ, fixându-l prin un bandagiŭ circular; bolnavul a fost transporat în patul lui încălzindu-l prin vase cu apă.

In aceeași zi, după operație, temperetura a căzut la 27°. S'a dat un purgativ. Zilele următoare toate s'aŭ petrecut în cea mai bună ordine până la 12 Maiŭ, când starea pacientului a devenit îngrijitoare, temperatura s'a ridicat la 38°; s'a desfăcut pansamentul și s'a găsit o colecție purulentă în apropiere de plagă, s'a deschis și s'a dat scurgere la o mare cantitate (ca 2—300 gr.) puroiul flegmonos. S'a spălat bine plaga, s'a cauterisat cu 5 la sută acid fenic. S'a refăcut pansamentul și totul a mers spre bine, bolnavul a avut scaune licuide

fără sânge. Pansamentul la început s'a schimbat în toate zilele iar mai târziŭ, la 3—5 zile. Și la 27 Iunie acelaș an, bolnavul a părăsit serviciul complect vindecat.

Observația 2-a. — Petre Marin, în etate de 50 anĭ, căsătorit, muncitor căruțaș, din Bucureștĭ; intră în serviciŭ la 8 Noembrie 1902, ora 8 a. m.

El ne spuse că cu două zile maĭ 'nainte, adică în ziua de 6 Noembrie pe la 8 ore seara a fost lovit cu putere de un cal cu copitele asupra abdomenuluĭ, traumatismul a fost aplicat maĭ cu violență în fossa iliacă stângă. Durerile aŭ fost de la început foarte violente și aŭ crescut de intensitate, pacientul era constipat. Durerile aŭ coprins tot abdomenul, care s'a balonat cu încetul. Starea generală a bolnavuluĭ era foarte gravă, avea agitație, insomnie, a perdut pofta de mâncare, după 24 ore de la accident, a început repede a avea greață, chiar vărsăturĭ și sughițurĭ violente. Bolnavul avea de mult timp o hernie inguinală, oblică externă, în partea stângă; această hernie nu dispărea nicĭ odată complect, nicĭ prin presiune nicĭ în poziția orizontală, iar pacientul o menținea cu un bandagiŭ herniar (cerc). Antecedentele anterioare neavând nicĭ o relație cu afecțiunea actuală, trecem la starea luĭ presentă.

Pacientul bine și viguros constituit, are în regiunea inguinală stângă o tumoră herniară de volumul unuĭ oŭ și care nu coboară în scrot, având o formă oblungă regulată, mabilă cu părțile vecine; nu se reduce prin manoperile noastre, nicĭ prin poziția orizontală; nicĭ nu se mărește prin poziția verticală și nicĭ prin sforțările bolnavuluĭ; dureroasă spontaneŭ și maĭ cu seamă prin mișcărĭ și precisiunĭ asupra eĭ. Abdomenul puțin balonat, dară în toată întinderea foarte dureros la presiune, prin parcusie este timpanic, iar tumora herniară este mată. Starea generală a bolnavuluĭ, de și nemulțumitoare dară nu ne atrage o deosebită luare aminte prin vre-o gravitate aparentă. Nainte de operație temperatura 38° iar pulsul 120, cam slab, respirația maĭ frecuentă și ușor despeneică, fața maĭ injectată, limba saburală, puțin neliniștit, fără a presinta o agitație; bătăile corduluĭ maĭ frecuente, dară regulate și nu are nicĭ un semn de afecțiune cordiacă; are semne de bronchită și emphysem, dară nu prea accentuate. Mușchiĭ abdominalĭ contractațĭ în cât ne împedică de a ne putea da exact socoteala de starea viscerelor. Urina normală și ca cantitate și ca compositie chimică. I s'a dat un purgativ salin pe care l'a vărsat imediat, i s'a făcut o clysmă pe care n'a putut s'o ție de cât câte-va minute. Văzând că starea bolnavuluĭ se agravează din ce în ce, am crezut că traumatismul a fost aplicat maĭ cu seamă asupra tumoreĭ herniare; care, saŭ a provocat ruperea conținutuluĭ, saŭ a grăbit sugrumarea. Ast-fel fiind lucrurile, am decis intervenția și, pentru că era prea târziŭ (trecut de ora 12) și bolnavul având necesitate de aseptisare, precum și noĭ a ne prepara cele necesare

pentru operaţie, nefiind puse în stare de sterilisare, a rămas operaţia pentru ora 3 p. m.

Operaţia. Ora 3 p. m. adică după 67 ore de la accident, după cum ne asigura bolnavul; începem operaţia. Pacientul este dus în sala de operaţie, anestesia se face cu chloroformul spitaluluĭ, ea nu presintă nimic de remarcat; se face încă odată desinfectarea regiuneĭ de operat, şi se iaŭ toate îngrijirile obicinuite în asemenea casurĭ. Pe diametrul cel lung al tumoreĭ herniare facem o incisie lungă de 9—10 centimetri; descoperim un sac herniar vechiŭ cu păreţiĭ foarte groşĭ, ca 5—6 milimetri, iar în interior ca 60 grame lichid turbure fără să maĭ fie vre-un viscer, iar după ce ne facem drum către cavitate, apar îndouiturile intestinale cu vasele foarte injectate; în interiorul intestinuluĭ subţire se simt materiĭ fecale solide, seroasa acoperită cu false membrane proaspete. Văzând că în sac nu era organe strangulăte şi pentru că din cavitatea abdominală se scurgea mult licuid turbure, cu miros fecaloid, am presupus că intestinul, care fusese în sac, s'a rupt şi s'a retras în cavitate. Pentru a ne da seama de starea viscerelor, am prelungit incisia insus încă cu 8—10 c.; îndoiturile intestinale apar acoperite de falşe membrane şi de licuid fecaloid, epiplonul este aderent şi de păretele abdominal şi de celelalte organe prin marginea luĭ liberă, aceste aderente fiind proaspete se desfac cu înlesnire cu degetele. Ne găsindu-se nicĭ o lesiune asupra îndoiturilor intestinale ce apăruse în plagă, am căutat către cecum, căcĭ, am presupus, pentru un moment, să nu fie o coincidenţă cu o apendicită, căcĭ am găsit aderenţe între organe, pe care desfăcându-le cu degetele şi luând în afară un pachet intestinal, de o dată a început să ţâşnească materiĭ din intestine prin o mică apertură rotundă care abea permitea intrarea degetuluĭ mic; pereţiĭ orificiuluĭ eraŭ aşa dispuşĭ că mucoasa hernia în afară ca un cerc peste cele-lalte membrane. Licuidul intestinal era în mare cantitate aşa în cât toate viscerele înotaŭ în el, iar în intestine se simţea multe materiĭ fecale solide. Toată suprafaţa peritoneală, parietală şi visceralĕ, era acoperită de falşe membrane proaspete, carĭ se deslipeaŭ cu înlesnire şi pe care le-am ridicat în mare parte cu penceta, cu degetele şi prin frecăturĭ cu compressa. Perforaţia era a intestinuluĭ subţire şi în apropiere de coecum, nicĭ o îndoitură intestinală nu purta urme de stragulare aşa în cât, nu se putea susţine că partea perforată ar fi fost în sacul herniar, în momentul accidentuluĭ. Intre două degete am apucat partea perforată şi am menţionat-o ast-fel până ce s'a spălat cu foarte mult ser cavitatea abdominală, când am văzut că serul curgea limpede: am făcut sutura în două caturĭ, urmând regulile stabilite în asemenea casurĭ; sutura s'a făcut cu corda No. 0. Se maĭ spală încă cu ser în timp de maĭ multe secunde se şterge bine cu comprese toate diverticulile cavităţeĭ şi printre organe; se reduc intestinele se resecă sacul hernial şi se reface perele abdominal

Scanned with OKEN Scanner

prin sutură în treĭ coturĭ, după preceptele ce am indicat cu altă ocasie. După ce se face pansamentul şi bandajul obicĭnuit, bolnavul este transportat în salon; se aplică pe lângă el în pat, vase cu apă caldă şi aparatul de încălzit al luĭ Davila. Temperatura se urcă după operaţie până la 39^4, se face o injecţie de ser de 600 grame.

9 Novembrie Temperatura se coboară la 37^7, bolnavul are dispnee, este agitat, pulsul 112, are greaţă, şi sete; abdomenul puţin balonat, maĭ cu seamă în regiunea stomaculuĭ, se dă un purgativ pe care 'l varsă peste o oră, vărsăturile se repetă de maĭ multe orĭ în timpul zileĭ, dând un licuid verzuĭ închis, sughiţul care încetase revine, dar maĭ slab. Urinează mult şi roşcat, urinul nu conţine albumină. Se maĭ face o injecţie de 600 gr. ser, se aplică pe abdomen pungă cu ghiaţă

10 Noembre. Temperatura dim. 37, séra 39^3, pulsul 108, agitaţia abea apreciabila, meteorismul aproape nu se maĭ cunoaşte. Durerile în abdomen maĭ persistă şi maĭ violente în fossa iliacă stângă, susughiţul foarte rar, sete nu maĭ are. Urina 1600—2400, de culoare roşcată închisă, albumina apreciabilă. Se face o clismă cu ser pe care o reţine. Se dă un gram de calomel în 2 dose şi peste 2 ore scaune abondente.

11, 12 Noembre. Nimic de extraordinar. Oscilaţiĭ vesperale şi durerile persistă dar maĭ slabe.

13 Noembre Temperatura fiind ridicată se desface pansamentul şi se găseşte o colecţie purulentă la partea stângă a incisieĭ, se deschide şi se scurge ca 100 gr. puroiŭ cu odoare fetidă fecaloidă; se reface pansamentul şi bandajul; bolnavul bea câte douĭ litri lapte pe zi.

14 Noembre. Temperatura dim. 37^5, seara 38^1. Simptomele abdominale puţin accentuate; Se desface din noŭ pansamentul, căci era îmbibat sanghinolent, în ultima plagă este un chiag mare de sânge. Plaga primitivă este cicatrisată, coardele dispărute; Se reface pansamentul.

15 Noembre. Temp. dim. 37^6, seara 38^3, pansamentul iar îmbibat, se schimbă, bolnavul se simte slab; se face o injecţie cu 900 gr. ser, pacientul numaĭ are scaune, starea generală mulţumitoare.

16—19 Noembre. Se desface pansamentul, plaga devine curată, însă în serotul stâng se formează o tumefacţie, pelea devenise roşie, bolnavul se plângea de dureri, temperatura 38^5. Se reface pansamentul.

20 Noembre. Starea generală a pacientuluĭ atrage atenţiunea noastră; termometrul arată la 38^9. Se desface pansamentul şi se constată că în scrotul stâng se formase o colecţie de puroiŭ. Pacientul este dus în sala de operaţie şi sub chloroform se deschide colecţia din care se scurge ca 200 grame puroiŭ puturos; se curăţă cavitatea abcesuluĭ, se cauterisează cu 5|% acid fenic şi se reface pansamentul; seara temperatura se menţine ridicată; se purgează bolnavul.

Zilele următoare s'a schimbat pansamentul în fie-care zi, apoĭ la 2—3 zile, pentru că plăgile eraŭ curate şi mergeaŭ repede spre cicatrisare.

La 16 Decembre, plăgile nu rămăsese de cât niște ulceraţiĭ superficiale, în întindere ca o monedă de 1—2 leĭ, iar plaga cea di'ntâĭŭ, prin care se deschisese cavitatea abdominală, era complect cicatrisată per primam şi nu rămăsese de cât ca o simplă linie puţin vizibilă. S'a făcut un pansament maĭ bogat şi s'a congediat bolnavul, recomandându-ĭ să vină la consultaţiele spitaluluĭ, peste patru saŭ cincĭ zile, pentru a i se schimba pansamentul.

Observaţia 3-a. — Pacientul Filimon Greblea, în etate de 27 anĭ, servitor, bine constituit. Intră în serviciul nostru în ziua de 15 Decembrie 1902, ora $11\frac{1}{2}$ a. m. El ne spune că în aceiaşĭ dimineaţă, pe când da niște zăpadă după o casă la ora $9\frac{1}{2}$, a alunecat şi a căzut pe laturea stângă a corpuluĭ, a perdut cunoştinţa pentru câte-va minute şi când s'a deşteptat, a avut durerĭ violente în umărul stâng şi nu putea să se servească de braţul corespondent, avea şi în abdomen durerĭ, însă vagĭ şi nu violente

Starea presentă. — Pacientul are o luxaţie scapula-umerală stângă, varietate sub-coracoidienă, se plângea de durerĭ în abdomen, iar sub ombilic avea o excoriaţie transversală. Din partea pulmonilor semne pronunţate de bronchită acută cu respiraţia dificilă; Din partea aparatuluĭ circulator nimic anormal. Temperatura axilară 39^2, pulsul 72. Bolnavul este aşezat în pat; i se dă o poţiune caldă calmantă; se pune braţul într'un triangul, iar pe pântece se face o fermentaţie după preceptul luĭ Prisnitz. La visita de seara starea generală a pacientuluĭ părea maĭ bună, el este constipat dar nu are nicĭ greaţă nicĭ vărsăturĭ. Se continuă cu tratamentul prescris.

16 Decembrie. Noaptea nu a dormit, a fost agitat, respiraţia, maĭ dificilă, durerile abdominale maĭ pronunţate, este tot constipat. Se reduce luxaţia după procedeul Chocher, fără anestesie. Temperatura d. 38^0, puls. 96. Se daŭ maĭ multe purgative (sulf. de magnesiŭ ol ricin şi calomel) în timpul zileĭ, fără nicĭ un efect pe care le varsă. Se aplică pe pântece o pungă cu ghiaţă şi se continuă până a doua zi; pântecele balonat.

17 Decembre [1]). Noaptea a petrecut-o foarte răŭ, starea generală maĭ grea, nu a dormit, respiraţia dificilă, tusă cu expectoraţie mucoasă durerĭ accentuate în abdomen. Bolnavul nu are vărsăturĭ alimentare abdomenul puţin balonat Temperatura 38^0, pulsuĭ 120, nu e depresibil. Purgativele şi clismele nu aŭ produs nicĭ un resultat. Ne decidem a interveni prin laporotomie.

Operaţia. La ora 10. a. m. boinavul este dus în sala de operaţie, se face toaleta abdomenuluĭ. Se adoarme cu chloroformul spita-

1) Atuncĭ văd pentru prima oară pe bolnav, absentasem în concediŭ.

luluĭ; somnul nu a presentat nimic de particular. Având în vedere starea pulmonară, s'a pus maĭ multă băgare de sesmă de către cel care a dat chloroform. Pacientul fiind complect adormit, am făcut o incisle de la ombilic până la pubis, intestinele atât cele groase cât şi cele subţirĭ şi epiploul aŭ eşit în mare cantitate, eraŭ umflate prin gaze. Peritoneul în toată întinderea îngroşat şi acoperit cu falşe membrane albe, recente; multe îndoiturĭ intestinale eraŭ lipite prin inflamaţia proaspătă.

Asupra intestinelor ce eşise din abdomen nevăzându-se nicĭ o altă lesiune, am căutat către cecum şi am găsit o ansă maĭ aderentă; scoţând'o afară, am constatat pe dânsa două aperturĭ rotunde, ce permiteaŭ intrarea degetuluĭ mic, departe una de alta de zece centimetri, iar de cecum distanţate ca 40—50 centimetre; mărginile plăgilor eraŭ netede şi mucoasa ectropiată peste cele-l'alte tunicĭ; din intestine curgea încă materiĭ intestinale licuide. Am spălat bine segmentul intestinal cu ser şi am făcut sutura longitudinală în două etage, cu coardă No. o. In tot timpul, pe când noĭ suturam, un curent de ser cald curgea în abdomen. După terminarea sutureĭ celor două aperturĭ, am spălat cu mult ser cavitatea, am curăţat falşele membrane cu penceta, cu degetele şi prin frecăturĭ cu compresse. Appendicele era puţin îngroşat, dară starea luĭ nu ni s'a părut că merită extirparea. Odată cavitatea bine spălată, în cât am presupus că nimic nu a maĭ rămas, am introdus intestinele şi am refăcut peretele abdominal prin sutura obicĭnuită. După ce s'a făcut toaleta post operatoare, am făcut pansamentul obicĭnuit şi un bandagiŭ contentiv; s'a aplicat vase cu apă caldă şi aparatul Davila. Toată ziua bolnavul a fost maĭ bine. Temperatura a scăzut de odată la 36^5, pulsul 140, se face 1000 gr. injecţie cu ser; starea pulmonilor este foarte îngrijitoare, din partea abdomenuluĭ nicĭ o schimbare.

18 Decembre. Noaptea bolnavul a fost maĭ linişţit. Starea pulmonilor tot îngrijitoare, nu are nicĭ greaţă, nicĭ sughiţ, nicĭ durerĭ abdominale, nicĭ eşire afară, urina încărcată cu urate. D. T. 37^8, 38^4, pulsul tot frecuent 140. Se dă un purgativ salin. Se aplică ventuse uscate pe tot toracele; fenomenele din partea abdomenuluĭ se amendează, bolnavul are scaune copioase; se prescrie o infusie din 50 centigrame foĭ de digitală şi un gr. răd. de ipeca cu sirop de morfină.

19 Decembre. Aceeaşĭ stare, amelioraţie din partea abdomenuluĭ, foarte îngrijitoare din partea organelor toracice. Se repetă purgativul, se aplică ventuse scarificate. Se repetă infusia de digitală cu ipeca. Temp. 40^2, pulsul 152. Starea generală gravă.

Peste zi maĭ are scaune, bolnavul stă nemişcat, respiră foarte greŭ, din partea pulmunilor raluri sibilante şi crepitante foarte pronunţate şi în toată întinderea pulmonilor; espectoraţia muco-spumoasă, expulsarea sputelor se face cu dificultate. Se continuă tratamentul.

20 Decembre. Aceiaşĭ stare, se maĭ repetă ventusele scarificate, se continuă cu nudicaţia internă.

21 Decembre. In timpul nopţeĭ starea generală mult ameliorată, temper. a scăzut la 37^7, puls. 92. Respiraţia maĭ liberă, bolnavul este maĭ vioiŭ, nimic din partea abdomenuluĭ, starea pulmonilor satisfăcătoare. Se continuă tratamentul.

23 Decembre. Iarăşĭ ameliorare, temp. 37^5, puls. 96. Se desface pansamentul; sutura se menţine, la extremitatea inferioară pare puţin inflamată. Se reface pansamentul. Se dă bolnavuluĭ bulion şi lapte.

24 Decembre. T. 37^7, puls. 100. Starea generală mulţumitoare, bolnavul maĭ vesel. Se dă mâncare.

25 Decembre. Staree generală iar se agravează, temperatura dimineaţa 38^8; din partea pulmonilor aceiaşĭ stare. Se desface pansamentul şi se găsesce sub cusătură o colecţie purulentă; se desfac două puncte, se scurge ca 50—80 grame puroiŭ seros şi cu odoare fetidă; se curăţă cn eter şi se reface pansamentul. Se face injecţie cu 500 gr. ser. Seara pacientul este maĭ bine, temperatură căzută la 37^8. Se continuă cu poţiunea calmantă.

26 Decembre. Noaptea a petrecut'o bolnavul îndestul de bine, dimineaţa temp. 37^5, dar pare foarte slăbit, aşa în cât arată indiferenţă. Se desface pansamentul, supuraţie puţină. Se schimbă pansamentul. Se dă bolnavuluĭ mâncare.

27 Decembre. Noaptea a fost în destul de mulţumitoare, somnul linişiit, D. 37^4, boloavul cere să manânce, se desface pansamentul, supuraţie seroasă puţină; se reface pansamentul, să dă mâncare. Din partea pulmonilor starea este mult îmbunătăţită, se dă mâncare: lapte, ouĕ şi bulion. Seara T. 38^6.

28 Decembre. Starea generală în destul de mulţumitoare; se desface pansamentul, puţină secreţie apoasă din plagă. Respiraţia este tot puţin dificilă, bolnavul nu se plânge de nimic, din contra, când îĭ zicem că nu prea este bine, el protestează, spunând că este foarte bine, dar că'ĭ este foame. Se reface pansamentul. T. d. 37^3. Se dă aceiaşĭ alimentaţie.

Pacientul este în destul dc bine, T. 37^4. Pofta de mâncare este bună, doarme bine, starea pulmonară în total satisfăcătoare aşa în cât îl cred cu totul în afară de orĭ-ce pericol.

La aceste treĭ observaţiunĭ ale noastre cred că este instructiv a alătura şi observaţia următoare ce am găsit'o în ziarele streine şi care dovedeşte o neîngrijire din partea mediculuĭ ce a căutat pe bolnav.

Perforaţia jesunuluĭ prin lovitură directă asupra abdomenuluĭ, fără semne externe, neoperat, moarte[1]).

Este vorba de un copil în etate de 16 anĭ, care fusese lovit de un cal asupra pânteceluĭ; nicĭ un semn exterior. Copilul a succombat după 20 zile şi la necropsie s'a găsit o perforaţie a jesunuluĭ.

1) *Livingston. British Medical Journal*, 1002.

SOCIETAȚI SAVANTE

Societatea de Chirurgie din București

Sedința de la 12 Martie 1903

Prezentare de piese:

1) Dr. **Gheorghiu.** ***Isterectomia abdominală totală la o gravidă în luna VIII, achondroplazică.*** — Vă prezint pe această femee în vîrstă de 19 ani, născută la Târnova în Bulgaria, care se prezentase la Maternitate în ziua de 12 Ianuarie 1903, însărcinată, în opt luni aproape pline.

Părinții ei sunt sănătoși, are 2 frați bine desvoltați Dînsa a început să stea în picioare abea la vîrsta de 3 ani, la 6 ani face o febră tifoidă, la 15 ani capătă menstruele, neregulate, la 3 saŭ 6 săptămâni, cu dureri mari. Ultima menstruație la 10 Mai 1902, când capăta dureri de mijloc, fără greață saŭ vărsături.

La ezamenul general se constată: talia 122 cm. (talia medie normală 156), ceea ce e isbitor e disproporția între trunchiŭ, care are dimensiuni aproape normale și membrele scurte și groase. De la creștet la ombilic 61 cm. (63 la o talie medie), de la ombilic la călcâie 61 cm. (93 în stare normală). Membrul superior 45 cm. (77 normal), brațul 19 (33), antebrațul 18 (27), mâna 13 (18). Membrul inferior 50 (86 cm. normal), coapsa 24 (42), gamba 26 (44), cm. piciorul 17 (din 24 cm).

La intrare în Maternitate, **prof. Drăghiescu** constată o disproporție mare între diametrele basinuluĭ și capul fetal și pune indicația uneĭ intervențiunĭ cezariene, așteptându-se să înceapă durerile de faceri. La 15 Februar, pe când **prof. Drăghiescu** era plecat în provincie, procedez de urgență la intervențiune. Precauțiunile de asepsie fiind luate, fac laparatomie mediană sub ombilicală de 14 cm. lungime. Abdomenul deschis, scot uterul afară, protejez cavitatea cu comprese, pun pe ajutorul meŭ, Dr. **Heresou,** să-mĭ penseze cu

degetele ligamentele largi pentru emostază provizorie, puncţionez peretele anterior al uterului, trecând prin placentă, lungesc plaga cu precauţiuni, apuc fătul de un picior şi-l desvolt repede, e etonat dar revine curînd la viaţă. Scot placenta şi membranele, tamponez cavitatea, emoragia e mică. In urmă procedez la isterectomia abdominală totală, fac legătura arterelor utero-ovariene, a ligamentelor rotunde, a arterelor uterine şi deschizând fundul de sac anterior al vaginului, apuc de col şi-l dezinserez de jur împrejur. Drenez vaginul pe sub peritoneŭ, închid abdomenul cu catgut în straturi, pelea cu setolină. Mersul ulterior afebril, sunt azi 3 săptămâni de la operaţie, atât mama, cât şi copilul sunt bine.

Autorii, în asemine cazuri, sunt de părere a se interveni imediat, fără a se aştepta începutul facerei. Mi s'a părut copilul prea mic, de acea am aşteptat să înceapă durerile, o injecţie de $^1/_2$ gr. morfină le-a regulat şi când colul se dilatase de un leŭ, am procedat la o intervenţie radicală, pentru a evita sarcinele ulterioare eventuale. Diametrul util la această femee e de 55 mm., basinul turtit dinainte înapoi.

2) **Prof. Ionescu.** I. ***Gastrectomie pentru ulcer al pilorului degenerat.*** — Vă prezint pe acest bolnav de 55 ani, intrat în serviciul meŭ la 20 Februar, după ce a stat cât-va timp în serviciul medical din acest spital pentru turburări gastrice care dataŭ de 9 ani şi conzistase în ematemeze, vărsături şi dureri. Diagnosticul era de ulcer simplu al stomaculuĭ cu stenoza pilorului. Ulcerul fiind vechiŭ, m'am gândit, că ar putea fi şi un început de degenerescenţă canceroasă, având în memorie un caz identic pe care vi l'am prezentat aci şi la care am practicat gastrectomia parţială.

Permeabilitatea piloruluĭ la acest bolnav era parţială, avea vărsături, ajunse într'o stare de debilitate avansată, iar examenul suculuĭ gastric arată ipoaciditate.

La 24 Februar practic o laparatomie supra-ombilicală; stomacul prezenta o indurаţiune la nivelul piloruluĭ pe mica curbură, însoţită de ganglioni puţini ipertrofiaţi de a lungul mareĭ şi miceĭ curburi. Aceşti ganglioni m'aŭ făcut să cred că ulcerul e degenerat. Am practicat o gastrectomie, extirpând pilorul şi din stomac o porţiune de 14 cm. în lungime. Am cusut duodenul de o parte, secţiunea stomacală de altă parte şi am stabilit apoi o gastro-entəro-anastomoză transmezocolică posterioară.

Imediat după operaţie a survenit o complicaţiune gravă, o pneumonie la baza stîngă, de care s'a vindecat şi care n'a impedicat ca reunirea plăgeĭ să se facă per primam. Examenul istologic al pieseĭ n'a fost făcut încă, impresiunea însă e că ulcerul e degenerat în cancer. In asemine cazuri dubioase, în loc de a practica o intervenţiune paliativă, al căreĭ rezultat tardiv putea fi dubios, e mai bine — rezultatul ne arată că am dreptate — să combinăm această gastro-

anastomoză, cu o extirpare totală a focarului bolnav. Intervenția nu prezintă o gravitate mare, rezultatul terapeutic e excelent, bolnavul se poate deja hrăni cu alimente solide, starea generală e deja mult mai bună și-l putem considera ca vindecat pentru tot-deauna.

II. *Craniectomie temporară, procedeul Berezsowski, pentru epilepsie esențială.* — E un copil de 14 ani, care suferea de epilepsie din copilărie și fusese tratat multă vreme cu toate tratamentele posibile medicale; a stat în serviciul **prof. Marinescu** o lună fără a se obține vre-un rezultat. Accesele fiind foarte dese, părinții lui, s'au decis să-l supună la intervenție chirurgicală. M'am gândit că în acest caz accesele ar fi datorite unei compresiuni cerebrale prin stază pasivă și am decis o intervenție decompresivă. Am procedat deci la o craniectomie temporară și înainte de a sălta lamboul osos am rezecat din el o lamelă de os de a-lungul marginei convexe, pe o lățime de 1 cm., așa că lamboul osos rămas are dimensiuni mult mai mici ca perderea de substanță pe care o umple. Odată meningele descoperit, am ferestruit dura-mater, de a lungul mărginei convexe, ridicând din ea lambouri patrate de 1 cm., aproximativ, distanțiate și separate între ele prin punți intacte de același diametru. Aceste lambouri durmeriene sunt răsturnate pe suprafața craniului și cusute la periostul extern. In acest mod dura-mater nu mai poate comprima creerul, iar fixarea ei la periost împedică formarea de punți osoase de la suprafața de secțiune la lamboul osos. Acesta din urmă rămâne mobil și creerul decomprimat în permanență în locul de operație. Bereszowski recurge și el la ferestruirea durei-mater, dar n'o coase la periost; și în acest punct difer de el. Că e utilă practica la care recurg, mi-a dovedit un caz prezentat aci din serviciul D-lui **Dr. Leonte**, în care la un bolnav trepanat cu mulți ani în urmă, s'a reprodus osul complect, așa că abea se mai cunoștea locul printr'o înfundătură.

Operația, la acest bolnav, s'a practicat la 20 Februarie și azi puteți constata că lamboul osos e mobil și va rămâne atare. Operația și-a atins scopul, acela de a produce o decompresiune durabilă. De câte ori creerul se va găsi comprimat printr'o cauză oare-care, forța de compresiune va găsi o cale de degajare prin părțile ferestruite ale durei-mater și dacă e real că accesele epileptice pot fi datorite unor atari compresiuni, rezultatul terapeutic al acestei intervenții poate fi satisfăcător. Bolnavul de față a continuat a avea accese dar intervenția e prea recentă pentru a o judeca definitiv.

Comunicări.

Tratamentul apendicitei, chestiune pusă la ordine, raportor **prof. Ionescu** (va apare în original).

Ședința de la 2 Aprilie.

Prezentare de bolnavi:

1) D-l **Dr. Costin.** ***Ectropion cicatricial, autoplastie indiană, vindecare.*** — Acest bolnav intră la 15 Decembre trecut în serviciul D-luĭ **prof. Manolescu**, pentru ectropion cicatricial dublu al pleopelor inferioare. La 1 Octombre, lucrând la o fabrică din Herăstrău, un motor cu gazolină face explozie, și-ĭ combustionează întreaga față, rămânând o suprafață cicatricială întinsă, care ectropionează ambele pleope inferioare și strâmtează mult orificiul bucal, bolnavul vorbește și ingerează cu dificultate. Pentru această din urmă leziune va fi nevoe să treacă printr'un serviciŭ chirurgical.

Prof. Manolescu a intervenit la ochiul drept prin metoda autoplastică indiană, un procedeŭ puțin modificat. Starea actuală a ochiului stâng neoperat ne arată întinderea leziunilor și la cel drept înainte de intervențiune. După ce s'a făcut o incizie paralelă cu bordul ciliar al pleopeĭ răsturnate, s'a decolat pleopa împreună cu sacul eĭ conjonctival, pentru a o aduce la nivelul și în poziția eĭ normală; rezultă din această decolare o suprafață mare avivată, între pleopa așezată în poziția eĭ normală și restul tegumentelor regiuneĭ, saŭ maĭ bine zis a cicatriceĭ. Această suprafață trebuea umplută cu un lambou luat dintr'o regiune vecină. Cea maĭ apropiată regiune ar fi fost cea malară, dar în cazul de față era cicatricială, de aceea s'a recurs la un lambou frontal. Acest lamboŭ trebue să fie cât maĭ mare posibil, având a se ține cont și de retracția imediată, și de cea secundară, care îșĭ atinge maximul une-orĭ abea după uu an. Imediat decĭ deasupra sprînceneĭ se crează un lamboŭ cutanat, cu o treime maĭ mare ca suprafața de acoperit pentru retracția imediată. Pediculul se crează la nivelul comisureĭ externe și în loc să aibă o direcțiune verticală ca în procedeele obicĭnuite, îĭ se dă o direcțiune transversală, buza internă a acestuĭ pedicul descinde ceva maĭ jos ca cea externă, pentru ca acest pedicul să se aranjeze bine fără nicĭ o torsiune, odată lamboul coborît la destinația luĭ. Plaga frontală se astupă cu o cusătură, mobilizând buza superioară, pentru a evita o retracțiune a pleopeĭ superioăre. Lamboul așezat în suprafața de acoperit e cusut la cele două buze.

Bolnavul e operat de 3 lunĭ și rezultatul e perfect și se va menține chiar după retracțiune maximă, stofa fiind prea suficientă. Deja procedeul de blefaroplastie a fost modificat de **Ficke**; modificarea făcută de **prof. Manolescu** consistă maĭ ales în a crea pediculul transversal și destul de larg pentru a asigura vitalitatea lambouluĭ și a nu forma burelet după alunecare.

2) **Prof. Ionescu.** I. ***Amputația gambeĭ la locul de elecție prin procedeul osteo-plastic al Prof Samfirescu.*** — E un bolnav de 45 anĭ,

zidar, care intră în serviciul meŭ la 9 Martie 1903, cu o tuberculoză tibio-tarsiană a piciorului drept propagată la întregul tars și metatars de oparte, de alta la întreaga jumătate inferioară a gambeĭ, prezentând o mulțime de traectc fistuloase, cu febră până la 40°, ganglioniĭ inguinalĭ tumefiațĭ. L'am operat la 17 Martie practicând amputația gambeĭ la locul de elecție, cu lamboŭ circular, procedeul osteo-plastic al **Prof. Samfirescu** de la Iași, acoperind suprafața de secțiune a ambelor oase, cu câte un capac osos luat din segmentul osos inferior și cusut la țesuturile peri-osoase. Rezultatul imediat e perfect, bolnavul n'a fost încă radiografiat. Operația durează maĭ mult ca de obiceiŭ, e puțin laborioasă și delicată, maĭ ales pentru peroneŭ, care fiind subțire și mobil se lasă greŭ a fi ferestruit când e vorba să creăm capacul luĭ osos, aderent la țesuturĭ pentru a fi vital. Acesta e al treilea bolnav amputat de mine prin acest procedeŭ și cred că sunt singurele cazurĭ în care procedeul a fost aplicat pe viŭ. Vă prezint radiografiile celor-l'alțĭ doĭ operațĭ, două amputațiĭ de coapsă; pe una se vede capacul osos perfect adaptat pe femur, pe cel-l'alt adaptarea nu e complectă, există un mic spațiŭ între capac și suprafața de secțiune a osuluĭ.

II. ***Varicocel stâng tratat prin procedeul Parona combinat cu rezecția venelor.*** Vă prezint pe acest tînăr de 18 anĭ, intrat în serviciul meŭ pentru un varicocel stâng, datând de 3 anĭ și apărut în urma unuĭ efort. Prezenta și orchidoptoză și dilatarea venelor și de aceia i-am practicat la 22 Martie rezecția venelor maĭ dîlatate și suspendarea cordonuluĭ în vaginala răsturnată și fixată la canalul inguinal. Rezultatul imediat e perfect, testĭculul e bine suspendat, scrotul a redevenit deja la normal de și operația datează de scurt timp. Vi-l prezint, fiind-că operația luĭ **Parona** nu se practică așa des și maĭ ales fiind-că e combătută de mulțĭ care zic că fără rezecția scrotuluĭ nu se poate obține un rezultat definitiv bun; așa de ex. chiar în tratatul noŭ de medicină operatoare a luĭ **Monod** și **Vanverts**. De alt-fel eŭ combin acest procedeŭ cu alte practicĭ obicinuite, după caz, așa cum se poate vedea într'o teză a unuĭ elev al meŭ din anul trecut. Când bolnavul prezintă o simplă orchidoptoză mă mulțumesc numaĭ cu eversiunea și suspendarea vaginaleĭ; dar o combin cu rezecția venelor când acestea sunt prea dilatate și cu rezecția scrotuluĭ, când el e prea lăbărțat.

Racoviceanu. Și eŭ sunt de părere că suspendarea prin procedeul luĭ **Parona** e cel maĭ bun procedeŭ; de câte orĭ însă scrotul e lăbărțat eŭ îl rezec și nu atât ca mijloc de suspendare, cât ca indicație directă a nu lăsa un scrot mare, greŭ și jenant, plus că în asemeuea cazurĭ mă tem în tot-deauna de o decolare și o infiltrare sanguină a scrotuluĭ, când emostaza venoasă nu e prea perfectă.

III. ***Gușă retrosternală cu fenomene grave de asfixie.*** Acest bolnav de 60 anĭ, intră în serviciul meŭ la 13 Martie 1903 cu dispnee in-

tensă, nu putea să respire, tiraj supra-sternal, asfixie. Cu un cuvînt fenomene de compresiuue tracheală produse de o tumoră desvoltată înapoia articulației sterno-claviculare din dreapta și ocupând puțin regiunea cervicală. Tumora aceasta a fost observată pentru prima oară acum trei luni, era cât o nucă mare, nu producea nici o jenă Cu 2 săptămâni înainte de a intra la spital a început să capete jenă în respirație, dispnee, fenomene care se accentuaŭ treptat, începu să sufere de insomnie, nu putea păstra decubitul dorsal. Tumora urma puțin mișcările de suire și coborâre ale tracheei, diagnosticul ezita într'o gușă plonjantă și între adenopatie secundară neoplasică, prelungită la ganglionii tracheo-bronchici. Examennl laringoscopic arată compresiunea tracheeĭ și ușor edem sub mucos laringo-tracheal; nici un neoplasm pe arborele respirator.

Operația se face la 15 Martie. Se cloroformisează și se face o incisie dealungul sternomastoiduluĭ și alta de-alungul claviculeĭ și se descopere tumora. Bolnavul se asfixiază mai răŭ, se cianosează și amenință să sucombe. Se face repede traheotomia, se introduce o canulă lungă, respirația nu se ameliorează. In timp ce se practică respirația artificială rezec porțiunea internă a claviculeĭ și partea corespunzătoare din mănerul sternuluĭ, tumora devine mai liberă, respirația mai ușoară, asfixia se amendează. Continuând atunci intervenția rezec aproape tot mănerul sternuluĭ și încep a libera tumora de jur împrejur; înapoĭ se deslipea lesne de organe, înainte era foarte aderentă la os și numaĭ cu foarfeca am putut s'o sculptez. Tumora se întindea până aproape de apendicele xifoid și când am extirpat'o a rămas un gol foarte profund. Odată tumora extirpată, respirația a devenit absolut normală; am suprimat canula tracheala și am abandonat plaga tracheală fără nicĭ o cusătură. Am drenat golul retrosternal, strâmtorând pe cât a fost posibil plaga externă.

Am văzut relativ multe gușe, nicĭ una plonjantă în așa mod și așa de amenințătoare pentru viața bolnavuluĭ. Vă presint și piesa care după examenul microscopic e o *gușă fibroasă.*

IV. ***Isterectomia totală cu evidarea ileo-lombopelviană pentru cancer al uteruluĭ.*** — Bolnava aceasta, de 52 de anĭ, intră în serviciul meŭ la 18 Februarie 1903 cu un epiteliom al coluluĭ uterin, ulcerat, sîngerând, propagat puțin la parametrul stâng, căcĭ de această parte exista o impăstare care imobiliza țesuturile. Deja acest caz mi s'a părut la limita operabilității pentru cura zisă radicală cum o înțelegem. Operația am practicat'o la 27 Februarie ; anume castrație abdominală totală, luând o parte bună și din vagin, evidarea complectă și totală ilio-lombo-pelviană. Tecnica o cunoașteți toți din raportul meŭ prezentat la ultimul congres din Roma asupra acesteĭ intervențiunĭ. Abdomenul închis cu fire temporare de argint s'a reunit per primam, cicatricea e solidă. Bolnava e azĭ aproape complect vindecată, ceea ce prelungește șederea eĭ în spital e cicatrisarea lentă a

plăgeĭ vaginale, căcĭ în urma evidăreĭ rămâne o suprafață largă sângerândă, care trebue drenată și forțamente se cicatrisează lent. Nicĭ o complicație post-operatorie la această bolnavă. Rezultatul imediat e excelent, cel tardiv îl vom vedea, vă pot spune însă că până în prezent n'am observat încă nicĭ un caz de recidivă la operatele mele. Cazul acesta e important prin felul intervenției și țiŭ mult să vă prezint toate aceste cazurĭ, ca 'să vă convingeți că operația nu e gravă, nu e omorâtoare, și maĭ ales că așa cum o propun eŭ nu e o utopie chirurgicală, cum a susținut un confrate maĭ zilele trecute, tocmaĭ în fața uneĭ bolnave de cancer al uteruluĭ care venise să beneficieze la noĭ de progresele chirurgieĭ actuale. Față de așa argumentare, că toate bolnavele operate prin evidare mor, bine înțeles pacienta a preferat intervenția rațională, benignă a confrateluĭ nostru. In adevăr operația s'a făcut, isterectomia vaginală, iar după 24 ore bolnava a sucombat de septicemie, din cauza leziunilor secundare de care s'aŭ complicat intervenția.

Iată dar două bolnave aproape identice; maĭ mult cazul din urmă era o formă limitată, fără propagare la perimetru, după cum m'am convins și eŭ și medicul curant al bolnaveĭ, una operată prin procedeul meŭ și vindecată fără nicĭ o complicație, alta la care s'a practicat isterectomia vaginală și moartă în 24 ore de complicațiunĭ grave operatoriĭ. Faptele sunt prin el înșile elocvente și mă scutesc de orĭ-ce comentariĭ.

Dr. Racoviceanu. — Eŭ n'am practicat de cât isterectomia abdominală simplă și numaĭ în câte-va cazurĭ găsind în vecinătate ganglionĭ ipertrofiațĭ ĭ-am extirpat. Am practicat 10 isterectomiĭ abdominale, una la o bolnavă la care **Ionescu** practicase legătura atrofiantă a ipogastricelor; 7 aŭ sucombat și numaĭ 3 supraviețuirĭ, aceste din urmă aŭ plecat vindecate din serviciu și nu le-am maĭ văzut. Eŭ sunt partizan al isterectomieĭ vaginale în cazurĭ cu leziunĭ maĭ limitate, am practicat intervenția de maĭ bine de 40 orĭ și nu mi s'a întâmplat nicĭ odată să lezez beșica saŭ ureterul din greșeală. Când ureterul era prins în țesut neoplasic îl rezecam într'adins, asemenea mi s'a întâmplat un sfacel secundar al beșiceĭ, neoplasia fiind prea propagată. Asemenĭ cazurĭ sunt contraindicațiunĭ ale intervențiuneĭ. In cazurĭ limitate însă n'am observat asemene complicațiunĭ de și le-am avut în supurațiunĭ pelviene. Cât privește rezultatul îndepărtat nu mă pot pronunța definitiv; una din operațiile mele e din 95 și bolnava aceasta trăește și azĭ fără recidivă.

Prezentare de piese.

Dr. Ștefănescu-Galați. I. *Nefro-ureterectomia totală dreaptă pentru pionefroză calculoasă.* — Piesa această provine de la un copil de 6 anĭ, intrat în serviciul d-luĭ **Dr. Herescu**, în ziua de 13 Februarie cu fenomene de calcul vezical. In afară de cele-l'alte mijloace de

diagnostic, în acest caz se putea simți calculul prin palpeul ipogastric și mai ales prin explorarea bimanuală, palpeul combinat cu tușeul rectal.

Copilul avea accese febrile, urina purulentă, beșica infectată. Se face talia ipogastrică și se scoate un calcul cât un oŭ de găină. Vezica s'ă drenat și s'a spălat zilnic cu nitrat de argint. Plaga ipogastrică mergea când mai bine, când mai răŭ, ba a fost nevoe a se exterioriza și mai bine vezica pentru o drenare mai complectă. Prin presiunea asupra ureteruluĭ din dreapta se determină în mod manifest o scurgere de puroĭ. Era evident că calculul vezical, prin mărimea luĭ, a putut comprima ureterul din dreapta, determinând o retenţiune de urină și o infecţiune secundară ascendentă. Pentru că starea generală nu se ameliora, se intervine din noŭ, acum 3 zile, asupra rinichiuluĭ și ureteruluĭ din dreaptă, practicând o incizie ca pentru legătura arterei iliace primitive, prelungită până în mijlocul arcadeĭ crurale. Se taie toate straturile până la peritoneŭ, se decolează acesta până la vasele iliace, îndepărtând împreună cu el ansele intestinale care se zăresc prin transparenţă. Se dă în profunzime de un cordon gros, ca o ansă de intestin, intortochiat, care dispare în beșică ; acesta e ureterul enorm de dilatat și plin de lichid, rinichiul luĭ transformat într'o pungă de puroĭ și din el mai rămăsese o coajă prea subţire de substanţă activă. Prelungind incizia în sus se poate extirpa rinichiul și ureterul în întregime, neexistând nicĭ o aderenţă între aceste, fie la peritoneu, fie la peretele abdominal posterior. Copilul se găsește azĭ bine, starea generală excelentă.

Cazurile de acest fel de *ureterectomie totală*, sunt puţine, și se numîră în literatură ; deși în timpul din urmă s'aŭ înmulţit, mai ales ca tratament al fistulelor uretero-vaginale operatoriĭ, când cele-l-alte metode de tratament nu isbutesc. Așa **Paul Delbet** și **Dentu** aŭ publicat un caz de isterectomia vaginală cu fistulă uretero-vaginală, în care ne putând practica uretero — cistoneostomia, au ridicat ureterul aproape complect. **Pantaloni** într'un caz de idronefroză cu dilataţia ureteruluĭ, a rădicat împreună cu pungă și mare parte din ureter, lăsând numaĭ ultimiĭ câţĭ-va centimetri. Deja în 95, **Albarran** deschisese ureterul pentru calcul. **Israel** într'un caz de ureterită, cu fenomene vezicale și crize cistalgice, a intervenit odată prin nefrostomie fără rezultăt, a intervenit din noŭ asupra rinichiuluĭ și negăsind nimic la rinichiŭ, a prelungit incizia pentru explorarea ureteruluĭ, în jurul căruia a găsit un proces inflamator de periureterită și a liberat ureterul. Tot **Albarran**, la o bolnavă la care Le **Dentu** făcuse nefrostomia, a găsit o tumoră papilomatoasă la orificiul ureteral, și spintecându-l a găsit ureterul plin de papiloame, pentru care s'a decis să-l extirpe în totalitate, împreună cu rinichiul corespunzător. **Renès** din Marsilia a practicat nefrectomia și ureterectomia pe calea paraperitoneală pentru papilom al rinichiuluĭ și ureteruluĭ. **Escat** la o

Scanned with OKEN Scanner

bolnavă cu crize cistalgice și anteversiune a practicat vr'o 10 intervenţiuni, din cauza insuccesului terapeutic, anume : raclagiŭ uterin, ablaţie anexială, cistostomie ipogastrică, nefrostomie, nefrectomie, prin diferite inciziuni, apoi a găsit o pungă purulentă ureterală în unghiul săŭ inferior pe care a deschis'o. In cele din urmă a întrunit toate aceste inciziuni vechi, printr'una lungă, în formă de V, de la unghiul costo-vertebral până la arcada crurală și a extirpat ureterul în întregime. In general sunt trei cazuri bine stabilite de ureterectomie totală. Această intervenţiune va deveni mai frecuentă, mai ales în papilomul basinetului și ureterului, în care **Albarran** recomandă extirparea întregului ureter cu rinichiul lui pentru a evita recidiva.

Prof. Th. Ionescu. In comunicarea mea asupra isterectomiei abdominală pentru fibrom, prezentată în ședinţele precedente, am relatat un caz de nefrectomie secundară cu extirparea totală a ureterului pe calea paraperitoneală, nu atât pentru fistula uretero-vaginală, ci pentru accesele de febră care îmi demonstraŭ că rinichiul e infectat. Operaţia a fost foarte ușoară, și în adevăr am găsit rinichiul plin de abcese mici miliare.

II. ***Calcule vezicale.*** Vă prezint aceste trei calcule vezicale scoase ăzi de la acelaș bolnav de către șeful meŭ **Dr Herescu**, bolnav care prezenta fenomene vezicale și o ipertrfie de prostată și la care s'a practicat *prostatec'omia* perineală. Toate la un loc cîntăresc 95 gr., umpleaŭ aproape vezica, bolnavul nu putea tolera sonda à demeure. E al doilea bolnav prostatectomizat de **Dr. Herescu**, la care s'aŭ găsit calcule vezicale. Ele sunt multiple în general. La acest bolnav s'a făcut secţiunea uretrei de la început și apoi s'a scos glanda prin morselare, așa cum a recomandat în ultimul timp însuși **Proust**, al căruĭ procedeŭ primitiv diferă de acesta.

C.

Societatea de Chirurgie din Paris

Ședinţele de la 25 Martie — 29 April 1903.
(Bulletins et mémoires de la Société de Chirurgie de Paris, 1903)

Asupra suturei arterelor. — **Richard** arată că dacă firele sunt perforante, obliteraţia prin chiaguri nu e absolut necesară ; într'un caz de ruptura arterei axilare în cursul extirpărei unor ganglioni canceroși a practicat sutura arterei ; autopsia a arătat câte-va luni mai tîrziŭ artera permeabilă. Rănirile mici ale arterelor mari sunt capabile de o emostază spontanee.—**Lejars** arată cât e de greŭ a face suturi arteriale neperforante și cât sunt de periculoase prin embolii, se întreabă dacă n'ar fi de preferat legătura, care în genere n'are conse-

cinţe grave.—**Delbet** crede și dânsul că legătura e de preferat.—**Bazy** e de aceiaşĭ părere și în ce privește legăturile laterale, în care adese artera se oblitereză.

Hemiresecția cotuluĭ pentru luxație veche nereductibilă.—**Kirmisson** prezintă o fată de 14 anĭ operată acum un an cu un antebraţ în extensie și flexiunea limitată la 25°. A rezecat epicondilul sfărămat și extremitatea inferioară a umăruluĭ, drenagiu și imobilizare în unghiŭ drept timp de 15 zile. Flexiunea și mișcările de pronație și supinație se execută bine astă-zĭ.—**Championniere** consideră această bolnavă ca o infirmă și maĭ bun rezultat ar fi dat rezecţiunea complectă.—**Monprofit** a practicat emiresecția în 3 cazurĭ, cu imobilisare în flexiune exagerată timp de 8 zile numaĭ, mișcărĭ timpuriĭ cu rezultate satisfăcătoare.—**Nélaton** e satisfăcut de rezultatul obţinut de **Kirmisson.**

Sébileau prezintă bolnava la care a practicat *rezecția parțială a ramureĭ orizontale a maxilaruluĭ inferior pentru un epulis recidivant* cu proteză imediată cu un *aparat de porțelan* care e inalterabil de lichidele din gură, sterilizabil și foarte solid, rezultatul funcţional e perfect.

Walther prezintă un tânăr la care a practicat acum 2 anĭ o *orchidopexie* și la care rezultatul bun se menţine ca la început.—**Delbet** prezintă un *anevrism al arterei femorale* extirpat la o femee de 65 anĭ și vindecată.—**Rochard** prezintă o piesă de sarcină extra-uterină în patru lunĭ, scoasă prin laparotomie, piesa a fost radiografiată; probabil că e interstiţială, neavând aderenţe, trompa liberă.

Asupra asociațiunilor neoplasice. — Vorbesc **Potherat, Lejars** și **Routier**, din care rezultă că nu cunoaștem încă relaţiunile patogenice care pot exista între neoplasme diferite, clinicește și anatomicește; conduita însă e precisă, orĭ-ce tumoară trebue extirpată, orĭ-care ar fi numărul, natura, sediul, etc., dacă sunt extirpabile și dacă starea bolnavilor o permite.

Championnière prezintă un om de 39 anĭ la care a practicat acum 18 anĭ o rezecţie a genunchiuluĭ pentru o tumoră albă; are membrul maĭ scurt cu 10 cm. și schioapătă. — **Lejars** presintă un bolnav operat de 18 zile pentru o fractură a rotuleĭ prin emicercuire. Operat două zile după accident, după 12 zile s'a dat jos din pat.

Tumoră a intestinuluĭ subțire cu pedicul răsucit simulând o apendicită. — **Poirier** presintă piesa provenită de la o gravidă în luna a III, care a prezentat în ultimul timp crize dureroase cu febră. La operaţie s'a găsit o tumoră dependintă de intestinul subţire la 30 cm. de cec cu pedicul răsucit; probabil e un neoplasm.

Fibrome uterine. — **Potherat** presintă: 1) un enorm uter plin de fibroame, din care unul pe cale de a se gangrena. Femea presentase în ultimele lunĭ fenomene de sarcină. 2) Un uter ce prezintă și un fibrom polipos și cancer, scos tot pe calea abdominală. — Maĭ

Scanned with OKEN Scanner

prezintă un fibrom cât un oŭ scos din grosimea mușchiuluĭ drept la un bărbat.

Qnénu, prezintă un *ac de păr*, găsit în apendice la un cadavru, încrustat de materiĭ fecale. — **Picqué** presintă un *osteom al aductoruluĭ mijlociŭ* scos de la un alienat.

Tumoră a lobuluĭ frontal. — **Championnière** prezintă o tumoră a lobuluĭ frontal drept, cât o mandarină, extirpată de la un bărbat care prezenta fenomene de epilepsie localizate la membrul superior stâng; tumora decĭ nu comprima nicĭ frontala ascendentă, nicĭ parietala. Epilepsia parțială prin urmare arată numaĭ o localizare aproximativă. Bărbatul a murit curînd după operație, probabil de emoragie.

Diformități traumatice ale nasuluĭ tratate prin incluzie protetică de parafină. — **Guinard** citește observația luĭ **Delangre**, în care e vorba de un ofițer cu diformarea nasuluĭ în urma unuĭ traumatism: injectând 18 cm. c. de parafină în 4 ședințe, cu aplicația unuĭ aparat, a obținut un resultat estetic perfect, care s'a menținut. Aparatul are de scop a mula parafina și a da nasuluĭ forma dorită.

Mușcătură de cal necesitând dezarticulația umăruluĭ; injecție preventivă de ser antitetanic; tetanos atenuat tratat cu cloral și flebotomie; vindecare. — **Bazy**, comunică observația luĭ **Mauclaire**, tetanosul a apărut 17 zile după mușcătură și 16 zile după dezarticulație. Chloral 6—12 grame. O flebotomie primă de 150 gr. sânge după 3 zile alta. Tetanosul a durat 25 zile. I s'a făcut bolnavuluĭ și injecțiunĭ preventive de ser antitetanic, care probabil aŭ avut darul de a atenua infecțiunea.—**Bazy** reproșează că de ce nu s'aŭ făcut injecținnĭ repetate de ser, știindu-se că acțiunea lor preventivă nu durează maĭ mult de 10 zile.

Tuberculoza septicemică, pe urmă reumatismală, în fine specifică saŭ clasică. — **Poncet** face istoricul unuĭ bolnav din care reese că acest bolnav a fost atinsântâiŭ de o stare infecțioasă, ca primă manifestație a tuberculozeĭ, fără localizărĭ precise și probabil fără leziunĭ anatomice, fără tuberculĭ, fără granulațiunĭ. Se bazează pe faptele experimentale ale luĭ **Arloing,** în care inoculațiunĭ de bacilĭ tuberculoșĭ în cultură omogenă, daŭ naștere la septicemiĭ tuberculoase, fără tuberculĭ. In al doilea rînd bolnavul a făcut o poliartrită acută tot de natură tuberculoasă. In cele din urmă, o tuberculosă clasică, cu granulațiunĭ, fongozitățĭ, puroĭ cazeos. Bolnavul de 33 anĭ, face la vîrsta de 15 1/2 anĭ o infecțiune gravă acută, după 20 zile un reumatism acut, rebel la salicilat și în convalescență osteite, mal de Pott dorsal, coxalgie, timp de 3 anĭ. După 4 anĭ alt reumatism articular acut, osteite supurate la stern, la peroneu, etc., în urmă tuberculoză pulmonară. In ultimiĭ 2 anĭ abcese recĭ subcutanate multiple, gome, etc.

Epiteliomul limbeĭ. — **Guinard** prezintă un bolnav cu o ulcerație epiteliomatoasă a limbeĭ, operat acum 12 anĭ de **Verneuil**;

recidivă în două rînduri la intervale scurte ; aceasfă a două recidivă datează numaĭ de 1 lună.

Delbet presintă un *corp strein al genunchiuluĭ*, un fragment din suprafața articulară, de 21 mm. pe 18, apărut în urma unuĭ efort. — **Berger** prezintă o *tumoră voluminoasă a parotideĭ*, mixo-condro sarcom, extirpată de curînd destul de lesne, cu vindecare per primam. A doua zi rămurile cervico-faciale eraŭ paralizate, de și nervul nu fusese atins ; probabil o paralizie prin nevrită.

Injecțiunile protetice de parafină. — **Lejars**, citează un caz în care o femeie a avut recurs la injecțiunĭ protetice pentru o mică deformație nasală ; i s'a practicat 15 injecțiunĭ, după care regiunea s'a tumefiat, întinzându-se și la pleopele superioare, diformând enorm figura. Era un bloc de parafină consolidată și nicĭ extracția unor porțiunĭ n'a putut remedia cel puțin mișcările pleopelor.—**Sébileau** se întreabă dacă nu s'a format o fibromatoză, prin proliferarea țesutuluĭ conjunctiv în jurul parafineĭ. — **Tuffier** a văzut ulcerațiunĭ ale mameleĭ, doĭ anĭ după injecțiunĭ de parafină în scop estetic.

Gastrotomia temporară pentru a permite cicatrisarea uneĭ ulcerațiunĭ rebele a faringeluĭ.—**Schwartz** comunică observația luĭ **Marion** în care ulcerația era vastă, ocupa vălul palatuluĭ și faringele și era rebelă la orĭ-ce tratament. Fistula a funcționat perfect timp de 2 lunĭ în care vreme s'a tratat energic ulcerația tuberculoasă, bolnavul s'a îngrășat, ulcerația s'a vindecat. Inchiderea fistuleĭ a fost ușoară. **Sébileau** crede că ulcerația era sifilitică, un tratament specific era de încercat și maĭ obiectează de ce nu s'a recurs la alimentarea cu sondă în loc de gastrostomie.

Operațiuni pentru a remedia deplasări vesicale considerabile. **Gérard-Marchant**, în două casurĭ de prolapsurĭ vaginale pronunțate, a practicat intr'unul un fel de barieră vulvară din lambourĭ luate de pe pereții vaginalĭ laterali și inferiorĭ; în al doilea a fixat peretele vezical posterior la cel vaginal cât maĭ aproape de col, plus și perineorafie.— **Schwartz** a recurs de maĭ multe orĭ la acest al doilea procedeŭ cu rezultate bune.

Amputația interscapulo-toracică pentru tumora umăruluĭ. — **Berger** raportează observația luĭ **Brin** (d'Angers), în care era vorba de un condrom osteoid desvoltat din colul anatomic. De 2 lunĭ e operat și n'a recidivat.—**Berger** revine asupra gravitățeĭ accsteĭ operațiunĭ în tumorile omoplatuluĭ, probabil din causa delabrărilor marĭ, epanșamentelor care se infectează lesne. — **Rochard** a practicat această operație acum 5 anĭ pentru tumora umăruluĭ; după 2 anĭ bolnavul nu prezenta încă recidivă.

Bazy presintă un operat acu 7 anĭ pentru ectopie testiculară inguinală prin *orchidopexie*, la dreapta; acu câte-va lunĭ aceiași operație la stânga; ambiĭ testiculĭ se găsesc azĭ la același nivel.

Faringotomie laterală pentru extragerea unuĭ corp strein.— **Quénu**

comunică acest cas ; e vorba de un ratelier înghițit de bolnav cu câte-va săptămâni înainte. Incercările de extragere pe cale naturală nereușind a practicat faringotomia laterală, paralelă cu osul hioid, sutură, drenagiu superficial, vindecare rapidă. Insistă asupra pericolelor extragerei corpilor streini neregulați pe căile naturale, recomandă multă prudență și mai curând intervenția chirurgicală. La aceste conclusiuni se asociază și **Routier, Labbé, Sébileau, Segond, Cahier** care citează exemple de accidente grave sau mortale în încercări de extragere mai mult sau mai puțin brutale de rateliere din faringe sau esofag. Poate cu ecleragiul prealabil să se poată face o extirpare mai ușoară. *C.*

ANALIZE

Charles A. Balance. *Operative treatement of chronic facial palsy of periferal origin. Tratamentul operator al paraliziei faciale cronice de origină periferică.* — «The Brittish Med. Journ 1902. Max; No. 2209 page 1009». In majoritatea cazurilor de paralizie facială «reumatică» prognosticul vindecărei e favorabil pe când în alte cazuri, mai cu seamă traumatice sau în urma unei otite supurate medie, vindecarea e imposibilă. Cazurile în număr de 7 pe cari le citează autorul articolului sunt, relative la operația cazurilor nevindecabile prin medicamente și constă în anastomoză unui nerv sănătos cu porțiunea distală a facialului paralizat. Operația se bazează pe faptul că porțiunea distală a unui nerv secționat se regenerează chiar când e separată de segmentul central. O asemenea regenerare nu atinge perfecțiunea afară numai dacă segmentul distal e unit cu cel proximal pentru a permite transmiterea impulsiunilor între centrii nervoși și periferie. (*The healing of Nerves* by **C. Ballance** 1901). Chiar când paralizia datează de mult timp fibrele musculare persistă și mai pot fi inervate.

Procedeul operator în cazurile citate a fost următorul: In prima linie autorul se asigură prin curenți galvanici că fibrele musculare persistă în partea paralizată. Se expune apoi facialul bolnav la punctul de emergență din gaura stilo-mastoidiană. Se secționează nervul cât mai sus posibil. După aceia se descoperă nervul spinal accesor se incizează teaca sa la un nivel convenabil pentru anastomoză cu facialul care se execută cu ajutorul unor fire de matasă fină. După vindecarea plăgei se aplică regiunei curenți gălvanici timp îndelungat până ce reapare excitabilitatea faradică, cu care se continuă apoi. In toate cazurile în cari s'a făcut examenul microscopic s'au observat fibre nervoase noi în segmentul distal al nervului paralizat.

Autorul a practicat operația pentru prima oară în 1895, cusând facialul în o tăetură a spin. accesor.

Faure *(Traitement chirurgical de la paralysie faciale par anastomoze spino-faciale 1898)*, în 1898 a unit facialul cu ramura trapezuluĭ a spinaluluĭ accesor cu rezultat nesatisfăcător, făcând uz de sutura cap la cap.

Kennedy (Phil. Trans. Roy. Soc. Lond. Series Vol. 194) în 1898 și 1901 a secționat facialul pentru spasm și l'a unit cu accesorul spinal, cu rezultat favorabil.

In 1903 autorul a unit facialul cu ipoglosul, cu rezultat încă nedefinit.

Kennedy a divizat accesorul spinal, menajând o parte a perinevruluĭ, și a suturat facialul în tăetură.

Manasse *(Langenbek's Arch.* 1900 Bd. XIII fasc. 4) în 1900 a recomandat secțiunea facialuluĭ în gaura stilo mastoidienă și coaserea luĭ laterofinală la accesorul spinal.

Barrago-Ciarella în 1901 *(Il Policlinico* 1901 Febr.; fasc. III p. 21). A practicat câte-va experiențe asupra cânilor. Dânsul a găsit că mișcările revin la 4 lunĭ și 15 zile după anastomoza facio-accesorie și sunt complecte după 6 lunĭ, iar vindecarea după anastomoza facio-vagală se ivește la 6 lunĭ și e complectă la 8. La om e acelaș lucru

Unul din rezultatele imediate ale operațieĭ e o paralizie temporară a sterno—mastoidianuluĭ și a părțeĭ superioare a trapezuluĭ, datorită spinaluluĭ accesor.

Mișcările simultane ale umăruluĭ și feței în urma operațiuneĭ, dispar prin educația scoarțeĭ cerebrale cu timpul. Totuși pentru a evita aceasta autorul s'a gândit să anastomozeze facialul cu un nerv al căruĭ nucleŭ e maĭ aproape de al facialuluĭ, cum e ipoglosul.

Schaefer susține că glosofaringianul e maĭ apt pentru anosomoză având nucleul maĭ aproape de al facialuluĭ. Are însă inconvenientul de a fi prea subțire.

Sasoveř.

LUCRARI ORIGINALE

Nefrectomia

de

Prof. *TOMA IONESCU*[1])

Nu voĭ face de loc istoricul acesteĭ intervenţiunĭ, deja bine cunoscută de toată lumea; cred însă util a da publicităţiĭ rezultatul practiceĭ mele şi a inzista maĭ ales asupra moduluĭ de intervenţiune, căcĭ, în adevăr, mă găsesc în dezacord complect cu majoritatea chirurgilor asupra căeĭ de urmat în nefrectomie.

Experienţa mea se bazează pe 17 intervenţiunĭ practicate de la 1897, cu patru-spre-zece vindecărĭ şi treĭ morţĭ. Iată maĭ întâĭ nomenclatura cazurilor operate:

Tumorĭ	3	cazurĭ	3	vindecărĭ	0	morţĭ
Tuberculoza	2	„	2	„	—	„
Idronefroza	2	„	2	„	—	„
Pielonefrită calculoasă supurată	5	„	3	„	2	„
Pielonefrită ascendentă supurată	5	„	4	„	1	„

Pe aceste 17 cazurĭ, de zece orĭ am scos rinichiul drept şi de şapte orĭ cel stâng. In două cazurĭ am avut a face cu rinichiĭ în potcoavă.

Aceste 17 intervenţiunĭ le-am practicat pe următoarele căĭ:

1) Comunicare făcută la Societatea de Chirurgie din Bucureşti în şedinţa de la 23 Februarie 1903.

Scanned with OKEN Scanner

Calea lombară	4	cazuri	3	vindecări	și 1	mort
Calea paraperitoneală	4	„	3	„	„ 1	„
Calea transperitoneală	9	„	8	„	„ 1	„

Această statistică globală probează deja benignitatea căeĭ transperitoneală, pentru că mortalitatea a fost pe jumătate maĭ mică ca în cele-l'alte două căĭ; dar ast-fel înțeleasă, statistica n'ar fi prea conchizătoare, de aceia voĭ studia imediat afecțiunile pentru care am intervenit prin fie-care din aceste căĭ.

Pe calea lombară am intervenit în două cazurĭ de pielonefrită calculoasă supurată, un bolnav s'a vindecat cel-l'alt a sucombat; trebue să adaog că în acest din urmă caz era vorba de un rinichiŭ în potcoavă foarte voluminos la care am ridicat odată cu organul și numeroșĭ ganglionĭ limfaticĭ, care eraŭ de alt-fel numaĭ purĭ inflamatorĭ și aderențĭ la vena cavă. Bolnavul a murit după 15 zile de supurație prelungită a cavității, care a rezultat din extirparea rinichiuluĭ și a ganglionilor, neavând nicĭ o tendință la cicatrizare.

Un caz de cancer al rinichiuluĭ, vindecat de operație; bolnavul însă a murit câte-va lunĭ în urmă de un cancer pulmonar secundar, afecțiune absolut independentă de intervențiunea operatorie. In fine, am scos tot pe această cale un rinichiŭ tuberculos și bolnava s'a vindecat perfect.

Pe calea paraperitoneală, am extirpat un rinichiŭ atins de pielonefrită calculoasă supurată și bolnava s'a vindecat foarte bine; în cele-l'alte treĭ cazurĭ era vorba de pielonefrită ascendentă supurată, consecutivă necrozeĭ parțiale a ureteruluĭ, datorită disecțiuneĭ organuluĭ pe o întindere mare în evidarea ilio-lombo-pelvienă pentru cancer al uteruluĭ. Din aceste treĭ bolnave, două s'aŭ vindecat și una a sucombat.

Pe calea transperitoneală am operat cazurile următoare: două idronefoze vindecate; o tuburculoză vindecată; două pielonefrite calculoase supurate, din care un bolnav s'a vindecat celă-l'alt având un rinichiŭ în potcoava de cal, a sucombat; două pielonefrite ascendente supurate, în

urma unor leziuni ureterale consecutive isterectomiei abdominale totale, ambele bolnave s'au vindecat; două tumori maligne, vindecate. Calea transperitoneală am întrebuinţat-o de 7 ori intenţionat, deci ca operaţie de ales; în celel'alte două cazuri, am scos rinichiul pe această cale, nefrectomia fiind o operaţie numai complementară în cursul unei intervenţiuni abdominale pentru alte leziuni.

Această analiză rapidă a cazurilor ne permite de a face o paralelă între diferitele căi întrebuinţate, pentru că, cum s'a putut vede, am extras rinichi atinşi de diferite afecţiuni pe cele trei căi şi s'a putut observa că rinichi supuraţi au fost scoşi, atât pe calea transperitoneală cât şi prin cea paraperitoneală şi lombară, cu acelaş succes. Aceasta ne probează că se poate aplica calea transperitoneală în toate afecţiunile renale, fără ca ea să prezinte mai multe pericole de cât cele-l'alte două căi. Cred chiar, după statistica mea, că cea transper toneală este mai benignă încă de cât cele-l'alte două şi aceasta mai ales prin faptul că se suprimă pe această cale incizia lungă şi profundă pe care o necesită calea lombară, care cere aproape în tot-d'eauna de a fi drenată. Eu însu-mi pe cele patru cazuri de nefrectomie lombară, am drenat de trei ori şi am închis complect plaga numai o singură dată. Ori, în urma acestor drenagii, rămân adese fistule care nu se mai isprăvesc, datorite câte odată firelor de mătase ce se pun pe pedicul şi care intreţin fistula până la eliminarea lor şi care reclamă o intervenţiune secundară destul de laborioasă, pentru a elimina aceşti corpi streini. Am avut ocazia în două rânduri să intervin în asemine cazuri la bolnavi operaţi de chirurgi streini. Eu recurg în tot-d'auna la catgut pentru legătura pediculului şi n'am observat nici odată fistule datorite acestor fire, dar totuşi am avut fistule durabile care au zăbovit vindecarea.

In toate nefrectomiile mele transperitoneale, reunirea plăgei abdominale s'a făcut prin prima intenţiune; n'am drenat nici odată şi am obţinut în tot-d'auna vindecarea rapidă. Singurul caz mortal prin aceasta cale, a fost da-

torit unuĭ rinichiŭ în potcoavă, bolnavul a sucombat de anurie, cauzată probabil de extirparea jumătăţeĭ rinichiuluĭ şi acţiune inhibitoare reflexă asupra celeĭ-l'alte jumătăţi.

In rezumat calea transperitoneală mi-a dat rezultate excelente şi sunt convins că dânsa e cea maĭ benignă şi cea maĭ simplă; are avantagiul că permite a examina starea rinichiuluĭ opus şi de a ne asigura de integritatea luĭ, cele-l'alte metode întrebuinţate în acest scop ne putând fi aşa de conchizătoare ca examenul direct. Această cale este şi cea maĭ simplă, dânsa permite, în adevăr, de a extrage rinichiul orĭ care ar fi volumul săŭ şi aderenţele sale, mult maĭ uşor ca pe calea lombară; ea permite de asemine a scoate ureterul în toată întinderea luĭ. Nu i se poate aduce de cât două obiecţiunĭ, după mine, anume: necesitatea de a străbate cavitatea peritoneală şi teama, în cazul de supuraţie renală, de a se scurge puroiŭ din rinichiŭ în câmpul operator.

La prima obiecţiune, voĭ răspunde maĭ întâiŭ cu statistica mea şi maĭ ales cu rezultatele actuale în toate laparatomiile, care arată în deajuns benignitatea absolută a intervenţiunilor transperitoneale.

In ce priveşte posibilitatea de a inocula peritoneul cu puroiŭ renal, acest incident maĭ întâiŭ poate fi evitat, iar în al doilea rând, că scurgerea de câte-va picăturĭ de puroiŭ nu aduce după sine în mod fatal moartea bolnavuluĭ, se vede azĭ în salpingitele supurate operate pe calea înaltă, puroiul vărsându-se adese în peritoneu fără consecinţe grave şi apoĭ există o tecnică operatorie, despre care voiŭ vorbi maĭ departe, care pune bine la adăpost peritoneul de orĭ-ce atingere de puroiŭ.

In rezumat, eŭ cred că în nefrectomie trecem prin aceleaşĭ faze ca în isterectomie. In această din urmă operaţie de asemine frica de peritoneŭ a făcut din operaţia vaginală multă vreme intervenţia de ales; acelaş frică cred eŭ, a fost factorul important în alegerea căeĭ lombare; strimtă, adâncă, puţin luminată şi laborioasă şi s'a păstrat calea transperitoneală ca o operaţie de necesitate, re-

zervată la câte-va cazuri rare. Isterectomia abdominală și-a reluat locul ce trebuea să-l ocupe, când frica de peritoneŭ dispăruse; aceiași evoluție va avea loc sunt sigur și în nefrectomie, când lumea se va convinge de inocuitatea peritoneuluĭ și de avantagiile marĭ pe care le prezintă nefrectomia pe calea transperitoneală.

Voĭ maĭ adăoga în fine că pentru aceia care vor judeca necesar în unele cazurĭ de afecțiunĭ supurate ale rinichiuluĭ saŭ în rezecțiunĭ parțiale ale organuluĭ, un drenagiŭ în punctul decliv, că nimic nu e maĭ simplu de cât a asigura acest drenagiŭ printr'o inciziune mică lombară, practicată după extirparea rinichiuluĭ și permițând drenagiul foseĭ renale.

Inainte de a da câte-va detaliĭ asupra manualuluĭ operator, voĭ arăta în rezumat cazurile operate.

Din cele treĭ tumorĭ renale, într'un singur caz am găsit simptomatologia clasică, anume ematurii vechĭ, tenace, bizare în aparițiunea lor, cu toate caracterele ematuriilor renale, varicocel de partea corespunzătoare și tumoră lombară voluminoasă și tocmaĭ acest caz a trecut neobservat prin mâinile colegilor meĭ care l'aŭ căutat timp de 6 anĭ, l'aŭ tratat pentru litiază renală, trimițându-l la Carlsbad în maĭ multe rânduri, atunci când el purta un cancer al rinichiuluĭ ușor de diagnosticat și confirmat prin operație. In cele-l'alte două cazurĭ singurele turburărĭ pe care le prezentaŭ bolnaviĭ eraŭ turburărĭ digestive, datorite probabil compresiuneĭ exercitate de tumora voluminoasă asupra unghiuluĭ sub-epatic al colonuluĭ, așa fel că diagnosticul era dificil de pus între o tumoră a colonuluĭ saŭ a rinichiuluĭ.

Din cele două cazurĭ de tuberculoză renală, într'unul era vorba de o femee care prezenta o tumoră voluminoasă în flancul drept, sub falșele coaste, balotare, durerĭ la presiune, urinĭ turbure cu depozit purulent, idronefroză intermitentă. Nefrectomie lombară, pe capsulă se găsește o infiltrațiune vastă de sânge, iar rinichiul prezintă un focar ramolit de dimensiunea uneĭ nuceĭ, ureterul infiltrat de

țesut lardaceŭ. Inchiderea plăgeĭ fără drenagiŭ, reunire prin prima intenţiune. Examenul pieseĭ a arătat existenţa în organ a unor gome tuberculoase.

A doua bolnavă era o femee tânără de 23 anĭ, venită în serviciŭ pentru un kist idatic al ficatuluĭ, fără niciŭ o turburare urinară, uşoară infiltraţie a unuĭ vârf pulmonar. Operată, laparatomia laterală dreaptă, se găseşte un kist enorm idatic pe faţa inferioară a lobuluĭ drept al ficatuluĭ, un al doilea maĭ mic pe faţă convexă. După ce s'aŭ tratat aceste kiste prin metoda de incizie, golire şi sutură, explorarea foseĭ lombare drepte arată existenţa unuĭ rinichiŭ voluminos, neregulat. Rinichiul de partea opusă fiind indemn, practic nefrectomia; rinichiul era împănat de noduli tuberculoşĭ de dimensiunea unuĭ bob de mazăre şi gome, dintre care unele golite, de dimensiunea uneĭ alune, lăsând ulceraţiunĭ pe suprafaţa rinichiuluĭ. Bolnava s'a vindecat perfect de această triplă intervenţiune şi revăzută în maĭ multe rânduri se găseşte în excelentă stare de sănătate.

Din cele cincĭ cazurĭ de pielonefrită calculoasă supurată, în două cazurĭ am avut a face cu rinichiĭ în potcoavă, ambiĭ bolnavĭ aŭ sucombat; unul a fost operat pe calea lombară, cel-l'alt pe calea transperitoneală. In ambele cazurĭ era vorba de rinichĭ foarte voluminoşĭ, cu substanţa renală aproape dispărută şi pungĭ marĭ pline de puroĭ şi de calcule. Unul din bolnavĭ a sucombat două zile după operaţie de fenomene de anurie, fusese operat pe calea transperitoneală; cel-l'alt a sucombat 17 zile după intervenţie de supuraţia interminabilă a logeĭ lombare, fusese operat pe calea lombară.

Din cele-l'alte treĭ cazurĭ, una fusese operată pe calea lombară, o femeie de 38 anĭ cu antecedente netede de litiază renală, piurie renală, temperatură rădicată şi tumoră în flancul drept; prin tuşeul vaginal se simţea ureterul drept îngroşat. Operată, se găseşte un rinichiŭ enorm, cu pungĭ purulente şi calcule, drenagiŭ, vindecare rapidă.

Scanned with OKEN Scanner

Actualmente, cinci ani după operaţie, bolnava e perfect vindecată.

O altă bolnavă, de 40 ani, prezenta de asemenea de doi ani simptome clasice de litiază renală, cu colici de partea stângă; de câte-va luni tumoră în ipochondrul stâng, urini purulente. Nefrectomia paraperitoneală; rinichiul conţinea pungi mari de puroi concretat şi la intrarea ureterului un calcul care-l obstrua. S'a vindecat repede fără drenagiu.

In fine ultimul bolnav prezenta toate simptomele unei pionefroze calculoasă. Operaţia s'a început printr'o inciziune paralombară, dar în cursul intervenţiunei, decolându-se peritoneul, acesta se deschide şi operaţia devine transperitoneală laterală. In timpul degajărei rinichiului, o pungă se rupe şi puroiul se varsă în câmpul operator. Se închide peritoneul, plaga se drenează, bolnavul părăseşte spitalul vindecat. Rinichiul era enorm, transformat în pungi purulente pline de calculi şi ocupa toată fosa lombară.

Pionefrozele ascendente secundare fistulelor ureterale, în număr de cinci, erau toate datorite unor leziuni imediate sau tardive ale uretercelor, în urma evidărei pelvisului şi s'au însoţit în tot-deauna de febră, dureri în flancul corespunzător, piurie, etc., arătând manifest leziunile renale.

In patru cazuri s'a putut determina dinainte care e rinichiul bolnav; într'un singur cas nu s'a putut găsi ureterul bolnav de cât după deschiderea abdomenului, talia vezicală şi cateterismul celor două uretere. Această intervenţiune preliminară, a fost urmată de sutura imediată a veziceĭ, extirparea rinichiului şi a ureterului bolnav şi operata s'a vindecat.

Din aceste cinci nefrectomii, trei s'au practicat pe calea paraperitoneală, cu extirparea totală a ureterului şi rinichiului. Din aceste trei bolnave, două s'au vindecat şi una a sucombat o lună după intervenţie în coma uremică. Cele-l'alte două bolnave operate pe calea transperitoneală, s'au vîndecat.

De alt-fel aceste bolnave au fost revăzute după operaţie şi nu prezentau nici o turburare urinară. Voi adăoga

că aceste fistule uretero-vaginale s'aŭ arătat la o dată mai mult saŭ mai puţin tardivă după primul act operator: 2 zile, 5 zile, 10 şi 20 zile. In acest din urmă caz ureterul fiind rezecat în parte în timpul intervenţiei, s'a legat capătul superior, cu gândul de a obţine atrofia rinichiului, după 20 zile s'a stabilit fistula uretero-vaginală şi fenomenele de pionefroză care aŭ necesitat nefrectomia.

Din cele două cazuri de idronefroză, într'unul era vorba de o femee cu turburări urinare datorite unei idronefroze drepte datând de patru ani. Operată, laparotomie laterală, nefrectomie transperitoneală, sutură abdominală cu catgut în etaje. A opta zi după intervenţie, sutura se desface şi plaga se deschide in toată întinderea ei. Se coase din noŭ cu fire de argint şi bolnava se vindecă. In cel l'alt caz era vorba de o femee cu un fibrom uterin enorm, desvoltat în ligamentul larg din dreapta şi care rădicase ureterul, întins aşa de tare pe tumoră că porţiunea lui iniţială şi basinetul eraŭ foarte dilatate şi exista o idronefroză intermitentă. Neputând conserva nici rinichiul, nici ureterul, am practicat nefrectomia transperitoneală în acelaşi timp cu isterectomia. Bolnava s'a vindecat.

Relativ la procedeele operatorii întrebuinţate de mine voi spune numai câte-va cuvinte. In nefrectomia lombară recurg în totdeauna la o incizie paralelă cu coasta a XII, când e lungă, cu a XII-a şi a XI-a când prima e scurtă. Aceasă inciziune foarte oblică, pe care am preconizat'o pentru toate intervenţiunile renale pe calea lombară, dă o lumină suficientă, în orî-ce caz mai mare ca în celelalte procedee, verticale saŭ oblice şi mai are avantajul asupra acestora din urmă, că micşorează adâncimea plăgei, interesând în cea mai mare parte a întinderei sale numai partea relativ subţire a peretelui lombar. In fine în caz de necesitate se poate prelungi în jos spre arcada lui Fallope pentru a putea urmări ureterul până la punctul săŭ terminal. Nu inzist asupra celorl'alte detalii ale nefrectomiei pe această cale, voiŭ adăoga numai că legătura pediculului o fac în totdeauna cu catgut, pentru a înlătura consecin-

ţele firuluĭ de mătase şi n'am avut nicĭ o dată inconveniente prin întrebuinţarea acestuĭ fir.

In nefrectomia paraperitoneală, intervenţiune la care am recurs maĭ ales în cazurile de fistule uretero-vaginale, am căutat să cad maĭ întâiŭ asupra ureteruluĭ pelvian pentru a-mĭ da socoteala de intinderea perderei de substanţă suferită de acest organ şi de posibilitatea uneĭ reparaţiunĭ locale. Practic o incizie începând de la extremitatea anterioară a coasteĭ a XII-a până la arcada luĭ Fallope, către mijlocul eĭ. Incizia peleĭ şi a muşchilor făcută, peritoneul parietal e decolat cu atenţiune din afară înăuntru, fosa iliacă e descoperită, ajung în fosa iliacă şi după ce am constatat starea ureteruluĭ la nivelul fistuleĭ şi imposibilitatea uneĭ reparaţiunĭ locale, denudez ureterul, îl liberez şi îl urmăresc de jos în sus, liberând peritoneul în fosa lombară, unde practic nefrectomia. In toate aceste cazurĭ operaţia se poate numi maĭ curând nefro-ureterectomia totată pe calea paraperitoneală. De ordinar plaga se închide în toată întinderea eĭ; într'un singur caz am practicat drenajul la punctul deeliv.

In nefrectomia transperitoneală, incizia a fost când mediană, când laterală. In două cazurĭ, incizia a fost necesitată de alte afecţiunĭ, pentru care intervenisem, într'un caz incizia a fost sub-ombilicală, în alte treĭ cazurĭ incizia mediană a fost făcută intenţionat, jumătate supra, jumătate subombilicală. Incizia laterală, în lungul mărgineĭ externe a muşchiuluĭ drept abdominal s'a practicat de patru orĭ; a fost impusă de dimensiunea enormă a tumoreĭ renale, pentru a înlesni extragerea eĭ.

In definitiv, în afară de cazul când tumora e prea voluminoasă, incizia mediană e de preferat, maĭ cu seamă că întrebuinţarea unuĭ îndepărtător puternic, precum e îndepărtătorul meŭ mecanic, care menţine buzele plăgeĭ îndepărtate aşa că se lucrează ca în suprafaţă.

Fără a inzista asupra inciziei peritoneuluĭ pre-renal în afara colonuluĭ, mă voiŭ opri numaĭ asupra unuĭ punct

important, anume izolarea câmpuluĭ operator de restul cavităţeĭ peritoneale.

Aceasta se obţine lesne, dacă, după ce am incisat peritoneul pre-renal, saŭ maĭ bine zis peritoneul latero-colic, se decolează colonul de pe faţa anterioară a rinichiuluĭ şi se liberează ast-fel peritoneul pereteluĭ abdominal posterior pe o mare întindere spre coloana vertebrală. Acest şorţ larg peritoneal, conţinând în grosimea luĭ colonul şi vasele sale, e rădicat spre plaga abdominală şi menţinut la acest nivel cu pense. In acelaş chip se deslipeşte buza externă a peritoneuluĭ parietal pe o întindere suficientă pentru a crea un al doilea şorţ peritoneal, care, ca şi primul, e tras în plaga abdominală şi menţinut la acest nivel.

In acest mod orificiul peritoneal care conduce la loja renală e exteriorizat şi se găseşte la acelaş nivel cu orificiul pereteluĭ abdominal. In aşa mod se poate opera în loja lombară izolată de cavitatea abdominală, tot aşa de sigur ca pe calea lombară subperitoneală.

Odată rinichiul scos, toaleta foseĭ lombare terminată, se coase buzele plăgeĭ peritoneale şi se reduce în abdomen. Dacă ne temem de infecţiune saŭ de emoragie secundară, se poate marsupializa această pâlnie peritoneală, fixând'o la plaga abdominală, ceea ce ar permite a se tampona direct loja lombară printr'un traect sub-peritoneal.

In fine, acest drenagiŭ saŭ tamponament se poate practica la nevoe, printr'o incizie secundară în lombe, făcută dinăuntru în afară, cusând pe deasupra drenuluĭ stabilit peritoneul parietal.

Iată acum şi detaliile observaţiunilor, fie-care în parte şi figurile explicative ale natureĭ afecţiunilor.

Tumorĭ

Observaţia I. *Cancer primitiv al rinichiuluĭ stâng.*

M. R. 39 anĭ. Operat în Noembrie 1899.

Primul simptom a fost o hematurie bruscă acum 5 anĭ, fără dureri şi care a durat 2—3 zile. De atuncĭ a maĭ avut atacurĭ de hematurii uşoare la câte-va lunĭ de interval. Bolnavul slăbea. Medicii,

îl trimeteaŭ la Carlsbad şi Călimăneştĭ ca pentru litiază renală. Starea bolnavuluĭ nu se îndrepta. Când l'am văzut pentru prima oară am constatat un varicocel stâng. Printr'o incizie lombară oblică, mult prelungită înainte, am scos o tumoră enormă, făcând *nefrectomi*, s'a drenat. S'a vindecat şi de traectul drenuluĭ în 3 lunĭ.

Bolnavul sucombă 5 lunĭ după operaţie de cancer pulmonar.

Fig. 1

Examenul pieseĭ. Rinichiul mult mărit de volum, extremitatea superioară foarte umflată, neregulată, formată de o serie de boseluri până la mărimea uneĭ nucĭ, de o culoare albă griză, presărată de puncte echimotice până la mărimea unuĭ bob de linte. Jumătatea inferioară e netedă, roză, cu pete echimotice spre marginea convexă. Organul în totalitate e flasc, moale. In basinet proemină o tumoră de mărimea unuĭ oŭ de găină.

Pe secţiune se vede că rinichiul şĭ-a perdut structura normală în cele $^2/_3$ superioare; parenchimul renal e înlocuit cu o tumoră moale, friabilă cu aspect gălbuĭ, dispus sub formă de insule de mărimĭ diferite, separate între ele prin bande largĭ de ţesut conjonctiv, din aceste bande principale se despart trabecule conjunctive maĭ fine, ce despart lobiĭ marĭ în lobulĭ. Aspectul total al tumoreĭ e foarte variat; culoarea galbenă grăsoasă predomină, pătată fiind cu roş sub formă de puncte marĭ şi micĭ, culoarea variind de la roş deschis până la negru aproape.

Treimea inferioară păstrează aspectul normal al rinichiuluĭ;

țesutul cortical se deosibește foarte puțin prin coloraţie de cel medular ; ambiĭ sunt roș brun, ceva maĭ palid pentru substanța corticală. Microscopicește masa tumoreĭ e compusă din alveole pline în totalitate saŭ în cea maĭ mare parte de celule maĭ clare, transparente, maĭ mult cilindrice de cât cubice, cu un nucleŭ clar cu numeroase granulaţiĭ de cromatină, așezat către partea bazală a celuleĭ. Marginea celulară însă este foarte netă, prin prezența uneĭ liniĭ cu dublu contur, mărginele celulare în locul unde se ating desemnează un elegant mozaic.

Alveolele de multe oriĭ sunt umplute cu asemenea celule, alte oriĭ în mijloc rămâne un fel de lumen neregulat, une-oriĭ gol, câte odată plin cu sânge. Alveolele sunt separate aproape în tot-d'auna numaĭ de capilare, constituite dintr'un simplu perete endotelial, celulele tumoreĭ repauzând direct pe el. In spaţiile mariĭ vasele sunt separate de un țesut conjonctiv maĭ abundent. Cariochinesele sunt foarte rare.

Tumora prin structura corespunde la clasa descrisă de **Albarran** sub numele de *epiteliom* saŭ *adenom alveolar cu celule clare*. Se pare că celulele clare sunt o specialitate a tumorilor renale, întâlnindu-se foarte des.

Având încă în vedere relaţia intimă a tumoreĭ cu vasele, precum și abundența acestor din urmă, cred că în cazul de faţă tumoră poate lua numele de *periteliom*, apropiindu-se foarte mult de *angiosarcomele* descrise de **Paoli** în 1890.

Observaţia II-a. *Cancer al rinichiuluĭ drept. Nefrectomie transperitoneală. Vindecare.*

Clara V., de 45 aniĭ, intră la 5 Octombrie 1901.

Din antecedentele ereditare nimic important de notat. Menstruată pentru prima oară la 14 aniĭ, durata 4 zile, cantitate abundentă, fără dureriĭ. Menstruaţiile s'aŭ continuat regulat ca apariţie, durată și cantitate, nedureroase. Măritată la 16 aniĭ, cinciĭ faceriĭ normale. Acum 12 aniĭ, în urma uneĭ cefalalgiĭ care a durat $^1/_2$ an, își pierde complect vederea timp de 2 luniĭ, în urma intervenţieĭ, ochiul drept își recapătă vederea normală, ochiul stâng perdut.

Istoricul. Bolnava era constipată încă din copilărie, obișnuia purgative la 2 zile. De patru luniĭ a perdut complect pofta de mâncare, cu desgust maĭ ales pentru carne, tot de atunciĭ a început să aibă vărsaturiĭ, une-oriĭ imediat după masă, alte oriĭ după două saŭ treĭ ore, materiile vărsate eraŭ galbene verzuiĭ.

Tot în acest timp bolnava începu să aibă necesitate de a defeca foarte des, defecaţia fiind foarte dureroasă, cu iradiaţiĭ în lombe și în epigastru. Materiile fecale la început când bolnava se nutrea maĭ bine avea aspectul drojdieĭ de cafea, acum sunt aproape decolorate de când se nutrește numaĭ cu lapte, având același aspect negru

când bolnava se nutreşte mai bine. De acum patru luni bolnava are regurgitaţii fetide imediat după masă, bolnava avea greaţă în continuă. Micţiunile sunt dese, în mică cantitate, cu iradiaţii dureroase la anus.

Starea prezentă. Pacienta de constituţie mijlocie, ţesutul celulo-grăsos enorm dezvoltat, cel muscular normal. Nu prezintă nimic anormal din partea organelor toracice. In abdomen nu se poate simţi

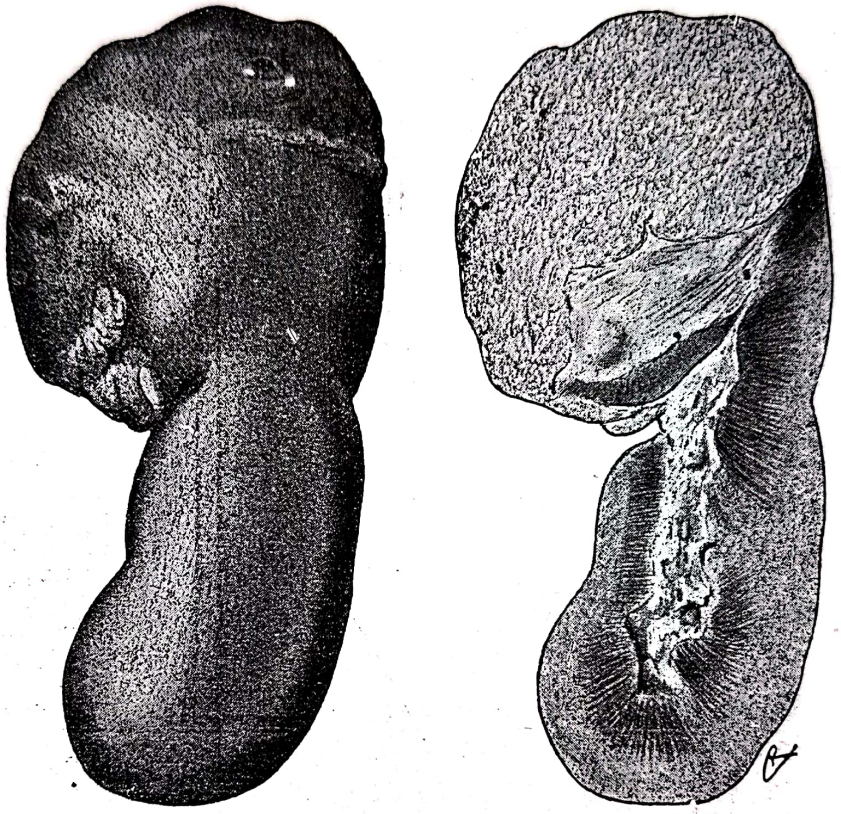

Fig. 2

nimic alt-ceva de cât o tumoră în hypochondrul drept, dar despre ale căreia limite şi natura nu se poate precisa nimic fiind-că pacienta îşi contractă puternic muşchii antero-laterali ai abdomenului la ori ce încercare de palpeu. Percuţia nu ne relevă nimic. Tot ast-fel tuşeul vaginal şi cel rectal.

Stafilom al globului ocular stâng. Urina în mică cantitate 600 gr. în 24 ore, aspect turbure, deposit adundent; reacţie alcalină 34 gr. 95 materii organice la litru, n'are albumină nici zahăr. Celule epiteliale, vesicale, ureterale şi din basinete foarte numeroase. Leucocite numeroase; puţin urati de sodiu, numeroşi fosfaţi de amoniac şi de manganez

Operaţia. Laparatomie mediană supra şi sub-ombilicală, tumora a rinichiului drept peste care era întins colonul ascendent şi probabil comprimat. Incizia peritoneului de alungul colonului, nefrectomie.

Hemostaza şi legătura ureterului din care s'a excizat o parte.

Sutura în catgut a peritoneului posterior. Inchiderea abdomenului cu fie de catgut în etaje, pelea cu agrafe.

Leziunile constatate. Tutora probabil sarcomatoasă cât un pumn implantată pe polul superior al rinichiului și îndreptată spre linia mediană. Restul rinichiului normal, tumora incapsulată.

Mersul post operator: Puls normal 72, temperatura D. și S. normală. Cantitatea urinei după operație 550 gr. I se fac 500 c. c. ser artificial.

18 (X) Urina 400 gr. Puls, temperatura normale.

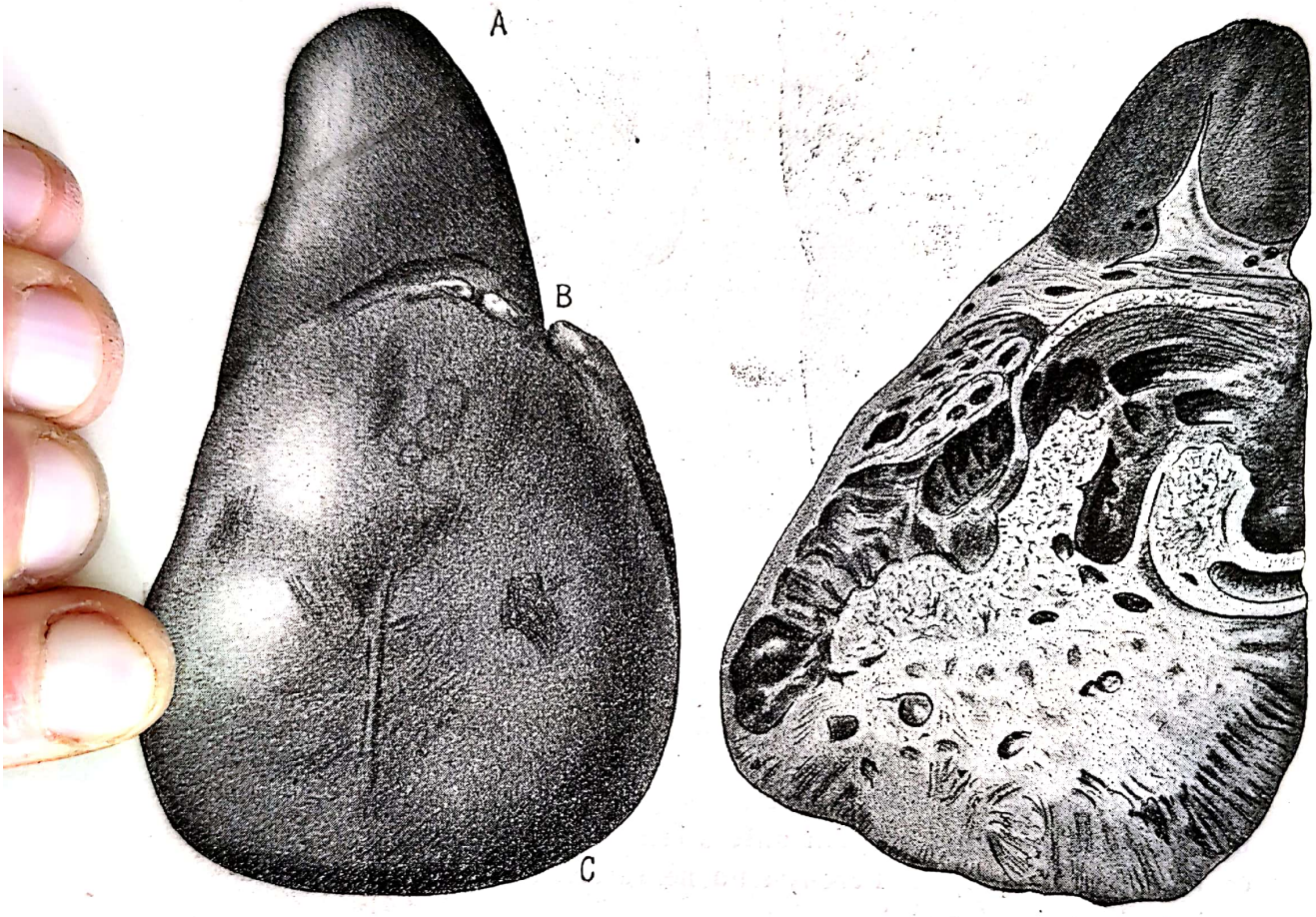

Fig 3 și 4

19 (X) Temperatura, puls normal. Urina în cantitate de 600 gr.

24 (X) Se scot agrafele. Reunire per priman.

1 Noembrie: Cicatricea abdominală lineară resistentă în toată întinderea ei. Cantitatea urinei 800 gr ; culoarea urinei galbenă, urme nedosabile de albumină. Pacienta se concediază pe ziua de 1 N-bre.

Pacienta revăzută pe ziua de 3 Ianuarie 1903 se plânge de constipație, și dificultate la defecație. Nu se constată nimic la examen.

Examenul piesei. Rinichiul mărit de volum ; în special extremi-

tatea superioară e umflată, dând organuluĭ aspectul uneĭ enorme ciupercĭ. Capsula renală netedă, acopere şi tumoarea, permiţând însă a se vedea prin transparenţă culoarea eĭ gălbue ce contrastează cu culoarea roşie brună a rinichiuluĭ.

La secţiune se vede că tumora *e bine delimitată de restul organuluĭ prin o capsulă conjunctivă*, ocupă extremitatea superioară, întinzându-se pe marginea concavă până aproape de hil. Fin lobulată, conţinând câte-va chiste, tumora conţine mult ţesut conjonctiv sub formă de bande subţirĭ ce se întretae; culoarea eĭ e galbenă grizatră, unsuroasă la pipăit, friabilă.

Nimic particular din partea ţesutuluĭ renal. Microscopiceşte tumora e constituită din bande de ţesut conjonctiv ce separă cordoane pline celulare; celulele sunt poligonale, aproape clare cu nucleŭ mic intens colorat; limita celulară bine delimitată. Vasele, fără a fi abundente, sunt numeroase.

Tumora corespunde *pseudolipoamelor* saŭ *strumae lipomatodes aberratae reni*, descrise de **Gravitz** în 1883 cu punct de plecare din capsule suprarenale aberante.

Observaţia III. — *Cancer al rinichiuluĭ stâng. Nefrectomia transperitoneală. Vindecare*

Tăsică G. de 52 de anĭ, intră în serviciŭ la 22 Februarie 1902.

Antecedente. — Nimic de notat din antecedentele ereditare. Din copilărie câte-va accese micĭ de febră palustră. La 36 anĭ o tuse cronică care a durat 10 anĭ. Acum 7 anĭ reumatism poli-articular acut care a durat două lunĭ, localizat maĭ ales la genuchiul drept şi la umărul stâng. Menstruată la 11 anĭ, aŭ continuat regulat la fie-care lună, durata 2—3 zile, cantitate puţină. Măritată la 23 anĭ, două faceriĭ normale la termen; unul din copiĭ mort de o maladie infecţioasă. Mastită supurată în timpul alăptăriĭ primuluĭ copil; suferea din când în când de constipaţie.

Istoricul boaleĭ. — Acum 2 anĭ, bolnava ridicând un vas mare cu apă a simţit o durere în ipochondrul stâng, durere care a durat vre-o 8 zile; după dispariţia eĭ, bolnava a remarcat existenţa uneĭ tumoriĭ în flancul stâng sub falşele coaste. Tumora a crescut în aceştiĭ 2 anĭ deplasându-se spre linia mediană. Avea inapetenţă şi maĭ ales desgust pentru carne. De o lună bolnava simte dureriĭ în regiunea tumoreĭ, care se iradiază în lomba stângă. N'a avut febră.

Starea prezentă şi locală. — Starea generală relativ bună, tegumentele puţin colorate. Nimic la cord, niciĭ la pulmonĭ. Rinichiul drept nu se simte.

Abdomenul este puţin balonat, în ipochondrul stâng există o

zonă eliptică neregulată limitată în sus de falşele coaste, înăuntru de linia mediană, în jos de o linie orizontală care ar trece cu câte-va degete dedesuptul spineĭ iliace antero-superĭ în afară de marginea externă a flancului stâng.

In această zonă se percepe la percuţie superficială — sonoritate — iar la percuţie forte matitate. Prin palpaţie se provoacă gargouillemente intestinale superficiale care se simt sub pielea abdomenuluĭ, deasupra tumoriĭ, altele profunde sub tumoră.

In această regiune se simte o tumoră ale căreĭ limite sunt acelea ale matităţiĭ. Suprafaţa tumoreĭ e egală, netedă, consistenţă tare, formă eliptică, alungită vertical. Nu se poate spune dacă tumora e plată saŭ globuloasă, tumora e mobilă şi se deplasează în sus în regiunea splenică, nu merge în jos spre pelvis, nicĭ în jumătatea dreaptă a abdomenuluĭ. Prin mişcărĭ în regiunea renală stg. nu facem să laloteze tumora. Regiunea splenică e sonoră la percuţie. Tuşeul vaginal nu ne denotă nimic anormal. Puls. 60 Temp. 37°.

Operaţia 26. II. — Incizia mediană supra şi sub ombilicală, se cade pe epiploon, subjacent căruia găsim colonul descendent ridicat de o tumoră globuloasă, brăzdată de numeroase vase dilatate. Aderenţa colonuluĭ pe tumoră permite deja să se diagnosticeze ***o tumoră a rinichiuluĭ stg.*** Se incizează peritoneul pe marginea externă a colonuluĭ descendent, se enucleză tumora separând-o de atmosfera celulo-grasoasă care o înconjoară la nivelul pediculuĭ renal care e situat pe partea infero-internă a tumoreĭ. Se prinde pèdiculul cu clampe şi pense, se tae şi se extirpă tumora. In urmă se procede la ligatura ureteruluĭ şi a vaselor din pedicul, uşoară emoragie datorită venelor şi artereĭ renale. A fost necesar a se trece cu acul luĭ Dechamps un fir de coardă în plin pedicul; s'a închis capsula externă a rinichiuluĭ cu un surjet în coardă şi pe de-asupra s'a cusut labiile peritoneale cu un surjet. Sutura pereţilor abdominalĭ cu fire de argint în masă.

Mers post operator 28. II. — Bolnava a avut vărsăturĭ în timpul nopţeĭ, abdomenul e suplu, nebalonat. Temp. 37 Puls 54 lent şi forte.

1) III. Vărsăturile continuă. Puls bun 72, abdomen nedureros.

2) III. Vărsăturile aŭ încetat. Pacienta se simte maĭ bine. Puls 60.

3) III. Puls lent şi forte. Abdomen suplu —nedureros—constipată de 2 zile, s'a făcut clismă.

4) III. Pacienta se simte bine. Puls rar şi forte. Abdomen suplu, s'a schimbat pansamentul şi s'a observat că menţinerea plăgiĭ abdominale nu presintă nicĭ o modificare.

5) III. Aceiaşĭ stare, se simte bine.

6) III. Aceiaşĭ stare.

Scanned with OKEN Scanner

7) III. Idem.

9) III. S'aŭ scos firile de sutură, reunire perfectă.

10) III. Bolnava se simte bine, nu acusă nimic. Temperatura şi puls normal.

16) III. Bolnava ese perfect vindecată.

Examenul pieseĭ. — Rinichiŭ enorm aproape cât un cap de fĕt; extremitatea superioară ascuţită, conservă în parte forma rinichiuluĭ, extremitatea inferioară foarte umflată, uşor neregulată, de o culoare roşie pătată în galben, contrastează cu roşul uniform al extremităţiĭ superioare.

Tumora e moale, pulpoasă, acoperită cu o capsulă fibroasă, uşor îngroşată pe unele locurĭ, cu câte-va aderenţe. Tumora către partea superioară e delimitată de restul rinichiuluĭ printr'un şanţ destul de adânc.

La secţiune se vede că tumora e compusă dintr'un centru alb gălbuĭ, gelatinos, ce conţine pete roze, răŭ delimitate, galbene, necrotice. Acest centru e înconjurat de o serie de cavităţĭ neregulate, anfractuoase ce conţin sînge lichid şi chiaguri; asemenea cavităţĭ, maĭ puţin numeroase, sunt săpate şi în interiorul centruluĭ gelatinos. Către restul de parenchim renal se găseşte o limită puternică de ţesut conjunctiv fasciculat.

Microscopiceşte tumora prezintă aspecte foarte variate; petele galbene difuze sunt necrotice şi constituite din fragmente de nucleĭ confundaţĭ în o masă fin granuloasă, în care se disting încă forme palide, rigide, celulare. Părţile viĭ ale tumoreĭ sunt constituite din adunăturĭ neregulate de celule marĭ, unele clare umflate, altele micĭ granulate, unele din aceste conglomerate formând depozite pline sunt situate în interiorul unor alveole; altele sunt săpate de cavităţĭ în centru, câte odată goale, alte orĭ pline cu sânge.

Cavităţile de la periferie pline cu sânge par să aibă aceiaşĭ origină.

Vasele sunt rare şi nu se poate vede un raport intim între ele şi tumoră.

In definitiv, tumora aceasta cu aspect atât de variat, ne prezintă caractere de la carcinoamele adevărate, şi întru cât-va şi de la tumorile luĭ **Gravitz**, maĭ cu seamă prin sediŭ, prin delimitare netă de restul parenchimuluĭ şi prin aspectul clar al celulelor sale, primitiv pline de grăsime.

Poate că tocmaĭ acest caz este unul dintre carcinoamele pornite din capsule suprarenale aberante, căcĭ nicăirĭ n'am putut surprinde vre-o legătură între tumoră şi tubiĭ renalĭ preexistenţĭ pentru a putea admite origina renală a carcinomuluĭ.

Tuberculoze.

Observaţia IV. — *Tuberculoza rinichiului drept.*

Buca H. de 40 ani, intră la 9 Septembrie 1898 adusă din serviciul medical.

In flancul drept o tumoră, imediat sub falşele coaste, balotează la palpaţia bimannală, dureroasă la presiune şi spontaneŭ, netedă.

Urinele turbure lasă să depue un deposit purulent. Tumora câte odată creşte, devine maĭ palpabilă şi din când în când scade brusc, atunci urinele devin foarte turbure.

Operată la 9 Septembrie 1898. Incizie lombară paralelă cu coasta XII. Se descoperă rinichiul, are aparenţa uneĭ pungĭ fluctuente. Incizând capsula se scurge sânge negru alterat şi chiaguriĭ, rămâne rinichiul complect denudat—se incizează dealungul margineĭ convexe — se găseşte un focar cât o nucă, ramolit, probabil tuberculos — nedeschis în basinet. Nefrectomie. Ureterul se cauterizează cu Paquelin. Sutura complectă cu catgut — pelea cu fire isolate de argint.

Primele zile urina în cantitate mică — în urmă maĭ multă — încă turbure.

17 Sept. Reunire per primam. Se scot firele de argint.

Nouvele la 16 Aprilie 1901: s'a îngrăşat, foarte voinică şi de la operaţie a avut un copil sănătos. (Rusciuc).

Observaţia V. — *Kiste idatice ale ficatului. Tuberculoză renală dreaptă. Tratamentul kistelor idatice. Nefrectomie transperitoneală. Vindecare.*

A. R. de 23 anĭ, intră în serviciŭ la 17 Aprilie 1900.

Antecedente. Menstruată pentru prima oară la 11 anĭ, fără durerĭ durata 3 zile; de atuncĭ regulat la lună. Scurgere vaginală albă din momentul apariţieĭ menstruelor, continuă. Măritată la 16 anĭ, un avort în luna V, urmat de metroragiĭ şi infecţiune puerperală timp de 2 lunĭ.

Acu 3 anĭ un alt avort în luna V-a, urmat de aceleaşĭ complicaţiunĭ ca şi primul. După două lunĭ variolă.

Istoric. Acu 3 lunĭ capătă durerĭ surde în ipochondrul drept şi în lombe; în acelaş timp o erupţie urticarioasă. De câte orĭ apăreaŭ durerile, se ivea şi erupţia. După cât-va timp edem al membrelor inferioare, un medic constată albuminurie şi-ĭ recomandă regim lactat. Puţin după acea frequenţă şi durere în micţiune, urina devine turbure. Durerile hipocondriace devin maĭ intense, talia se îngroaşă.

Starea prezentă. Bolnava slăbită, fără putere, tegumentele palide.

In hipochondrul drept se vede o boltire evidentă. Spaţiile intercostale nu proemină, pelea nu e schimbată în culoare, nu există circulaţie complimentară, nicĭ edem al pereteluĭ. Prin palpare se observă la acest

nivel o tumoră netedă, rotunjită, regulată, renitentă, limitânduse greŭ din masa ficatuluĭ în care e înglobată, ușor sensibilă la presiune. In sus tumora se ascunde sub falșele coaste, în jos se confundă cu ficatul, a căruĭ margine anterioară e foarte îngroșată, rotunjită, scoborâtă în jos cu patru laturĭ de degete pe linia mamilară și cu cincĭ pe linia medio-sternală. Pe peretele toracic matitatea ficatuluĭ se întinde pe spate până la 2 laturĭ de degete deasupra unghiuluĭ inferior al omoplatuluĭ, pe linia axilară până la a V-a coastă, de aci paralel până la linia mediană, unde se confundă cu matitatea cardiacă. La nivelul tumoreĭ se percepe freamătul hidatic. La partea dreaptă posterioară a toraceluĭ matitate la bază și frecăturĭ pleurale.

Pofta de mâncare scăzută, nu are însă desgust pentru anumite alimente; constipație obicinuită. Palpația rinichiuluĭ drept foarte dureroasă, micțiunĭ frequente și puțin dureroase, urina turbure și miroase urât; albumină în multă cantitate, globule de puroĭ abondente și numeroase bacteriĭ.

Temperatura se menține la 38° și 39°, starea generală se agravează, slăbește mult, durerile se accentuiază.

Operația, 26 Aprilie. Laparatomie laterală pe punctul culminant al tumoreĭ. Se puncționează kistul hidatic cu siringa Pravaz, lichid clar, se evacuază conținutul cu troacarul. Se lărgește apoĭ orificiul — se scoate maĭ multe vezicule fiice, unele sparte, altele cât un ou de găină scoase întregĭ. S'aŭ luat câte-va în ser artificial pentru însămânțare în peritoneŭ. Punga kistuluĭ avea peretele inferior în afară de substanța ficatuluĭ la fața inferioară a lobuluĭ drept. Din peretele kistuluĭ picura puțină bilă. Adâncimea kistuluĭ era de aproape 30 cm. După golire s'a cusut plaga kistuluĭ cu un surget de catgut. Un alt kist cât o mandarină, s'a găsit pe fața superioară a lobuluĭ drept; acesta avea maĭ multă bilă, s'a golit, s'a răzuit, și s'a cusut la loc.

Explorându-se rinichiĭ se găsește cel drept mărit de volum cu suprafața neregulată. Se face nefrectomie dreaptă transperitoneală; capsula s'a detașat foarte ușor.

Toată suprafața exterioară a rinichiuluĭ era împănată de tuberculĭ foarte numeroșĭ, maĭ toțĭ micĭ și în grupe, cât bobul de meĭ până la bobul de porumb. Pe fața convexă, la mijloc și spre marginea externă era un tubercul mare, cât o alună, eliminat, ulcerat; asemine și câțĭ-va tuberculĭ, maĭ micĭ eraŭ ulcerațĭ. La secțiune prezintă acelaș aspect. Plaga ahdominală s'a închis cu fire temperare de argint.

27 Aprilie. Urina 450 gr. sanguinolentă, temperatura normală, pulsul bun.

28 Aprilie. Icter — temperatura 38^{a}—38^{6}, urina 500 gr. sanguinolentă, — pulsul 110, forte.

Icterul s'a pronunţat în primele zile, temperatura s'a menţinut ridicată, atingând şi 39°. Urina în cantitate normală, peste 1000 gr. limpede, icterică. A 10-a zi icterul a dispărut. temperatura s'a menţinut rădicată. Un mic sfacel la unghiul inferior al plăgeĭ abdominale, a întreţinut o supuraţiune sub el până la eliminare, lăsând o plagă care s'a cicatrizat cu încetul.

Bolnava capătă şi o tusă, cu puţină expectoraţie, se găsesc vîrfurile pulmonilor atinşĭ.

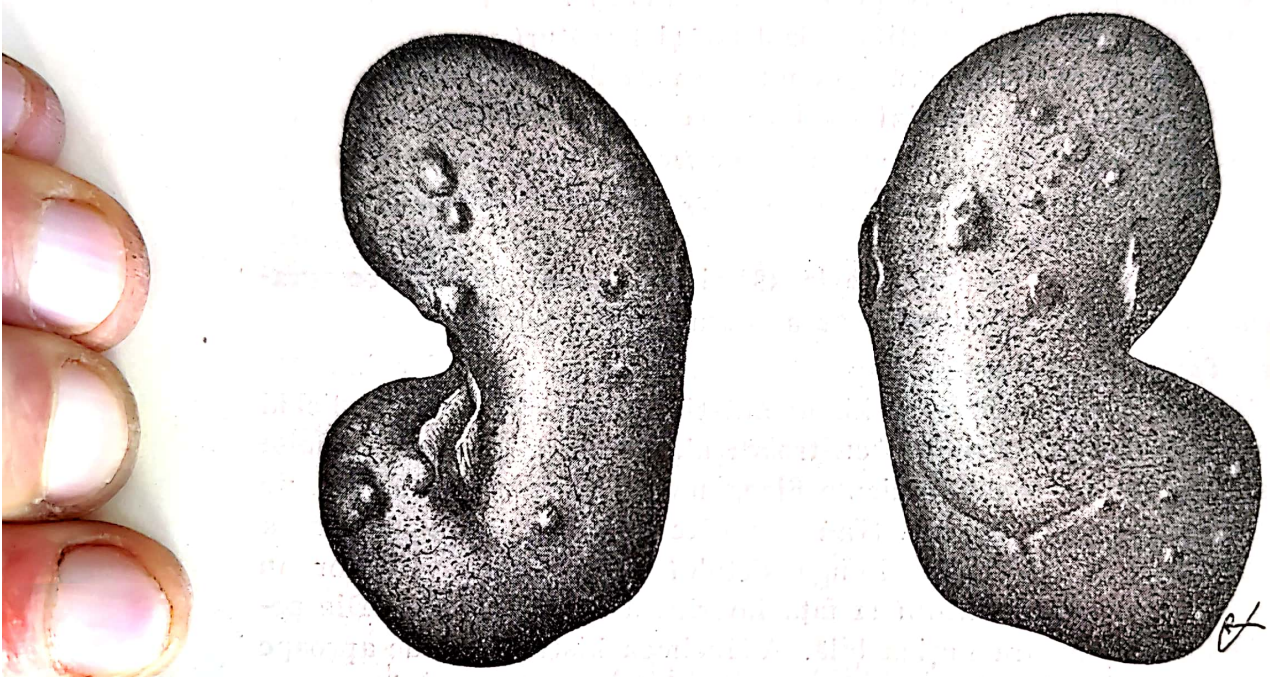

Fig. 5

Bolnava ese vindecată la 28 Maĭ 1900. Starea generală s'a îmbunătăţit.

Examenul pieseĭ. Rinichiul de mărime obişnuită, suprafaţa luĭ e presărată de o sumă de mameloane, a căror mărime variază de la un bob de meĭ până la un bob de mazere, şi maĭ mare chiar : toate aceste mameloane aŭ un centru opac, aproape galben, înconjurat de o zonă roză, ce transează pe fondul roşu al rinichiuluĭ.

Pe marginea convexă, către mijloc, se vede o perdere de substanţă de mărimea uneĭ alune, cu marginele neregulate, sdrenţuite, excavate, cu fondul galben, pătat în roşu ; prin radere se scoate o o materie ce se aseamănă cu caseul.

Suprafaţa rinichiuluĭ este presărată de numeroase echimoze punctiforme.

Organul e flasc, moale.

La secţiune se vede că şi în interior, parenchimul e presărat de granulaţiĭ gălbuĭ, ce ocupă de preferenţă substanţa corticală.

Microscopiceşte se confirmă că aceste granulaţiĭ sunt tuberculĭ, conţinând celule gigante şi bacilĭ Koch.

Pio-nefroze calculoase.

Observația VII

Sp. A. 32 ani, intră la 8 Maĭ 98.

La 17 ani o blenoragie, de atuncĭ susține că urina a fost în totdeauna turbure. In 86. în urma uneĭ primblărĭ cu trăsura, a fost apucat către seară de durerĭ violente în lombe, în flancul drept, iradiate în lungul ureterei corespondente până în scrot —frisoane temperatura rădicată, vărsăturĭ. In zilele următoare durerile n'aŭ maĭ apărut, a fost bine. La 89 a observat pentru prima oară că are o

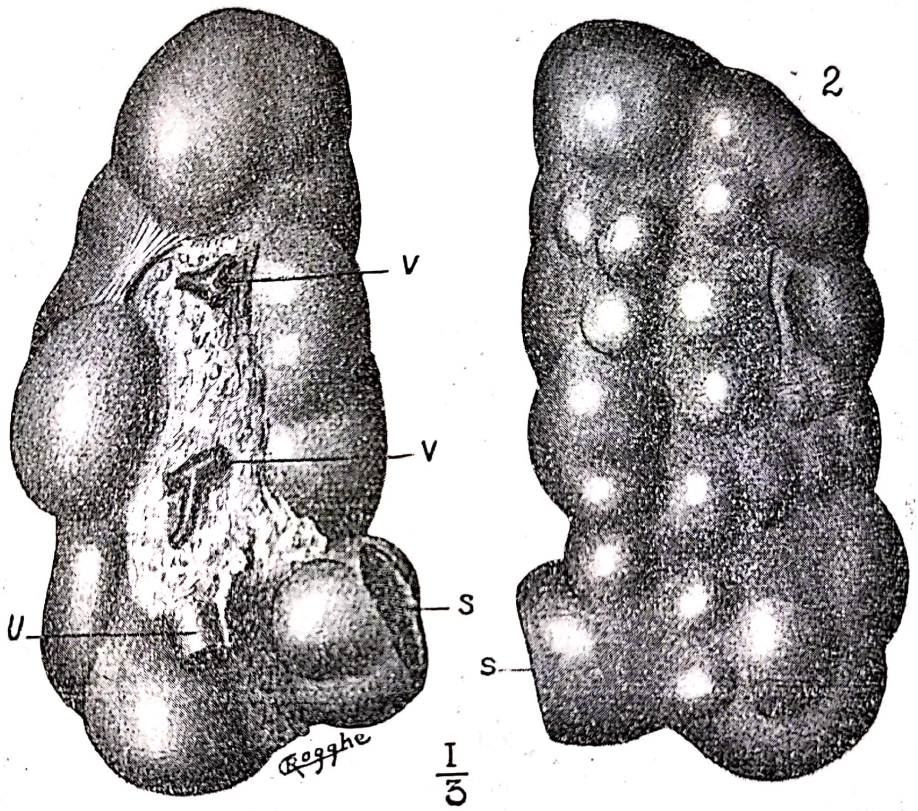

Fig. 6

umflătură în flancul drept. In 90 un acces de colicĭ, era la Viena. După terminarea accesuluĭ a avut o emisiune de urină foarte purulentă. In zilele următoare a observat că tumora a augmentat mult. De atuncĭ n'a maĭ avut colicĭ, urinele aŭ continuat să fie purulente.

In flancul drept există o tumoră, făcând puțin relief, se întinde până aproape de creasta iliacă, înăuntru ajunge la 2 degete de linia mediană. E puțin renitentă, mată la percuție, nedureroasă, balotează, mobilă, urmează mișcările diafragmuluĭ în respirație. Cantitatea de urină 1000—1300 gr. în 24 ore, purulentă.

Operat la 9 Maĭ. *Nefrectomie transperitoneală.* — Rinichiul e transformat într'o pungă mare plină de puroĭ, se leagă vasele și ureterul, suprafața de secțiune a acestuĭ din urmă foarte groasă, dila-

tat și cu puroĭ, se arde cu Paquelin. Se suturează între ele cele 2 seroase peritoneale și apoĭ se închide abdomenul.

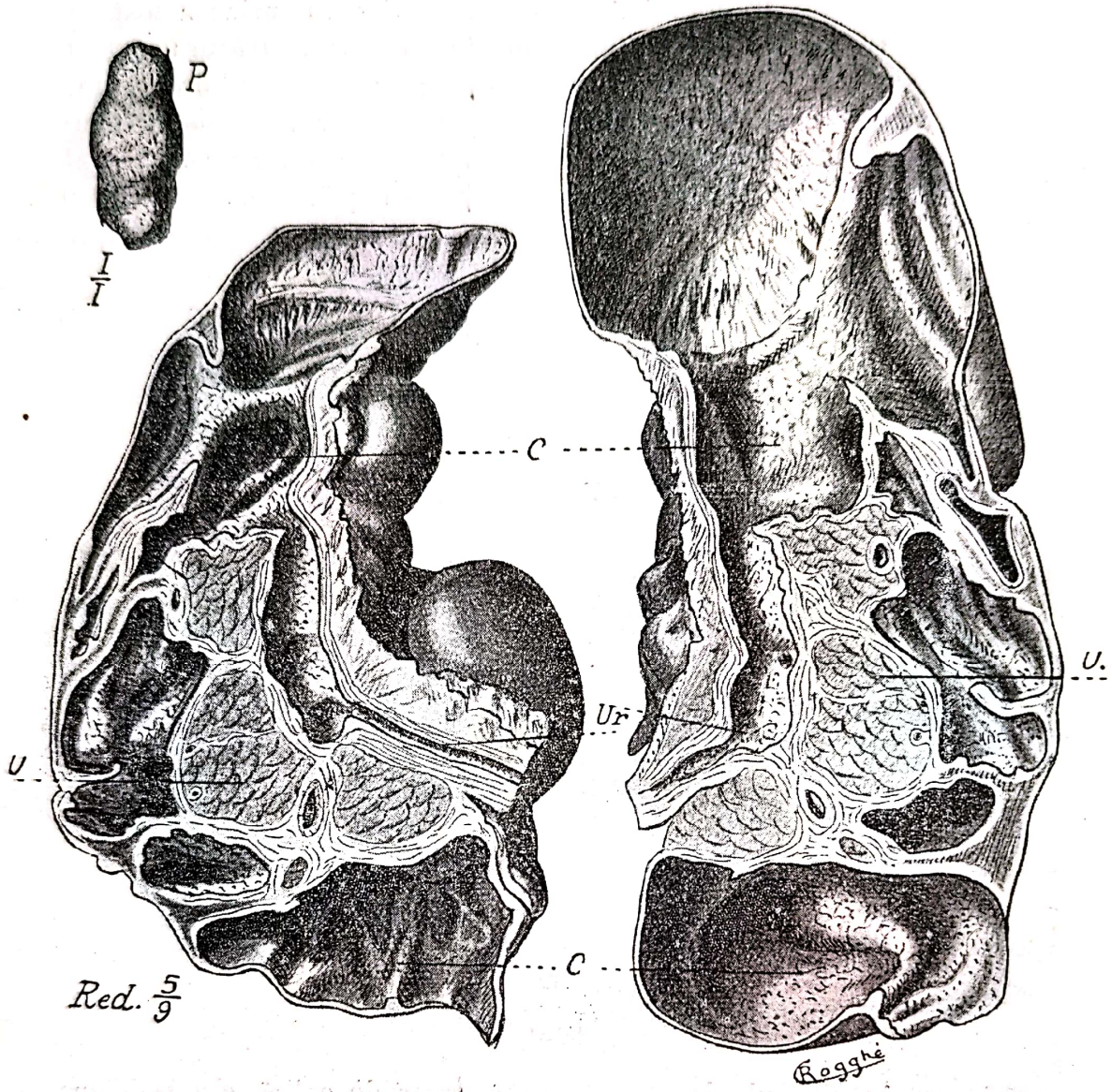

Fig. 7

Fenomene de peritonită — Sucombă la 11 Maĭ.

Rinichiĭ eraŭ în potcoavă cu concavitatea în sus (Fig. 7) suprafața de secțiune a istmuluĭ s'a cusut cu mătasă în lanț. La necropsie rinichiul stâng macroscopicește normal.

In punga rinichiuluĭ s'a găsit un calcul mare și materiĭ calcare sub formă de nisip (P).

Obs. VII.

Maria V. 40 anĭ, intră la 11 Maĭ 98.

Bolnavă de 2 anĭ, aproximativ la fie-care 2 lunĭ are durerĭ marĭ în regiunea ipochondruluĭ stâng, iradiate în jos, cu durerĭ violente

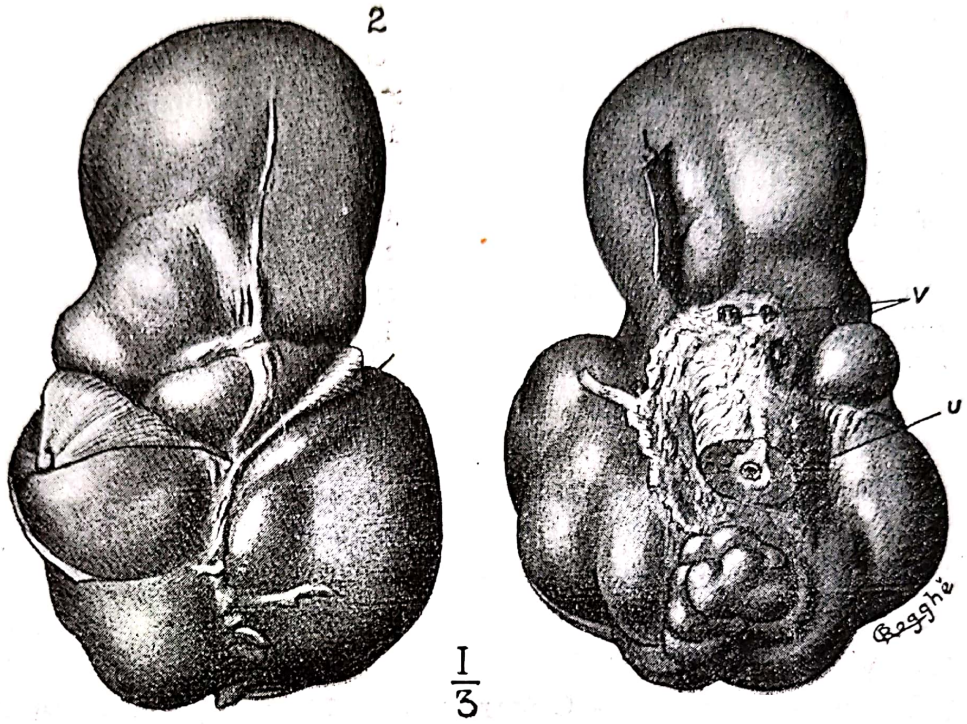

Fig. 8

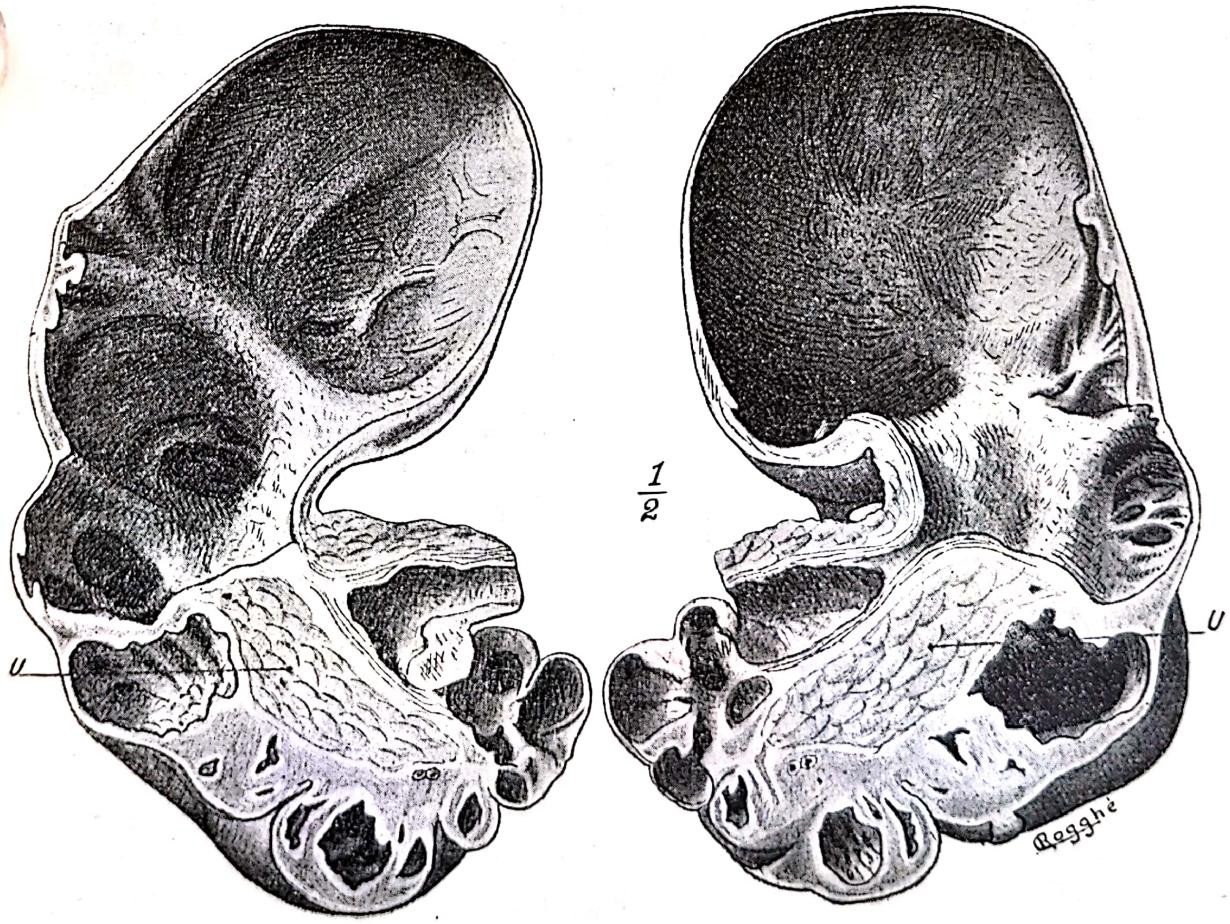

Fig 9.

Scanned with OKEN Scanner

ca colicele, ţin 2—3 ore şi se pierd. Atunci are şi polakiurie şi micţiuni dureroase. Din Decembre trecut a simţit existenţa unei umflături şi că urina lasă deposite. Când era de 10 ani ar fi avut în mai multe rânduri ematurii. Tumora a crescut mult în ultimul timp.

In ipochondrul stâng o tumoră lungăreaţă, care de la coaste se întinde oblic în jos spre ombilic, il întrece în jos cu 2 laturi de degete. Extremitatea superioară e globuloasă, sus se continue cu o zonă mată ce ocupă jumătatea posterioară a spaţiului lui Traube, Marginea internă escavată. La percuţie pe extremitatea inferioară a tumorei e o mică zonă sonoră, restul e mat. Urina lasă un deposit alb translucid, nu conţine albumină, filtrată saŭ nu.

Operată la 14 Maĭ. *Nefrectomie*. Laparotomie laterală, peritoneul nu s'a incisat, s'a decolat pînă la rinichiŭ — Se închide plaga cu fire temporare de argint.

Un rinichiŭ enorm, lobulat, în interior pungĭ marĭ de puroĭ concretat. La intrarea în ureter un calcul mărişor.

Reunire per primam. Urinele aŭ devenit clare.

Ese vindecată la 8 Iuoie.

Observaţia VIII.

L. G. 38 anĭ, intră la 27 Maĭ 1898.

Acu 3 anĭ, pe când era la Praga, capătă durerĭ marĭ în abdo-

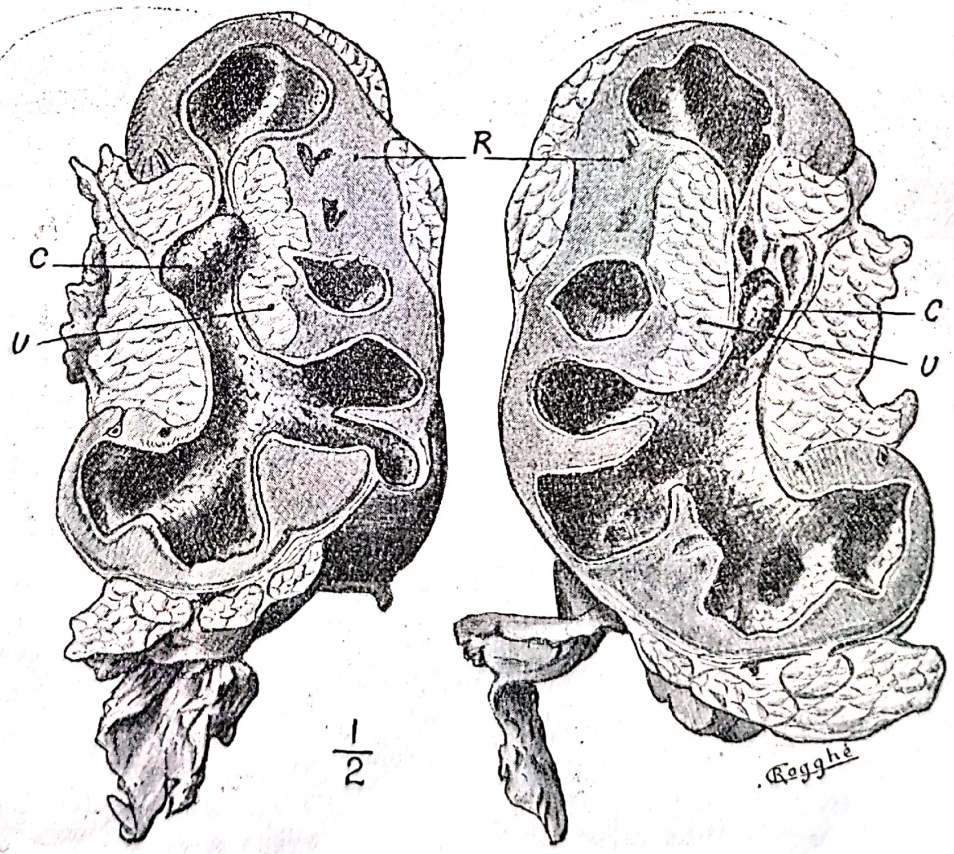

Fig. 10.

men, violente, vărsături. După 5 zile abea durerile aŭ diminuat, în primele zile hematurii, a 7-a zi a putut pleca acasă. De atunci a rămas cu dureri în flancul drept, urinele turbure, n'a mai avut hematurii. Une ori are frisoane, rădicare de temperatură, sudori.

Prin presiune durerile din flancul drept se exagerează. In acest flanc se simte o tumoră care se angajează în fosa iliacă dreaptă, în sus se perde sub falşele coaste, neregulată. Prin vagin se simte ureterul drept foarte îngroşat.

Urina 800 gr. în 24 ore, lasă să se depue un gros strat de puroiŭ.

Operată la 29 Mai. *Nefrectomie* pe calea lombară.

S'a drenat un unghiŭ al incizieĭ, restul s'a cusut cu fire de argint.

S'a găsit un rinichiŭ enorm cu pungi de puroĭ, cu calcule şi materii calcare.

Reunirea s'a făcut per primam afară de locul drenat.

Ese la 13 Iunie 1898.

Observaţia IX. — *Pielo-nefrită dreaptă. Rinichiul în potcoavă.*

Neculaĭ Barbana, 23 anĭ, intrat 23 Noembre 1900.

Antecedente ereditare. Părinţiĭ săĭ trăesc şi sunt sănătoşi. A avut treĭ fraţi şi două surorĭ carĭ aŭ murit pe când eraŭ micĭ. Nu ştie cauza morţeĭ lor. Are un frate de 12 anĭ care trăeşte şi e sănătos.

Antecendete personale. Până la etatea de 17 anĭ nu-şĭ aduce aminte să fi fost bolnav de ceva. La etatea de 19 anĭ a fost bolnav de icter. A durat boala două săptămânĭ şi s'a vindecat căutându-se cu femeĭ. La 17 anĭ a avut o uretrită blenoragică. Scurgerea era abondentă. Avea dureri. Iĭ dă o femee doctoriĭ şi imediat începu urina a fi colorată şi avea dureri violente la rinichĭ. Il îngrijeşte 3 săptămânĭ şi se vindecă ne maĭ avînd blenoragie, nicĭ urina colorată, nicĭ dureri în regiunea renală. După 6 lunĭ, fără a avea vre-o durere observă că urina îĭ este colorată ca sângele. Ia acid tanic şi după două zile urina nu maĭ e sanguinolentă. La etatea de 20 de anĭ contractă un şancăr pe prepuţ. Apare la 4 zile după raportul sexual. Era de o culoare albicioasă. Se duce la o farmacie unde îĭ dă nişte medicamente, se îngrijeşte singur şi se vindecă după 4 săptămânĭ. De la blenoragia avută şi vindecată maĭ avea din când în când dureri în regiunea renală. In acelaşĭ timp urina era tulbure. Aceasta dura câte 3—4 zile saŭ la o săptămână; nu se caută cu nimic şi îndată ce urina era limpede încetaŭ şi durerile în regiunea lombară.

Istoricul boaleĭ. Acum 4 săptămânĭ după ce maĭ înainte avusese manifestaţiunile renale arătate, simte iarăşĭ o durere în regiunea lombară, partea dreaptă şi urina turbure, durează vre-o săptămână, se caută cu doctorĭ şi se vindecă după o săptămână. Apoĭ ducându-se

o distanţă călare, imediat ce se întoarse acasă simţi o durere mare în regiunea rinichiului drept, urina observă că e turbure. Chiamă diferiţi doctori care îl supun la regim lactat, îi mai dau diferite medicamente şi în cele din urmă îl trimet la Bucureşti.

Starea generală. Sistemul osos bine desvoltat, sistemul muscular şi ţesutul celular în desvoltare medie. La aparatul circulator nimic anormal, tot ast-fel la aparatul circulator. Aspectul bolnavului teros. Ganglionii mici, aceĭ cervicali măriceĭ, inguinali nu sunt prinşi.

Starea locală. Prin palpaţie se constată o impastare a ipochondrului cât şi a flanculuĭ drept. Tot prin palpaţie se constată dureri în flancul drept si în regiunea lombară dreaptă corespunzătoare rinichiului. Aceste dureri le simte bolnavul şi fără a fi atins. Aceste dureri câte o dată dispar complect, alte ori sunt mai pronunţate. Ele se transmit până la testicului drept. Cantitatea de urină în 24 ore e de 700 gr. Această urină e de o culoare roşie galbenă şi cu un deposit de 200 gr. Numărul micţiunilor e normal atât în timpul zileĭ cât şi în timpul nopţeĭ.

Operat 26 Noembre. Incisiunea pleacă din unghiul costo-vertebral imediat subt ultima coastă, merge oblic în jos şi înainte până la 3 c.m. de asupra şi înaintea spineĭ iliace antero-superioare. Are 20 cm. lungime. Pielea şi ţesutul celular fiind tăiate, apare tesutul peri-renal puţin abondent. Ţesutul adipos e puţin desvoltat. Tumora ce se găseşte se coboară până în fosa iliacă şi se ridică până în dreptul celeĭ de a 8-a coastă.

Se decortică tumora care apare boselată şi fluctuentă. Se scoate afară, se leagă pediculul care e puţin voluminos. O masă mică ganglionară se găseşte pe faţa anterioară a veneĭ cave, alta pe marginea externă şi faţa posterioară a veneĭ şi încă 2 ganglioni la partea posterioară a vaselor renale. Extremitatea superioară a tumoreĭ e cea mai voluminoasă şi recurbată. Boselurile ce le presintă tumora aŭ la extremitatea eĭ superioară mărimea uneĭ piese de 5 leĭ iar în restul tumoreĭ a uneĭ piese de 2 leĭ.

Boselurile sunt separate prin coloane de la 3—4 mm. grosime fiind mai resistente ca restul ţesutuluĭ. Substanţa renală corespunzătoare boselurilor e redusă la 1—2 mm. grosime. Diametrul vertical al tumoreĭ e de 21 cm. Diametrul transversal maxim e la extremitateă superioară de 12 cm. Diametrul transversal la hil, de 8 cm. D. tr. la extremitatea inferioară=10 cm. Grosimea tumoreĭ e de $7^1/_2$ cm. Decorcitându-se tumora nu s'a rupt substanţa renală de cât la nivelul basinetuluĭ unde s'a făcut o mică soluţiune de continuitate, capsula aderând aci cu basinetul. Ureterul fiind secţionat peretele sĕŭ prezintă o grosime de 7 mm. Mucoasa herniază în secţiune şi are o coloare galbenă cenuşie. Este translucidă.

Prin expresie se scoate o mică cantitate de licid, dens-alb pă-

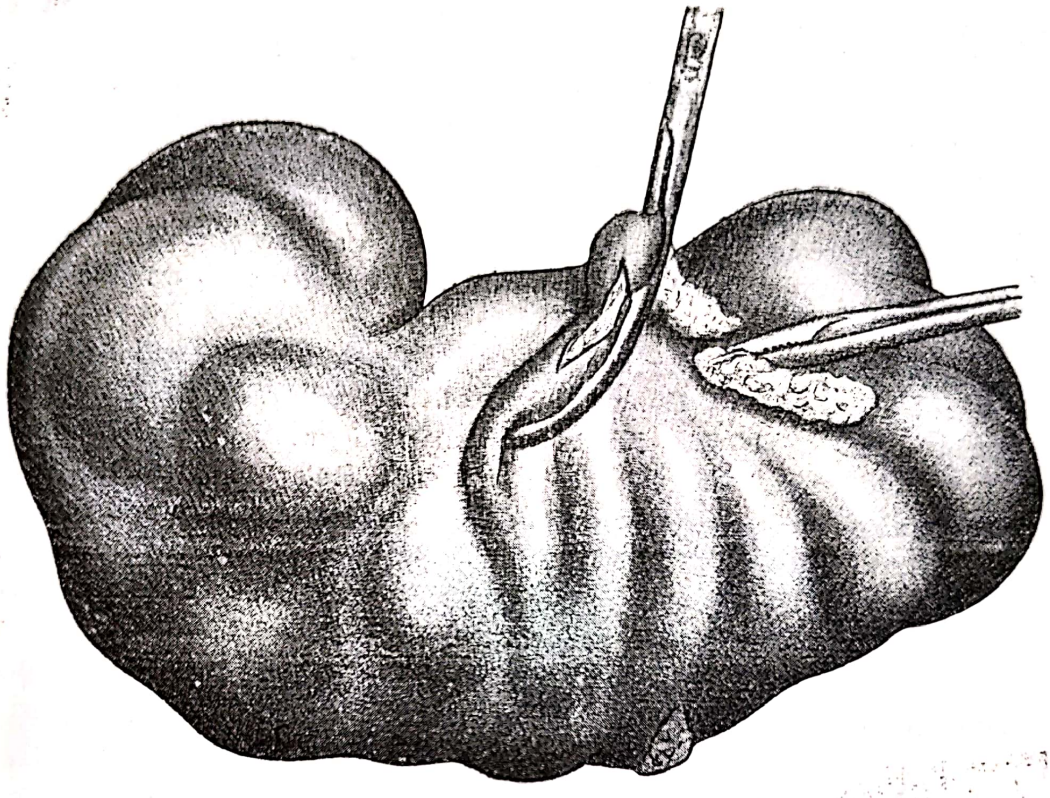

Fig. 11

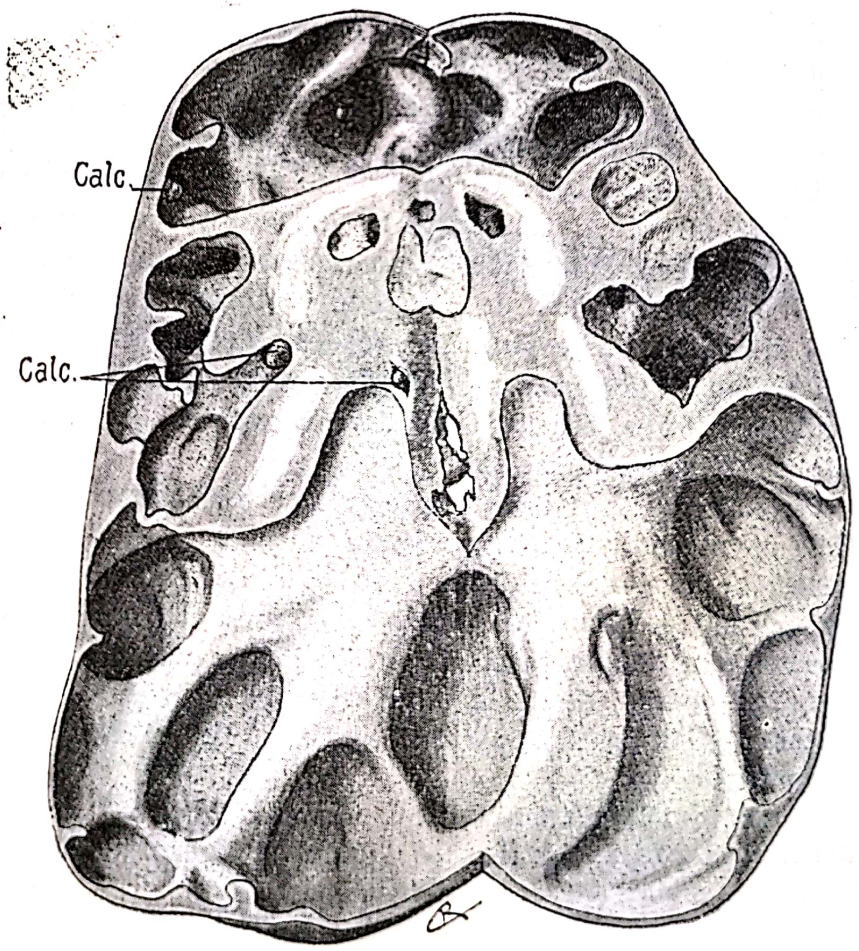

Fig. 12

Scanned with OKEN Scanner

rând a fi puroĭ. Uŕeterul a fost secţionat cam la jumătate cm. la eşirea sa din basinet şi pe o întindere de 12 cm.

Mersul post-operator. 26 Noembre. După operaţiune bolnavul urinează singur la ora 6 p. m. 350 gr. urină f. purulentă şi prin repaos puroiul ocupă cea maĭ mare parte din înălţimea coloaneĭ rămânând urina numaĭ vre-o 2 cm. E slab colorată în albastru.

27 Noembre. Urina observată la 2 $^1/_2$ ore 220 gr. Maĭ limpede ea precedentă, depositul maĭ puţin dens constitue $^1/_2$ din înălţimea coloaneĭ din vas.

28 Noembre. Are puls puţin slab, limba umedă, feşele de pansament curate. A vărsat, n'are greaţă. T. 39. E nelinîştit. Limba puţin uscată, puls 120. N'are vărsăturĭ nicĭ greaţă. Nu se hrăneşte.

1 Decembre. Punctele de sutură sunt desfăcute pe toată întinderea plăgeĭ. Se găseşte o mică colecţie către capul ureteral resecat. Zilele următoare puls frequent, limba uscată. N'are vărsăturĭ. Abdomenul suplu. Injecţia cu ser 500 gr. şi repetate. Nu se alimentează. Clismele alimentare nu le conservă. Deliriază.

11 Decembre. Sucombă. La autopsie se găseşte o colecţiune purulentă înaintea veneĭ cave şi hepatită granuloasă.

Observaţia X. — *Pionefrosă calculoasă dreaptă.*

Gheorghe Vlad. Intrat la 8 Iunie 1902.

Antecedente hereditare. Fără importanţă.

Antecedente colaterale. Are un unchiŭ tuberculos.

Antecedente personale. Nu ne arată să fi suferit vre-o dată de vre-o boală. E tabagic. Obicĭnueşte alcoolurile.

Istoric. Datează din Februarie când se observă în flancul drept o tumefacţie care de o cam dată nu-ĭ aduce nicĭ o turburare. Tumefacţia avea aceleaşĭ dimensiunĭ pe care le are şi azĭ. După apariţia eĭ a răcit şi a fost apucat de durerĭ în regiunea tumoreĭ, eraŭ continue şi diminuaŭ foarte puţin în repaos. Tot de atuncĭ urinele aŭ devenit turburĭ, micţiunea nu era dureroasă. N'a avut hematuriĭ. Apetitul s'a păstrat. N'a avut turburărĭ digestive. Avea febră seara şi noaptea. A slăbit mult.

Starea generală. Constituţie debilă, slăbit, musculatura flască, stratul sub-cutanat redus, pigmentaţie normală. Fosele supra şi subspinoase, supra şi sub-claviculare foarte pronunţate. Vîrful drept, în faţă şi în spate submatitate, vibraţiunĭ exagerate, elasticitatea scăzută, respiraţia diminuată cu expiraţie prelungită. Tuşeşte rar. Nu expectorează nimic. Nimic la tubul digestiv, ficat şi splină. Atrofia testiculelor. N'a avut raporturĭ sexuale. Pe uretră une orĭ se scurge puroĭ.

Starea locală. Flancul drept bombat. Acoperit de tegumente normale. Prin palpare se simte o tumoră ce ocupa tot flancul drept,

înainte se întinde până la ombilic, în sus se perde sub ipohondru, în jos în fosa iliacă; ocupă fosa lombară, sonoră înainte și pe laturi, mată înapoi și în sus. Regulată la contactul lombar. Puțin dureroasă la presiune, nu se plânge din partea micțiunilor. Urinele turburi cu depozit purulent.

11 lunie operat. Incisia lomboiliacă. Descoperirea rinichiului. In timpul decorticăreĭ se rupe peritoneul și se deschide marea cavitate. Atunci se transformă intervenția făcând-o transperitoneală, pe incisia verticală se duce alta orizontală (T). Se protejă cavitatea ab-

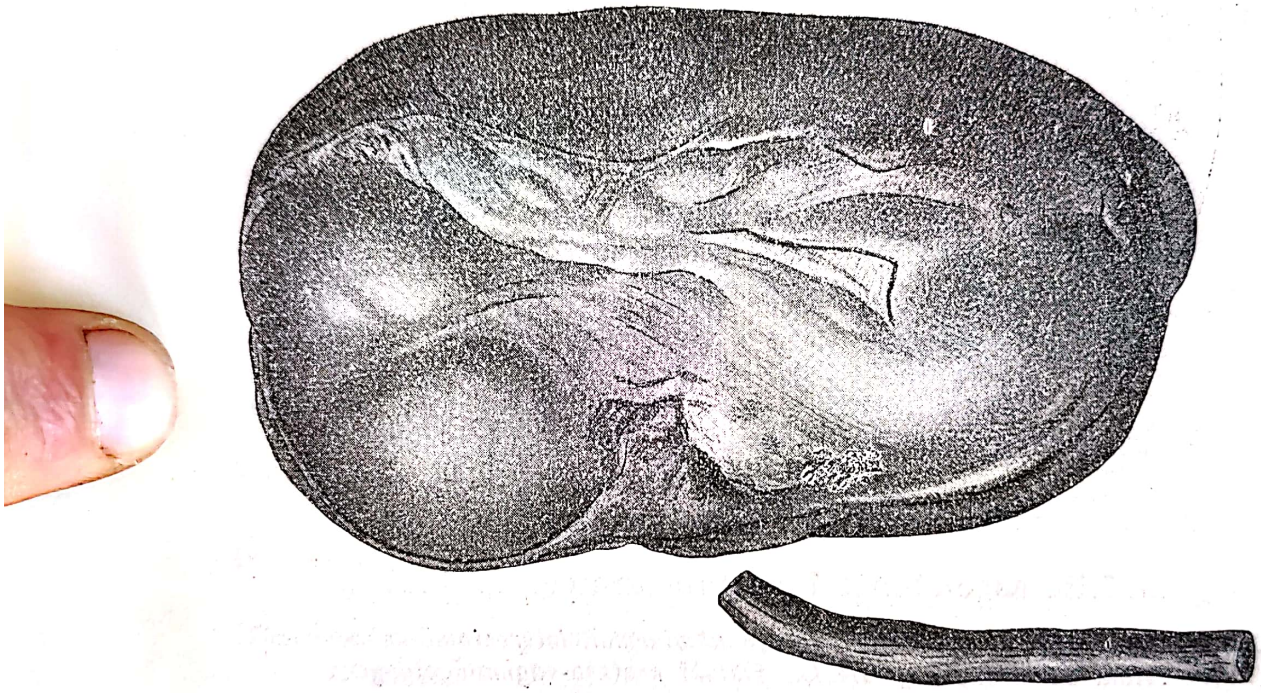

Fig. 13

dominală. Se decortică bine toată tumora. Descoperirea ureterului, legarea și secțiunea luĭ. Se garnisește cu comprese întreaga fosă lombară. Se pediculizează tumora. Se pune un clamp pe pedicul și se secționează. Scoaterea tumoreĭ în întregime. Ștergerea cavitățeĭ. Se crează o deschidere înapoĭ pe unde se pune un tub de dren și tifon iodoformat, care tamponează de jur împrejurul tubuluĭ cavitatea. Aplicarea uneĭ legături separate pe artera renală. Se închide marea cavitate peritoneală, după ce s'a făcut toaleta anselor intestinale, printr'o sutură în etaje. Inchidere pe toată linia afară de partea dinapoia peretelui. Sutura musculo-aponevrotică a întregeĭ plăgĭ cu catgut No. 2. Se suturează cu setolină tegumentele. 20 Iulie ese vindecat. Reunire per primam a sutureĭ, plaga de dren s'a reunit cu încetul.

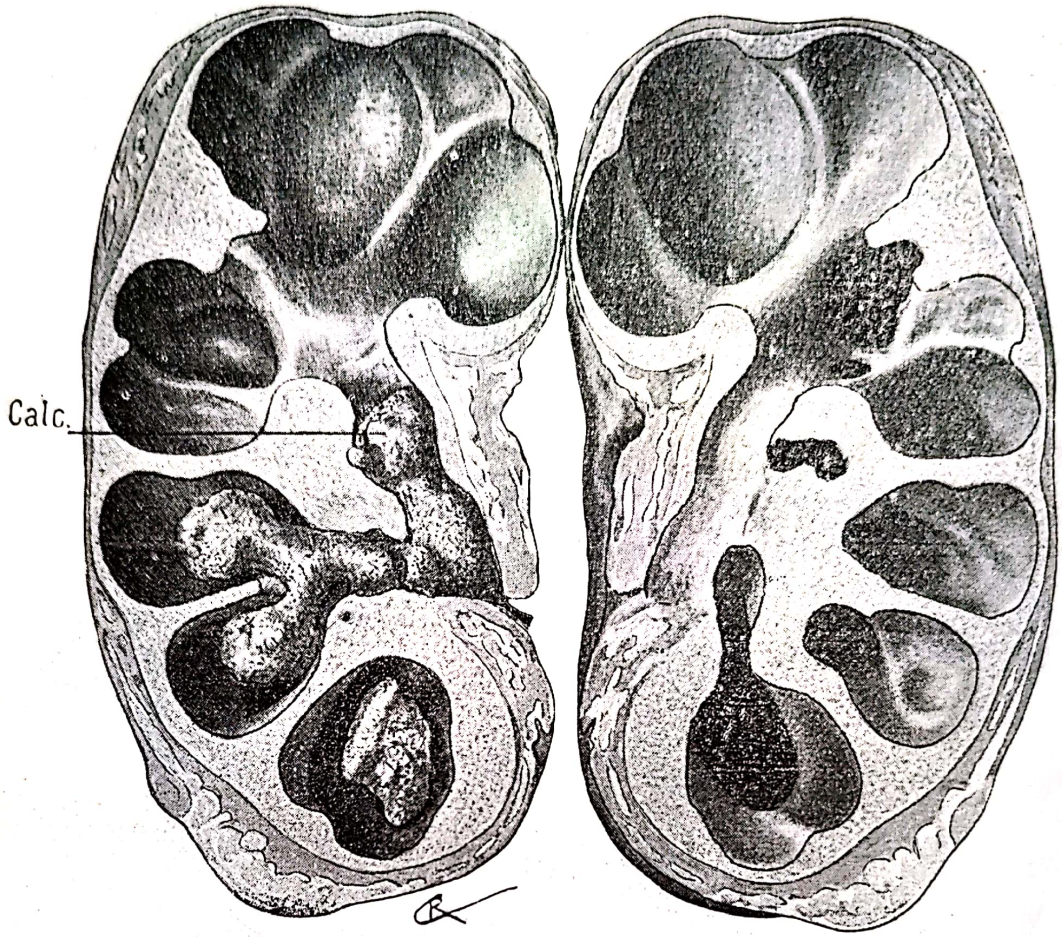

Fig. 14

Nefrite ascendente în fistule uretero-vaginale

Observația XI. — *Deciduom malign al uteruluĭ. Isterectomia abdominală totală cu evidarea pelvisuluĭ. Fistulă uretero-vaginală stângă. Nefrectomie transperitoneală*

Sar. Dura, 59 anĭ, intră la 18 Oct. 1900 în serviciŭ pentru fenomene de deciduom malign al uteruluĭ, pentru care e operată la 23 Octombre prin isterectomie abdominală totală și evidarea pelvisuluĭ de ganglionĭ numeroșĭ, cât bobul de fasole, la fie-care parte de a lungul ureterelor și vaselor iliace externe și la unghiul de bifurcare al iliacelor. Se eztirpă și vaginul în mare parte, se reconstitue peritoneul pelvien și se drenează prin vagin suprafețele denudate. Ureterele se găsesc disecate pe oare-care întindere. In primele zile după operație, cantitătea de urină extrasă din vezică prin sondă este de 800—950 gr., pansamentul vaginal schĭmbat zilnic e imbibat de sânge, cum și de urină. La 29 Octombre se constată pentru prima oară meșele vaginale imbibate de urină, cantitatea urineĭ vezicale scade la 400—500 gr. în 24 ore. Temperatură vesperală 38—38³. Se scot la opt zile de la operație scoabele, reunirea peleĭ se făcuse per

primam, firele de argint aŭ supurat pe traectul lor, iar sub tampon sfacel cutanat. Se fac pansamente zilnice, în vagin şi pe abdomen, temperatura devine normală, plăgile se cicatrizează, persistă o fistulă uretero-vaginală. Bolnava părăseşte spitalul la 21 Decembre 1900 cu starea generală bună, cu plăgile cicatrizate, poftă de mâncare. Perzistenţa fistuleĭ uretero-vaginale, din care curge urină, când maĭ multă, când maĭ puţină.

Reintră în serviciŭ la 19 Februar 1901 pentru fistula ureterală şi eventraţie şi e supusă la intervenţie la *15 Martie. Nefrectomie transperitoneală.* Incizie sub-ombilicală până deasupra pubisuluĭ, ridicând un oval din tegumente, pentru a obvia şi la eventraţie. Se deschide peritoneul şi se caută a se determina sediul fistuleĭ, fiind-că până în acest moment nu s'a putut preciza de care parte e fistula. Cum ureterele la partea inferioară sunt înglobate în ţesut cicatricial, ele nu se pot găsi în porţiunea pelviană. Se deschide beşica şi cateterizând orificiile ureterale, se determină că ureterul stâng formează fistula. Se coase beşica la loc cu catgut în 3 etage. Se incizează peritoneul posterior pe rinichiul stâng, se practică nefrectomia, ridicând rinichiul împreună cu ureterul luĭ; se leagă pedicului renal cu catgut, se închide peritoneul posterior şi apoĭ plaga abdominală cu fire de argint în masă.

Pulsul după operaţie e slab, injecţie de ser subcutanat 700 gr. temp. 36.

16 Martie. — Pulsul frequent, 120, slab, sughiţ, vărsăturĭ. Temp. 36_8. Ser 300 gr. Cantitatea de urină 600 gr.

17 Martie. — Pulsul 104, temp. 36_8. Urina 1000 gr. Vărsăturile încetează.

18 Martie. — Temp. 37, pulsul 98. Starea generală bună. Spălaturĭ vezicale cu ipermanganat.

19 Martie. — Urina 1400 gr., temperatura şi pulsul normale.

Reunire per primam. Urina nu conţine albumină, în cantitate mare, până la 2 kgr., in 24 ore, palidă, citrină, urea 13 gr. pe zi. Nicĭ o reacţiune din partea rinichiuluĭ drept.

Revăzută în multe rânduri, ultima oară în Martie 1903, se găseşte în stare bună. Suferă de constipaţie şi câte odată de anorexie.

Observaţia XII. — *Fibrom uterin. Isterectomie abdominală totală, evidare de ganglionĭ inflamatorĭ. Fistulă uretero-vaginală dreaptă. Nefrectomie transperitoneală. Vindecare.*

E. B. de 53 anĭ, intră în serviciŭ la 15 Februar 1901, iar la 19 Februar e operată, laparatomie mediană subombilicală, castraţie abdominală totală. De a lungul iliacelor, la unghiul lor de bifurcare şi de a lungul obturatoruluĭ, pe ambele părţi se găsesc ganglionĭ inflamatorĭ, care se enucleză. Ureterul din dreapta fiind tăiat în tim-

pul operaţieĭ, se introduce o sondă ureterală în ambele capete, iar acestea se coase cap la cap cu 2 rânduri de fire. Capătul inferior al sondeĭ e introdus în beşică şi scos pe uretră. Se drenează pe sub peritoneŭ, reconstituind planşeul pelvien peritoneal.

La 20 Februar pulsul 78, temp. 36⁸. Urina 500 gr.

21 Februar. — Meşele vaginale sunt imbibate de urină, care se scurge şi în pat. Urina vezicală clară, 500 gr.

De aci se stabileşte o fistulă uretero-vaginală dreaptă, urina infectează plaga vaginală şi parte din firele abdominale, fire de argint în masă; ceea ce a întârziat cicatrizarea atât a vaginuluĭ, cât şi a plăgeĭ abdominale. De la a opta zi de intervenţiune bolnava face temperatură seara, între 38 şi 39, cu accese de frisoane une-orĭ, urina vezicală turbure, necesitând spălăturĭ vezicale Eraŭ fenomene evidente de infecţiune renală ascendentă, din partea rinichiuluĭ drept. Acesta din urmă e sensibil la presiune, uşor mărit de volum. Când plaga abdominală s'a cicatrizat complect, la *5 Maĭ* s'a procedat la *nefrectomie.*

Laparatomie laterală dreaptă, de a lungul muşchiŭ luĭ drept anterior, lungă de 20 cm. Limitând câmpul operator cu comprese sterilizate, se incizează peritoneul pre-renal şi se enucleză rinichiul din loja luĭ. Pensa de pe pedicul lunecând se produce o emoragie abundentă care e oprită repede. Se coase plaga abdominală cu fire de argint în masă. Se drenează cu tifon unghiul inferior al plăgeĭ. Injecţiunĭ sub-cutanate de ser, pulsul flind slab şi filiform. La examenul rinichiuluĭ extras se constată că e mărit de volum, ureterul şi basinetul distinse, în substanţa renală micĭ nodulĭ care proemină la secţiune, par micĭ colecţinĭ abscedate.

6 Maĭ. — Pulsul 100, temp. 37, emoragiĭ micĭ rectale, injecţie subcutanată de 700 gr. ser, clismă cu ser gelatinos.

7 Maĭ. — Scaune frequente. Se schimbă meşa abdominală. După treĭ zile se constată puţină supuraţie la firele de argint; se drenează cu tifon, după ce se spală cu apă oxigenată. Pansamente zilnice. temperatură după micĭ oscilaţiunĭ de 38° redevine normală. Plaga se curăţă cu încetul de sfacel; supuraţia diminue, şi când suprafaţa a devenit curată se avizează şi se coase cu setolină, în ziua de 10 Iunie.

La *6 Iulie* bolnava părăseşte serviciul vindecată, Starea generală bună, cantitatea de urină normală, examenul urineĭ nu arată nimic anormal.

Observaţia XIII. — *Isterectomie abdominală totală cu evidarea iliolombo pelviană. Fistulă uretero-vaginală stângă. Nefrectomie paraperitoneală. Vindecare*

Stana C. de 40 anĭ, intră în spital la 23 April 1902 pentru un epiteliom uterin şi e operată la 29 April prin isterectomie abdo-

minală totală cu evidarea ilio-lombo-pelviană a ganglionilor și întregului țesut celulo-adipos, ambele uretere aŭ fost disecate în toată porțiunea lor pelviană.

In primele opt zile de la operație, temperatura vesperală e urcată la 38°—38³, cea de dimineață 37; pulsul puțin mai frequent 108; fără sughiț saŭ vărsăturĭ, cantitate de urină în 24 ore e 1200—1400 gr. Plaga vaginală e mare, secretă mult liquid sero-purulent. Pansament zilnic.

La 6 Maĭ se desface pansamentul abdominal, se scot firele de se-



Fig. 15

tolină, reunire per primam. Temp. 37—38, pulsul 125 pe minut; urina 1200 gr., supurație vaginală. La 10 Maĭ, se scot firele de argint, reunire per primam. Temp. seară 38⁸ pulsul 120, acuză durerĭ la micțiune. Se remarcă pentru primă-oară că meșele vaginale sunt imbibate de urină. Se pune o sondă Pezzer în beșică și se face spălăturĭ vezicale cu ipermanganat de potasă; urina vezicală conține puțin puroĭ.

Se administrează la interior urotropină, care se alternează cu chinină și salol; accese febrile zilnice, vesperale, mergând până la 39°. Rinichiĭ nu se simt, abea dacă regiunea lor e sensibilă. Această stare continuă, se decide o intervențiune asupra ureteruluĭ și rinichiuluĭ din stânga, probabil infectațĭ prin fistula uretero-vaginală.

1 Iunie. Operația. — Se face o incizie care începe prin a fi paralelă cu arcada crurală din stânga și se prelungește până aproape de coasta XI. Se tae straturile până la peritoneu, acesta din urmă

se deslipește până se descoperă uretera dilatată cât degetul indicator. Se procede la nefrectomie, se pune un fir de catgut pe pedicului renal, se diseacă ureterul și se tae cu termocauterul la nivelul intrărei în pelvis. Se închide plaga cu fire de catgut profunde, s etolină pe piele

In primele zile după intervenție cantitatea de urină e foarte redusă, abea se scot pe zi ca la 100 gr. în parte purulentă. Temperatura a devenit normală, pulsul frequent, 116 pe minut, slab. Cu încetul diureza se stabilește, ajunge la 600 gr. în 24 ore, urina nu

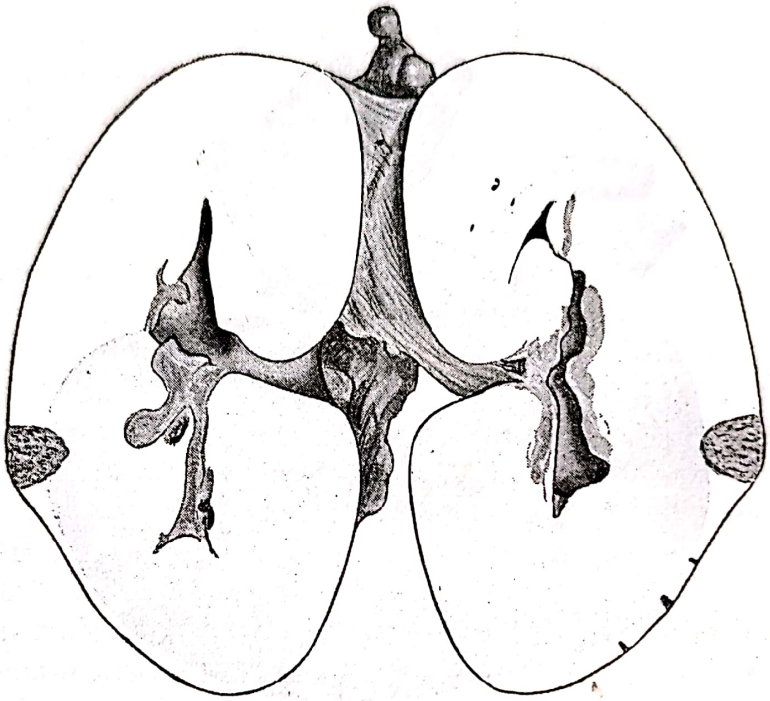

Fig. 16

mai e purulentă. Plaga abdominală se reunește per primam. Starea generală e mai bună, se face injecțiuni zilnice subcutanate de cacodilat de sodă Totuși prin vagin se mai scurge cantități mici de urină care imbibă mesele. La 22 Iulie bolnava se congediază.

Observația XIV. — *Epitelioma al colului uterin. Isterectomie abdominală totală cu evidarea ilio-lombo pelvienă. Fistulă uretero-vaginală dreaptă. Nefrectomie și ureterectomie totală dreaptă paraperitoneală. Vindecare*

Maria H., de 39 ani, intră la 27 Mai 1902 în spital pentru un epiteliom al colului uterin, forma infiltrată nodulară. La 31 Mai se face castrație abdominală totală cu evidarea ilio-lombo pelvienă. Trompele erau obstruate și îngroșate, ovarele transformate în kiste mărișoare; anexele formau tumori aderente intim la pereții pelvieni posteriori. Ureterul stâng s'a liberat lesne, cel drept fiind inglobat într'un țesut infiltrat foarte dur, disecția lui e foarte dificilă, se

rupe. Se pune o legătură pe capătul central al acestuĭ ureter, în scopul de a provoca o atrofie a rinichiuluĭ corespunzător. Operaţia se termină ca de obiceiŭ.

In primele zile bolnava are vărsăturĭ frequente. Cantitatea de urină variază între 450—850 gr. în 24 ore, temperatura rămâne normală, starea generală bună. La 10 Iunie se desface pansamentul abdominal se scot firele de setolină, reunire per primam. Durerĭ în micţiune, meşele vaginale sunt curate. Urina 1000 gr.

La 12 Iunie se suprimă şi firele de argint, reunire per primam Starea generală e bună, plaga vaginală continue a se cicatriza. Nicĭ o reacţiune de partea rinichiuluĭ drept, organul nu e sensibil la explorare; legătura ureterală ţine. La 28 Iunie plaga vaginală e în întregime cicatrizată, bolnava e concediată din spital. Pe când bolnava era acasă se stabileşte o fistulă urinară în vagin, care se constată a fi ureterală, probabil se desfăcuse firul de pe ureterul drept.

Are vărsăturĭ aproape zilnice, durerĭ de cap. Reintră în serviciŭ la 15 Iulie şi la 19 Iulie se intervine din noŭ.

Operaţia. Se face o incizie care coboară vertical de la coasta XII-a până la nivelul spineĭ iliace antero-superioare; se taie toate straturile până la peritoneŭ, acesta diu urmă se deslipeşte până se descoperă fosa renală. Se extirpă rinichiul împreună cu ureterul luĭ în întregime. In momentul deslipireĭ basinetuluĭ, acesta se rupe şi lasă să se scurgă un lichid purulent; pentru aceasta se pune un dren în unghiul decliv al plăgeĭ şi se închide restul.

In seara operaţieĭ temp. 38⁵, pulsul frequent, vărsăturĭ. Injecţie intra-venoasă de ser. In zilele următoare temperatura devine normală cantitatea de urină 600 gr. în 24 ore, se schimbă drenul şi se spală plaga cu apă oxigenată.

26 Iunie. Plaga reunită per primam, în afară de punctul de dren. In vagin perzistă încă un traect lateral de partea dreaptă, care secretă puroĭ şi care se lărgeşte cu o pensă spre a fi drenat. Vărsăturile încetează, starea generală e bună. Plăgile continuă a se cicatriza, bolnava e congediată vindecată la 4 August 1902.

Observaţia XV. — *Epiteliema uterin. Castraţie abdominală totală cu evidarea ilio-lombo-pelviană. Fistulă uretero-vaginală stângă. Nefrectomie paraperitoneală. Moarte.*

Maria Stan D., de 44 anĭ, intră în serviciŭ la 22 Octombrie 1902 cu un epitelioma al coluluĭ ulcerat crateriform, şi propagat la fundul de sac anterior şi la cel din partea stângă. La 5 Noembre se face castraţie abdominală totală. Separarea dintre vezică şi vagin e dificilă, neoplazia fiind întinsă de această parte; asemenea şi disecarea ureteruluĭ din stânga din baza ligamentuluĭ larg e foarte dificilă din cauza infiltraţieĭ neoplazice, care forma din organele re-

giuneĭ o singură masă. In urmă se face evidarea ilio-lombo-pelviană ca de obiceiŭ.

In primele zile de la operaţie cantitatea de urină în 24 ore variază între 500 şi 800 gr.; meşele vaginale sunt îmbibate de sânge. Starea generală devine cu timpul bună.

La 10 Noembre se remarcă pentru prima oară că meşele sunt îmbibate de urină, care se scurge în parte prin vagin : din vezică se scoate 300 gr. urină pe zi.

La 15 Noembre se schimbă pansamentul abdominal, se scot firele, reunire per primam. Se face o injecţie subcutanată de albastrul de metil şi la examenul vaginal peste o oră se constată picăturĭ albastre din partea stângă. Urina vezicală e puţin purulentă, necesitând spălăturĭ zilnice cu ipermanganat şi nitrat de argint ; cantitatea de urină vezicală e de 300 gr. pe zi în mediŭ. Starea generală a bolnaveĭ e foarte rea, are temperatura vesperală 38^5, n'are poftă de mâncare, pulsul slab şi frequent. Admiţând o infecţiune renală ascendentă se procede la o intervenţiune secundară la.

26 Noembre. Se face o incizie laterală de la coasta XII-a la arcada luĭ Fallope până la peritoneŭ, se descoperă ureterul în întregime, care are pereţiĭ îngroşaţĭ, friabilĭ, se rupe la orĭ-ce tracţiune. Se face nefrectomie şi se extirpă ureterul în întregime. Rinichiul e ipertrofiat. Se pune un dren gros de cauciuc şi se închide restul plăgeĭ.

27 Noembre. — Pulsul frequent, uşoară dispnee, urina 250 gr. albicioasă, temperatura normală. Injecţie de 300 gr. ser.

29 Noembre. — Dispnea maĭ puţin intensă, limba umedă, urina 750 gr. puţin turbure, starea generală bună, n'are febră.

1 Decembre. — Urina 750., starea generală bună, nu are însă poftă de mâncare, e cam abătută.

3 Decembre. — Urina 1150 gr. decolorată puţin. Plaga reunită per priman, afară de locul pe unde s'a drenat, care are tendinţă la cicatrizare.

6 Decembre. — In locul drenuluĭ a maĭ rămas o mică plagă. Bolnava e slabă, n'are poftă de mâncare. Injecţiunĭ subcutanate de cacodylat de sodiŭ, care se continue zilnic. Starea această continuă până la 22 Decembre când urina diminue în cantitate, dispnee, stare comatoasă, în urmă anurie complectă şi în această stare sucombă la 24 Decembre.

Idronefroze

Observaţia XVI. — *Idronefroză dreaptă. Nefrectomie transperitoneală. Vindecare.*

Magdalena I., de 25 anĭ, din Bulgaria, intră în serviciŭ la 11 Iunie 1901.

Antecedente. In copilărie a zăcut de pojar. Menstruată pentru prima

oară la 15 ani, cu ușoare dureri, perderi puțin abondente, durata 3—4 zile; s'aŭ urmat regulat cu aceleaș caractere. Căsătorită la 17 ani, face prima sarcină, cu edeme la membrele inferioare, facerea anormală. De atunci a rămas cu menstruație neregulată, la 2—3 luni și foarte dureroasă.

Istoric. Tot de la acea facere a rămas cu dureri în regiunea lombară dreaptă, adică de acu 4 ani, eraŭ intermitente.

In Septembre trecut durerile devin foarte violente; mai târziŭ un ușor icter cu greață și cefalee. Abea în Aprilie anul curent observă existența uneĭ tumorĭ în flancul drept, nedureroasă, crescând mereŭ și cauzându-ĭ dureri numaĭ în mers. In dese rânduri edeme ale pleopelor, n'a avut ematuriĭ, într'un rând urina maĭ turbure, cu depozite abundente și usturimĭ la micțiune.

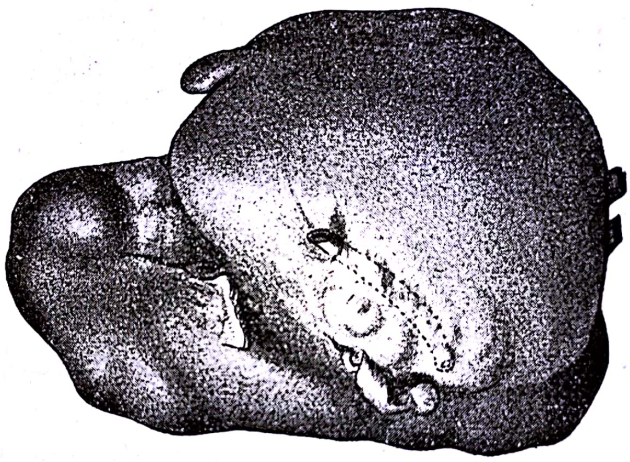

Fig. 17

Starea prezentă. Se constată în flancul drept o tumoră mare, care umple întreaga regiune, rotundă, netedă, puțin dureroasă, se pierde sub coaste și imobilă; urmează ușor mișcările respiratoriĭ și prezintă balotare. Nimic din partea celor-l'alte organe. Starea generală bună. Cantitatea de urină normală. Analiza nu arată nimic deosebit

Operația. 18 Iunie. Laparatomie laterală dreaptă, longitudinală. Eplorând tumora se vede că ține de rinichiul drept, explorația celuĭ stîng denotă că e normal. Izolând câmpul operator cu comprese, se procede la ridicarea tumoreĭ, legând pediculul renal ale căruĭ vase sunt foarte micĭ. Se pun câte-ve puncte de sutură pe capsula renală, se fixează colonul ascendent și se termină cu închiderea pereților abdominalĭ cu fire de argint în masă.

19 Iunie. Puls 80, T. 36, urina 400 gr. turbure.

20 Iunie. T. 37⁵, puls 96. Senzație de greață.

21 Iunie. Purgativ.

24 Iunie. Se desface pansamentul abdominal, toată linia de sutură e sfacelată, abdomenul distins, puțin dureros, edem în regiunea pubiene. Se desface vr'o 2 fire de argint, plaga a supurat în parte, necesitând pansamente zilnice. Se suprimă mai t rziŭ și cele-l'alte fire. Ansele intestinale se desenează pe sub peritoneŭ, singurul rămas intact în fundul plăgeĭ.

Plaga se pansează zilnic, se curiță încetul de sfacel și începe

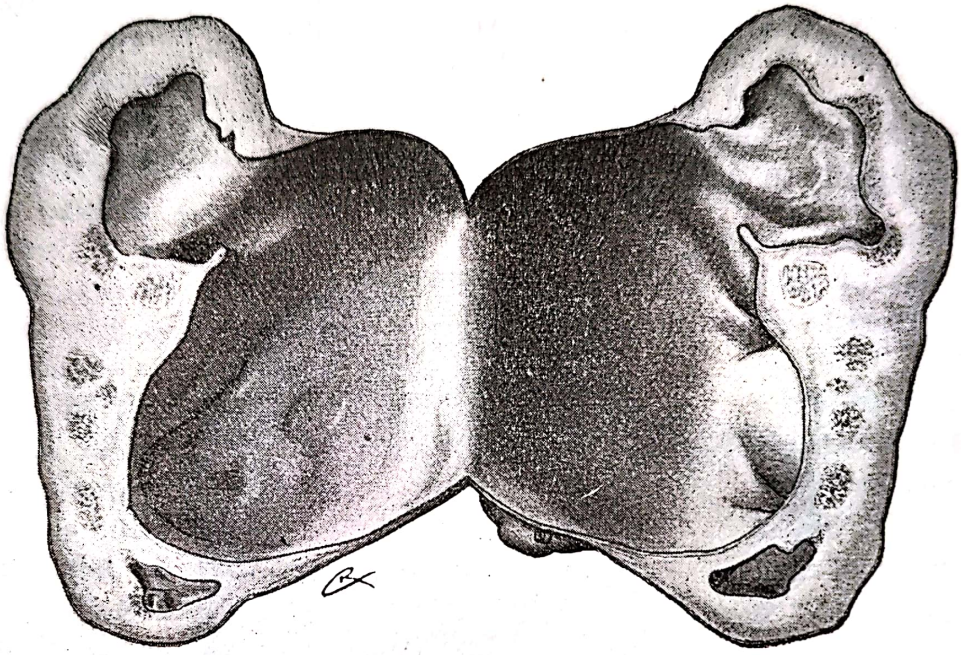

Fig. 18

a burjona, când, în ziua de 4 Iulie, într'un efort de vărsăturĭ, se rupe și peritoneul într'un punct, dând eșirea uneĭ anse intestinale. Se cloformează bolnava, se desinfectează plaga și se coase din noŭ cu fire de argint în masă, drenând la unul din unghiurĭ. Și aceste fire aŭ sfacelat puțin țesuturile și aŭ supurat, dar în cele din urmă plaga s'a cicatrizat.

Starea bolnaveĭ de alt-fel era excelentă, avea poftă de mâncare, cantitatea de urină era normală, analiza eĭ nu arată nicĭ o turburare. La 31 Iulie părăsește serviciul.

Observația XVII. *Idronefroză dreaptă cu dilatația ureteruluĭ comprimat pe un fibrom uterin. Isterectomie abdominală totală. Nefrectomie transperitoneală. Vindecare.*

Eti G. de 40 anĭ, intră în serviciŭ la 18 Aprilie 1902.

Antecedentele. Din antecedente ereditare și din prima copilărie a bolnaveĭ nu e nimic de notat. Menstruată pentru prima oară la 17 anĭ aŭ durat 5 zile, abundente și dureroase, de atuncĭ aŭ continuat cu caractere normale. 11 sarcinĭ normale, afară de ultima acum 5

ani, care a necesitat intervenţia medicală. Atunci i s'a atras atenţia că are un fibrom uterin.

Istoricul. De atunci menstruaţia a devenit mai rară, la 2—3 luni odată, în mică cantitate. Tumora abdominală a crescut încet, ocupând mai întâiu fosa iliacă dreaptă, în urmă s'a întins la ombilic, a trecut de linia mediană şi s'a întins şi în fosa iliacă stângă. A căpătat dureri în pelvis şi genă la mers, necesitând a păstra patul din când în când. Micţiunea deveni frecventă chiar de la începutul boalei, dar numai în ultimul timp suferă şi de constipaţie şi de edem la membrele inferioare.

Starea prezentă. Edem la membrele inferioare. Abdomenul foarte desvoltat, circomferenţa maximă la nivelul ombiliculuï de 120 cm. Abdomenul e ocupat de o tumoră ce se întinde de la pubis până la 3 laturi de degete de desubtul apendiceluï xifoid ; e renitentă, ceva mai moale sub ombilic, proemină mai mult în fosa iliacă dreaptă unde e şi mai dură. In sus se delimitează foarte clar, în jos dispare înapoia pubisuluï. Tuşeul vaginal arată fundurile de sac ocupate de tumora abdomino-pelvienă ; nu se poate preciza situaţia uteruluï.

Operaţia. 20 Aprilie. Laparatomie supra şi sub ombilicală. Tumora e dură, şerpuită la suprafaţă de vase enorme, ocupă aproape tot abdomenul. Uterul aşezat înapoia pubisuluï e sucit pe axul luï longitudinal, aşa în cât faţa luï anterioară priveşte spre stânga. Ovarul stâng e plin de kiste ematice, e aşezat pe faţa anterioară a tumoreï. Trompa şi ovarul din dreapta întinse şi turtite pe tumora; abia se recunosc. Pe faţa anterioară şi pe partea dreaptă a tumoreï se observă un şanţ adânc în care e aşezat un cordon gros cât degetul şi distins prin conţinutul luï. Se recunoaşte că este ureterul drept, enorm de lung şi distins, ridicat de tumora uterină care s'a desvoltat înapoia luï Examinând rinichiul drept se vede basinetul foarte dilatat şi organul transformat într'o pungă cu puţină substanţă renală intactă. Se procede la castraţie abdominală totală şi la nefrectomie transperitoneală extirpând şi ureterul aproape în întregime. Peritoneul posterior se închide în întregime, se reconstitue peritoneul pelvien, drenând pelvisul prin vagin. Abdomenul se închide cu fire temporare de argint în etaje.

Mersul operator. Indată după operaţie pulsul fiind foarte slab şi frecuent, s'a practicat o injecţie intravenoasă de ser. Bolnava s'a remis. In zilele următoare face o pneumonie la baza dreaptă, de care s'a vindecat. Reunire s'a făcut per primam. In fosa iliacă dreaptă, pe sub peritoneŭ rămase o mică colecţie sanguină, care a fost evacuată şi drenată prin vagin. Plaga vaginală s'a cicatrizat cu încetul. Cantitatea de urină în 24 ore a variat între 500—600 gr., analiza eï o arată normală. Starea generală excelentă, bolnava e congediată la 13 Mai complect vindecată.

SOCIETAŢI SAVANTE

Societatea de Chirurgie din Bucureşti

Sedinţa de la 1 Aprilie 1903

Prezentare de piese:

1. **Dr. Cristeanu.** ***Fibrom uterin extirpat pe cale naturală.*** — Această piesă provine de la o femeie de 35 anĭ, presentând la nivelul colului şi în peretele luĭ posterior un fibrom care umplea toată cavitatea uteruluĭ. Uterul era mic, bolnava avusese în două rînduriĭ emoragiĭ abundente. Mi s'a părut posibil a se interveni direct pe calea vaginală, am cloroformizat bolnava, printr'o incizie a mucoaseĭ cervicale, am enucleat foarte uşor fibromul prin îmbucăţire. Modul de intervenţiune e singurul punct maĭ important, căcĭ am putut conserva uterul intact. La această bolnavă am întrebuinţat adrenalină în aplicaţiunĭ locale ca emostatic, dar fără folos.

2. **Dr. Racoviceanu-Piteştĭ.** ***Apendicită erniară supurată.*** — E vorba de un bătrân de 65 anĭ, care s'a prezentat în serviciŭ cu o colecţiune supurată în scrotul drept; acesta prezenta o induraţiune flegmonoasă şi un traect care se intindea până în perineŭ. In acelaş timp bătrânul prezenta o ernie inguino-scrotală dreaptă. La presiune se scurgea prin fistulă un lichid sero-purulent.

La acest bolnav n'am găsit nicĭ un antecedent patologic, nimic din partea pulmonilor, nicĭ o leziune anterioară care să ne facă să bănuim tuberculoza. Totuşĭ după caracterele ce prezenta clinicește această tumoră părea să fie maĭ mult o epididimită tuberculoasă veche, care a supurat şi a continuat să supureze. De altă parte ne-am întrebat dacă n'ar fi putut să eziste în acelaş timp o complicaţiune de ernie; adică această ernie să fi supurat la un moment dat, aderenţe cu scrot, colecţiunĭ care s'aŭ deschis. M'am gândit de asemine şi la posibilitatea uneĭ erniĭ a ceculuĭ şi a apendiceluĭ şi inflamaţia acestuĭ din urmă, dând loc la o apendicită supurată deschisă prin scrot.

Scanned with OKEN Scanner

Procedând la intervenție, am ridicat întâiŭ colecția purulentă după care găsesc un diverticul care mi s'a părut întâiŭ cordonul, care se rupsese din cauza aderențelor ; disecând acest presupus cordon daŭ peste intestin, anume cecul și atuncĭ am văzut clar că era vorba de o apendicită supurată. Am rădicat în totalitate apendicele, am închis cecul, am cusut partea superioară a plăgeĭ, și am drenat prin unghiul inferior. Bolnavul e operat numaĭ de 4 zile, se comportă bine, nicĭ o reacțiune din partea peritoneuluĭ.

Aceste cazurĭ de apendicite apărute într'un sac erniar și deschise în scrot sunt rare, ele se numără în știință, și numaĭ în edițiile noĭ ale tratatuluĭ luĭ **Delbet** se vorbește de ele, de și erniile apendiculare sunt relativ frequente.

Relativ la apendicită (continuarea discuțieĭ). Dr. **Racoviceanu-Pitești.** Statistica mea se bazează pe un număr restrâns de cazurĭ, anume 25, în care m'am comportat diferit ; în majoritatea casurilor am intervenit, în altele și aceste sunt puține, m'am abținut. Inainte de a intra în statistica mea, să-mĭ permiteți să spun câte-va cuvinte asupra formelor clinice ale apendiciteĭ.

Apendicita poate să se prezinte sub două forme, cronică și acută. Voiŭ începe cu cea ***cronică***, pentru că e maĭ puțin de zis asupra eĭ. In 3 cazurĭ de asemenea natură, ea s'a caracterizat prin accese apendiculare repetate, 3, 4 și 5, de puțină importanță : durerĭ în fosa iliacă dreaptă. Intr'un caz am găsit un apendice ingurgitat roș, congestionat, dur, cu ușoare aderențe de jur împrejur, nicĭ o colecțiune în fosa iliacă ; l'am rădicat, reunirea s'a făcut per primam. In al doilea caz, acel al uneĭ studente în medicină, intrată după al patrulea atac, am găsit apendicele îngroșat, extrem de aderent, așa de intens că am fost nevoit să secționez din cec ca să-l pot ridica. In al treilea caz am găsit apendicele la vîrful luĭ îngroșat, sfacelat și înconjurat de un țesut conjunctiv dens, care forma o pungă cu puțin conținut purulent care încăpușana vîrful apendiceluĭ. L'am rezecat.

In aceste forme de apendicite cronice și D-l **Ionescu** intervine, de frica ca bolnavul abandonat, să nu capete accese noĭ al căror mod de terminare nu-l putem precisa ; în acest sens ne-a citat cazul unuĭ elev din școala militară.

In *apendicita acută*, am observat simple *colicĭ apendiculare*, descrise de **Talamon** și pe care alțiĭ le descriŭ sub numirea de *apendicită cataralâ.* Am avut 3 asemenea cazurĭ ; bolnaviĭ s'aŭ prezentat cu durerĭ în fossa iliacă dreaptă, cu maximul de intensitate în punctul luĭ **Mac Burney**, cu o ușoară împăstare locală, febră, fără vărsăturĭ. Pe acești bolnavĭ i-am tratat medical, un timp maĭ mult saŭ maĭ puțin lung, după intensitatea fenomenelor.

După aceste forme de colicĭ apendiculare, ajnng la forma de

apendicită gravă, a căreĭ gravitate variază după intensitatea toxinelor ce se absorb în organism și după complicațiunile pe care le determină aceste apendicite. Unii le mai zic *apendicite ipertoxice.* Forma aceasta toxiemică se caracterisează de la început ca formă gravă, aproape tifică, cu împăstare în fosa iliacă, vărsăturĭ, greață. Câte odată fenomenele locale sunt minime și starea generalâ extrem de gravă. Aci confirm cele spuse de D-nu **Toma Ionescu** că une orĭ leziunile ce le găsim în apendicită nu sunt de loc în raport cu starea generală. Putem găsi aproape simple congestiunĭ ale apendiceluĭ cu o toxiemie intensă. Formele acestea toxiemice omoară prin toxinele absorbite, orĭ-care ar fi tratamentul nostru, fie el medical prin opiu, ghiață pe pântece saŭ din contra purgative, fie că am interveni radical, rădicând apendicele. Toxinele absorbite în organism sunt destul de puternice ce să omoară bolnavul; ele sunt maĭ presus de arta medicală. Și aicĭ se infirmă părerea luĭ **Dieulafoy**, că eĭ maĭ sunt și vor maĭ fi casurĭ de apendicite care vor omorî bolnaviĭ. Pe lângă această formă, avem *apendicita ipertoxică cu peritonită.* Bolnavul se prezintă cu o stare generală rea, cu o ușoară împăstare în fosa iliacă, cu temperatura ridicată, vărsăturĭ incoercibile, cu peretele abdominal prins, maĭ mult fenomene de peritonită de cât de apendicită. Numaĭ antecedentele și ușoară împăstare în fosa iliacă ne arată că avem aface cu o apendicită. Peritonita aceasta poate fi de 2 felurĭ; poate veni în urma fenomenelor de apendicită saŭ se declară d'emblee și bolnavul să vină în serviciŭ cu peritonita declarată. Am avut 3 asemine cazurĭ, în care am intervenit: unul s'a vindecat și doĭ aŭ sucombat. Când voĭ vorbi de tratament, voĭ arăta părerea mea în asemine cazurĭ. Țiŭ să declar însă de pe acuma, că, fiind-că am isbutit să scap unul din ceĭ treĭ bolnavĭ cu peritonită acută apendiculară, voiŭ interveni în totdeauna în asemine cazurĭ, e o eroare a se abandona aceștĭ bolnavĭ soarteĭ lor, eĭ sucombă maĭ în tot deauna. Dacă am scăpa nu unul din treĭ, numaĭ unul la o sută, încă ar fi un câștig de neprețuit.

Tot din această categorie fac parte și aceĭ bolnavĭ care se prezintă la început cu o formă ușoară, apendicele îngurgitat, greață, vărsăturĭ, durerĭ în punctul luĭ **Mac Burney**, fenomenele nn par alarmante. Cea maĭ mare parte dintre chirurgĭ instituesc un tratament armat, așteaptă și vor să-șĭ dea seamă cum și ce fel va evolua boala. Dar într'un moment dat, în câte-va zile saŭ chiar ore, apar brusc fenomene de peritonită secundară; saŭ s'a deplasat o ansă intestinală și infecțiunea se propagă printre anse saŭ a existat o colecțiune adâncă care se devarsă în cavitatea peritoneală. Tocmaĭ aicĭ chestiunea de indicațiune operatorie e bine să fie stabilită și tocmaĭ la aceste forme se referă **Dieulafoy**, când spunea că a abandona un bolnav cu apendicită înseamnă a-l abandona morțiĭ. Și în adevăr, noile statis-

tice intervenționiste, arătând momentul și ora la care s'a intervenit după debutul apendicitei, aŭ demonstrat că atunci când s'a intervenit la vreme, la început, mai toate apendicitele se vindecă și mortalitatea este cu atât mai mare cu cât intervenim mai târziŭ, a 3-a zi, a 4-a etc.

Altă formă este *apendicita localizată în fosa iliacă dreaptă*, dând loc la un abces. Și aici avem cazuri în care apendicita se prezintă sub forma unei împăstări, un plastron mai mult saŭ mai puțin difuz; alte-ori o colecținne mică, bine limitată. Și aici avem apendicite cu mers cronic și altele cu mers acut care se pot generaliza dând naștere la peritonită. In majoritatea cazurilor observate de mine am constatat că mai nici odată nu există o simplă colecțiune unică, mai totdeauna colecțiunile sunt multiple; leziunile apendicelui sunt extrem de variate: une-ori e sfacelat, distrus în bucăți, alte ori ulcerat, cu ulcerul recent saŭ vechiŭ și cicatrizat. Și aici se discută chestiunea intervenționei; ce e de făcut când există o împăstare saŭ o colecțiune bine limitată?

S'aŭ observat cazuri în care bolnavi cu impăstare voluminoasă în fosă, cu starea generală gravă, cu fenomene toxice, tratați în mod medical, să-și colecteze încetul cu încetul supurația, dând loc la un simplu absces superficial, alte-ori impastarea se rezorbe, totul dispare și intră în ordine. Din nenorocire însă nu e totdeauna așa. Se formează adese, în cazurile învechite, colecțiuni la distanță, mai ales spre ombilic și în basin, care comunică între ele, determină o stare de supurațiune prelungită, înrăutățind cu atât mai mult starea bolnavului și punându-l în pericol de moarte. Când colecțiunea e formată, când plastronul e supurat, fie că colecțiunea e unică săŭ multiplă, nu văd de ce se mai amână intervenția, mai ales că bolnavul ni se prezintă deja după 10—12 zile de la începutul boalei. Când există colecțiuni de puroiŭ, e un principiŭ general în chirurgie, că trebue dat scurgere puroiului. Se zice că prin intervenție, riscăm să dăm naștere la o peritonită generalizată, nefiind oare-care aderențe și infectând marea cavitate peritoneală, eŭ sunt de părere contrară, că tocmai așteptând, suntem în pericol ca colecțiunea, întinzându-se, să distrugă aderențele, să se deschidă în peritoneŭ și să-l infecteze, dând o peritonită generalizată. Cu cât intervenția e mai tardivă, cu atât doza de toxine absorbite de organism e mai mare și starea generală mai deteriorată. La ultimul meŭ bolnav am găsit la intervenție două abscese mari, în urmă s'aŭ desvoltat alte 3 colecțiuni situate de partea stângă și în apropierea splinei, așa că am fost nevoit să practic inciziuni multiple și laterale. Intru cât faptul că am deschis larg primele abscese m'ar face să cred că din această cauza s'aŭ dezvoltat și cele tardive. Eŭ cred că natura saŭ terenul pe care a evaluat boala a contribuit la formarea absceselor la distanță, îndepărtate de focarul primitiv și care aŭ determinat moartea bolnavului.

Statistica mea cuprinde 25 de cazuri cu intervenție și 3 cazuri tratate medical care s'au vindecat. Mă abțin de a interveni atunci când diagnosticul apendicitei e nedecis, aștept ca el să se preciseze și atunci intervin cât se poate de vreme. Eu consider că intervenția, cu cât e mai de vreme făcută, cu atât are șanse mai multe de vindecare.

Din statistica mea rezultă că mortalitatea a fost în raport direct cu forma ce a îmbrâcat apendicita și cu timpul la care am intervenit. Când am intervenit repede bolnavii s'au vindecat, de și fenomenele erau une-ori generalizate — 5 cazuri de apendicită cu peritonită generală, 3 morți și 2 vindecați; — când am intervenit mai târziu, cei cu peritonită în genere au sucombat, cei cu abcese localizate s'au vindecat.

Eu sunt partizan al intervenției imediate, fie apendicita acută sau cronică, mai ales când suntem chemați a vede balnavul de la început; e mai prudent în asemene caz, a-l debarasa repede de focarul infecțios. Când bolnavul se prezintă deja cu peritonită generalizată mă comport ca pentru o peritonită, deschid abdomenul pe linia mediană, cad asupra apendicelui, îl rezec și curăț cavitatea abdominală. Grație acestei intervenții, am putut să salvez parte din bolnavii cu peritonită generalizată.

Și mă bazez, pentru a interveni în apendicită, întâiu pe principiul că și aci trebue să aplicăm regula generală ce ne conduce în terapeutică în toate afecțiunile cu punct de plecare local. Având în vedere că apendicita este o afecțiune locală, cu cât voi rădica mai repede acest focar de infecțiune, organismul va scăpa mai curând de intoxicație. Există în adevăr apendicite, care sunt localizațiuni locale ale unei infecțiuni generale, așa a descris **Talamon** apendicite în variolă, rugeolă, febră tifoidă. Bine înțeles că în asemine forme intervenția nu e indicată, terapeutica trebue să se adreseze la infecțiunea primitivă generală. Gripa încă dă apendicite; în formele grave de gripă nu putem interveni: dar într'o gripă ușoară însoțită de apendicită, aceasta din urmă reiese pe planul întâiu și de sigur că trebue să ne adresăm în primul loc infeției locale.

Experiența zilnică arată că diagnosticul e une-ori greu de stabilit și mai ales nu putem cunoaște mai nici odată de la început, cu ce fel de formă de apendicită vom avea atace: une ori boala începe cu fenomene alarmante și se termină printr'o localizare; alte-ori începe cu fenomene ușoare, mai mult locale, și la un moment dat se generalizează, devin grave și mortale.

Mi se pare că e în contrazicere cu principiile de terapeutică generală, a lăsa bolnavul să se epuiseze de intoxicație înainte de a interveni, și aceasta fac aceia care așteaptă, lasă boala să se răcească, în timp ce intoxicația continue și tocmai aceasta din urmă

constitue gravitatea boalei. Neintervenționiștii ne reproșează: erorile de diagnostic, inconvenientele operației și gravitatea intervenției rapide. Voi examina fie-care din aceste obiecțiuni. Erorile de diagnostic sunt contra-indicațiuni de intervențiune pentru toți chirurgii, fiind-că înainte de toate ne trebue un diagnostic preciz; totuși o eroare de diagnostic nici odată n'a legitimat o neintervențiune. De câte ori nu deschidem abdomenul și-l închidem la loc, fără a găsi vre-o leziune?

Inconvenientul operației ar fi fistulele prin ruperea intestinelor, imposibilitatea de a găsi apendicele și eventrațiile. Dar când le întâlnim? Fistulele se formează atunci când am lăsat leziunea să formeze aderențe saŭ abcese multiple, saŭ intestinul să se sfaceleze. Când am interveni de la început, aproape n'am mai avea asemine cazuri. Când intervenția se face de la început, apendicele se găsește foarte lesne; când s'a sfacelat, a contractat aderențe, atunci se poate întâmpla să nu-l găsim. In apendicita localizată, cu abcese unice saŭ multiple, când starea generală a bolnavului nu e gravă, mă limitez a deschide focarele, a le curăți și a le drena. Când însă starea toxiemică e pronunțată, chiar cu riscul de a distruge aderențele. nu termin intervenția până nu-l găsesc și-l rezec.

Eventrația se produce fie că intervenim de vreme saŭ târziŭ, de câte ori suntem siliți a drena.

In ce privește generalizarea infecțiunei, eŭ cred că din contra cu cât intervenim mai repede, cu atâta avem șansa a o localiza. In peritonitele generalizate toți chirurgii intervin prin laparatomie, pentru a opri infecțiunea, pe când în apendicitele însoțite de peritonite mulți chirurgi nu intervin; nu zăresc logica acestei conduite; din contra în ultimul caz să ne grăbim și mai mult a interveni și rădica apendicele, rădicând cu aceasta focarul de toxine care otrăvește organismul.

Pentru a legitima abținerea s'aŭ citat statistici admirabile, ca ale lui **Sonnenburg, Broca** etc. aș putea să adaog și pe acea a lui **Jalaguier,** care pe 400 cazuri prezintă o mortalitate de 5 %. Aceste statistici însă mie nu-mi dovedesc nimic cât nu mi se detaliază cazurile, să văd dacă prin neintervenție nu s'aŭ complicat unele cazuri de peritonită și de altă parte nu putem ști câte cazuri neoperate și mortale n'ar fi scapat prin intervenția vremelnică. **Dieulafoy** a arătat la Academia de medicină din Paris, că intervenția în primele 23-36 ore a avut deplin succes, că după 3 zile mortalitatea devine de 10 % și cu cât se întârzie mai mult mortalitatea devine mai mare din cauza formelor ipertoxice și a peritonitelor generalizate.

Mă rezum dar zicând: De câte ori mă voi găsi în prezența unei apendicite cu peritonită generalizată, voi interveni și mă voi simți măgulit dacă voi putea scăpa unul pe trei operați.

In ultimul timp s'a dat ca criteriu de conduită, examenul ematologic al sângeluĭ; dacă numărul limfocitelor crește, e indicația de a interveni cât maĭ în grabă; când limfocitele diminue, putem continua cu tratamentul medical, căcĭ boala are tendință spre rezoluție.

Inainte de a termina, vă citez 3 cazurĭ de erorĭ de diagnostic ce am întâlnit în serviciul meŭ. E vorba întâiŭ de o fată tânără trecută din serviciul medical cu diagnosticul de apendicită. La operație am găsit că e vorba de o febră tifoidă, am închis repede abdomenul, bolnava a sucombat de emoragiĭ intestinale. Al doilea caz se raportă la un dulgher tânăr, care ridicând o greutate, în momentul efortuluĭ l'a apucat o durere violentă în abdomen; medicul chemat în grabă declară că e o ernie inguinală dreaptă. In realitate era o apendicită supurată, l'am operat și s'a vindecat.

In al 3-lea caz e vorba de o fetiță la care am fost chemat de un coleg să mă pronunț dacă e o apendicită saŭ nu; am găsit că e vorba de o infecțiune intestinală de a căreĭ natură nu-mĭ puteam da seamă, iar nu apendicită. Peste noapte fetița capătă durerĭ violente abdominale, semnalând apendicită. D-nul Dr. **Leonte** afirmă acest diagnostic: apendicită gangrenată cu peritonită generalizată. Bolnava mi-a fost adusă în serviciŭ în stare gravă, am pus'o pe masa de operație, am examinat'o împreună cu asistenții meĭ și n'am putut găsi nimic de apendicular. Bolnava face o formă de infecțiune gravă, delir, agitație, temperatură sub normală, 34—35°, diaree, retracțiunea abdomenuluĭ și în fine sucombă. La necropsie apendicele era intact, pe intestinul gros și subțire o serie de ulcerațiunĭ care interesaŭ numaĭ mucoasa. Nicĭ o reacțiune din partea peritoneuluĭ. D-nu Prof. **Babeș** care a văzut piesele, a spus că seamănă cu leziunile ce se observă în intoxicațiunile cu mercur saŭ stricnină; acestea însă nu s'aŭ constatat în acest caz.

Dr. **Ștefănescu-Sache**. Bazat pe câte-va cazurĭ personale e de părere a temporiza îu apendicita, unindu-se la concluziunile D-luĭ Prof. **Ionescu** și la cele formulate la congresul internațional de chirurgie de la Bruxelles din luna Septembre 1902 de **Sonnenburg** din Berlin și de **Broca** din Paris.

Prof. **Ionescu**. D-nu Dr. **Racoviceanu** a adus o statistică interesantă din punctul de vedere al rezultatelor obținute, am căutat însă în zadar în cazurile relatate intervenționea imediată, cacĭ din comunicare D-sale rezultă că e intervenționist imediat. Las la o parte intervenționea în formele toxice, aci e o cestiune de discutat, D. **Racoviceanu** zice că intervine totdeauna în peritonitele generalizate, în acelea în care eŭ mă abțin la început; dacă nu intervin nu e nicĭ din cauza dificultățeĭ de a găsi apendicele, nicĭ de teamă de eventrație ulterioară, cauza e totul alta. In aceste cazurĭ de peritonită generalizată, organizmul în lupta contra infecțiuneĭ se găsește într'o

stare de inferioritate și din care lupta deja are puține șanse a eși învingător; cu actul nostru operator compromitem și mai mult rezultatul lupteĭ, organismul înainte de intervenția noastră se găsește într'un fel de echilibru nestabil, nu se poate prevede încă încotro se va înclina balanța, cu actul nostru operator, cloroformul, echilibru e distrus în dauna organismuluĭ, acesta din urmă sucombă.

Cestiunea intervențiuneĭ se pune maĭ ales în cazurile de apendicită cu formă localizată și în statistica D-luĭ **Racoviceanu** n'am găsit nicĭ un caz de intervențiune imediată. Intervenția s'a făcut când s'a prezentat cazul; discuția însă nu se pune pe acest teren, de oarece se poate să vază chirurgul bolnavul după 10—12 zile, să-l opereze imediat, aceasta însă nu vra să zică o intervențiune imediată. Cestiunea e dacă trebue intervenit imediat, când bolnavul se prezintă de la începutul boaleĭ și în statistica D-luĭ **Racoviceanu** nu e nicĭ un caz prezentat după 24—36 ore; din contra a intervenit în a 6-a și a 7-a zi cu rezultate bune, în a 10-a—12-a zi cu rezultate maĭ rele, dar noĭ nu cunoaștem ce tratament aŭ urmat bolnaviĭ maĭ înainte și știm că mulțĭ medicĭ nu știŭ să trateze apendicita; cu cât bolnavul va sta maĭ multă vreme sub o asemine căutare medicală, cu atât intervenția noastră tardivă va avea puține șanse de reușită. Așa se explică rezultatele rele obținute după 10—12-a zi, dar nu fiind-că așteptarea propriŭ zisă a influențat în răŭ mersul boaleĭ. Am cunoscut cazurĭ în care mediciĭ aŭ administrat și oleiul de croton și cazurĭ în care am fost chemat ca chirurg, după ce bolnavul a trecut prin toată seria de purgative. Am avea rezultate chirurgicale mult maĭ bune dacă toțĭ mediciĭ ar știe să trateze apendicita.

Am avut ocazia să văd la o femee imediat la începutul ataculuĭ de apendicită o impastare difuză, de la ligamentul crural până sub ficat; impastarea s'a rezorbit numaĭ cu tratamentul medical, bolnava s'a vindecat; era tocmaĭ un caz în care un intervenționist ar fi găsit indicație de operație urgentă. Un caz a fost urmărit de mine, împreună cu maĭ mulțĭ colegĭ, timp de 10 zile; un medic pusese un pronostic grav, eŭ am propus intervenția când mi s'a părut că procesul s'a localizat, bolnava a refuzat și azĭ e vindecată. Aceste 2 bolnave însă aŭ avut o căutare medicală logică.

Sonnenburg urmărește bolnaviĭ luĭ, chiar când procesul tinde a se localiza și controlând zilnic curba leucocitară, poate prevede dacă o colecțiune are tendința de a supura saŭ a se rezorbi, după cum această curbă crește saŭ scade și acest intervenționist intransigent de odinioară, în urma uneĭ experiențe foarte numeroase a devenit aproape un abstenționist și citează 70 cazurĭ fără intervenție cu aproape atâtea vindecărĭ. De când experiența proprie m'a învățat să aștept și să controlez, am observat o îmbunătățire enormă în rezultatele terapeutice.

Ca să conchid, eŭ cred că în apendicită e maĭ bine să ne abținem, să intervenim în genere târziŭ, în unele cazurĭ chiar foarte târziŭ; sunt bolnavĭ care se vindecă după 5—6 accese de apendicită, alțiĭ necesită intervenția după primul saŭ al doilea atac.

Cohn.

ANALIZE

Lenthal Cheatle. ***Note upon a possible relationship between carcinoma and nerve or trophic arcas. Notă asupra uneĭ posibile relațiunĭ între carcinom și aria unuĭ nerv saŭ zona trofică.*** («The Britisch Med. Journ » 1903 Apr., No. 2.207; pag. 904).

Autorul își propune a demonstra două chestiunĭ:

Intâia e că există o proporție de casurĭ carĭ presintă o relațiune însemnată între întinderea focaruluĭ canceros principal și distribuția nervilor și ariilor trofice.

A doua chestiune e că sunt motive puternice de a crede că ivirea canceruluĭ pe aria unuĭ nerv nu e un joc al coincidenței ci se poate datora uneĭ influențe nervoase directe saŭ indirecte asupra aceleĭ ariĭ.

Autorul nu poate afirma cu siguranță, dar presupune că lesiunile canceroase ar depinde de o influență nervoasă «centrală».

Sunt lesiunĭ canceroase carĭ afectează maĭ cu seamă capul și fața, precum e: ulcus rodens, ulcer crateriform a luĭ **Hutchinson**, epiteliom scuamos.

In ulcerul rozător depositele secundare în limfatice sunt rare. In cele maĭ întinse ulcere observate de autor, ariile inervate de a V pereche craniană eraŭ distruse, cu predominență la cap și bine delimitate la început. Când leziunea e aproape de linia mediană, atuncĭ se prinde și partea opusă formând o lesiune bilaterală, ca în sifilis.

Epitelioma scuamos și ulcerul crateriform se ivesc foarte des acolo unde nervii devin subcutanațĭ. Când cancerul limbeĭ apare în partea laterală invasiunea se oprește la linia mediană.

Ivirea maĭ multor ulcere rozătoare într'o regiune îndreptățește pe autor a crede că origina unuĭ cancer pe aria unuĭ nerv ar fi rezultatul uneĭ influențe nervoase asupra aceleĭ ariĭ.

Cancerul aparține esențialmente uneĭ perioade a vieței când începe degenerarea corpuluĭ; apare adesea și în țesuturĭ moale în carĭ s'aŭ observat fibre nervoase **(Foldau)**. De alt-fel **Lugaro** a dovedit că o iritație periferică pricinnește modificărĭ centrale de degenerare în traectul ganglionilor nervoșĭ posteriorĭ aĭ măduveĭ. Celulele aci sunt tumefiate și rotunde. Corpiĭ luĭ Nissl sfărâmațĭ; nucleul excentric și chiar periferic. Aceleașĭ leziunĭ centrale le-a observat autorul în un caz de cancer al mameleĭ inoperabil, fără să afirme că aceste leziunĭ nervoase aŭ precedat pe cele cutanate.

Sasover.

LUCRARI ORIGINALE

Apendicita

de

Prof. *THOMA IONESCU*[1])

Apendicita e una din chestiunile care interesează foarte mult astă-zĭ pe medicii și pe chirurgii și în ultimul timp a eșit din cadrul restrâns al lumeĭ medicale iar marele public a fost pus în curent cu această afecțiune frequentă și gravă, grație unor cazurĭ răsunătoare de care s'a folosit presa politică din toate țările.

De și această afecțiune a dat loc la un mare număr de discuțiunĭ științifice în ultimiĭ timpĭ, lumea nu e încă de acord, nicĭ din punctul de vedere al formelor clinice ale maladieĭ, nicĭ din acela al valoreĭ în diagnostic a leziunilor constatate și în sfîrșit nicĭ asupra chestiuneĭ importante a tratamentuluĭ medical și a intervențiuneĭ chirurgicale. In acest raport nu voiŭ face studiul istoric al acesteĭ boale, aceasta m'ar duce dincolo de limitele impuse, voiŭ căuta numaĭ să arăt opiniunile mele personale, deduse din fapte observate și din cazurĭ operate de mine, aducând în sprijinul concluziunilor mele, alăturĭ de practica mea personală, rezultatele practice ale câtor-va chi-

1) Raport prezentat la societatea de chirurgie din Bucureștĭ, în ședința de la 12 Martie 1903.

rurgĭ străinĭ, care prin numărul mare al cazurilor vĕzute şi operate, aŭ dobândit oare-care autoritate în cunoştinţa acesteĭ afecţiunĭ.

Mĕ voiŭ ocupa succesiv de formele clinice ale apendiciteĭ, de leziunile anatomo-patologice şi relaţiunile care pot să existe între forma clinică şi leziunea anatomică, de diagnosticul apendiciteĭ şi a diferitelor sale forme şi în fine de atitudinea ce trebue să ia chirurgul în faţa uneĭ apendicite.

Apendicita poate îmbrăca diferite forme clinice care se pot schematiza ast-fel: apendicita acută, apendicita cronică şi în fine o formă maĭ rară, apendicita actinomicozică.

Apendicita acută se poate prezenta sub forma zisă colică apendiculară, apendicită simplă fără peritonită, cu repetiţiunĭ maĭ mult saŭ maĭ puţin frequente, care poate rămâne în această stare multă vreme, care poate să se vindice saŭ în fine se poate transforma, maĭ curând saŭ maĭ târziŭ în una din formele pe care le voiŭ studia maĭ departe.

Am observat maĭ multe cazurĭ de acest gen, în care atacul de apendicită cu toate caracterele sale obicinuite: durere localizată saŭ generalizată, contractură muşculară, constipaţie, vărsăturĭ, rădicare de temperatură, aŭ cedat repede tratamentuluĭ medical, în unele cazurĭ fără a maĭ reveni după mulţĭ anĭ. Când lipsesc unele simptome în această formă de apendicită, maĭ ales temperatura şi când apendicita îmbracă tipul coliceĭ apendiculare, diagnosticul afecţiuneĭ este câte odată foarte greŭ, precum voiŭ arăta maĭ târziŭ.

Forma a doua de apendicită este peritonita apendiculară circomscrisă; ea apare după unul saŭ maĭ multe atacurĭ simple saŭ de la început; bolnaviĭ trec prin douĕ faze care se succed adesea, una din ele însă poate lipsi. In prima fază, acea a ataculuĭ, ne găsim în prezenţa tuturor simptomelor uneĭ peritonite generalizate; abdomen balonat, durerĭ difuze, timpanism, vărsăturĭ, constipaţie,

puls frequent, 80—100, temperatură 38—38⁵, dar cu un facies bun, fără nici un caracter peritoneal. Dacă diagnosticul s'a pus imediat și s'a instituit un tratament medical riguros imediat, în genere furtuna trece în 24 ore și bolnavul intră în faza doua, caracterizată prin scăderea balonăreĭ pânteceluĭ și a timpanizmuluĭ, dispariția vărsăturilor, puls regulat și maĭ puțin frecuent, temperatura oscilând între 37—37⁵, în fine apariția simptomelor caracteristice ale peritoniteĭ peri-apendiculare, tradusă prin durere circumscrisă la nivelul apendiceluĭ, înlocuind durerea generalizată a peritonismuluĭ primitiv, cu maximul de intensitate la nivelul punctuluĭ Mac-Burney, contractura mușchiuluĭ drept de partea dreaptă, senzația uneĭ impăstăriĭ profunde puțin pronunțată la început, accentuându-se cu timpul, supleța caracteristică a tot restuluĭ pântecelui. Această peritonită circumscrisă poate evolua în două chipuri. Ea poate rămâne pur adesivă; atunci se constată la nivelul apendiceluĭ o mică tumefacție adâncă, câte odată greŭ de găsit, circumscrisă, fără nici o tendință de a se întinde. Aceasta e *peritonita apendiculară circumscrisă adesivă*; aceste sunt formele cele maĭ benigne care aŭ tendință la o vindecare spontanee și această vindecare e une-orĭ definitivă, dar nu e rar de a vedea un focar de acest gen redeșteptându-se chiar după un period de maĭ mulți anĭ de liniște, îmbrăcând atunci una din formele cele maĭ grave de apendicită, despre care vom vorbi maĭ departe. Pentru aceste cuvinte, nu putem nici odată asigura pe un bolnav vindecat de un atac de apendicită adesivă că va rămâne atare defenitiv, dar din contra, e de datoria noastră de a-ĭ atrage atenția asupra posibilitățeĭ redeșteptăreĭ boaleĭ și a gravitățeĭ ce o poate prezenta atunci, orĭ-cât de târziŭ s'ar face ea.

In alte cazurĭ, peritonita circumscrisă apendiculară evoluează spre formarea unuĭ adevărat flegmon peri-apendicular traducându-se la exterior printr'un plastron localizat saŭ intins, care la început dur și foarte sensibil, tinde a deveni din ce în ce maĭ tolerabil, trecând în acelaș timp la

faza de supurațiune și în loc de plastron se găsește un abces periapendicular. In timpul formăreĭ plastronuluĭ se constată simptomele caracteristice ale reacțiuneĭ peritoneale, care se traduce prin temperatură maĭ mult saŭ maĭ puțin rădicată, frecuența pulsuluĭ, regurgitări, vărsăturĭ chiar și sughiț; sensibilitate și durere locală, despre care am vorbit. Supurația se traduce prin dispariția aproape totală a semnelor de reacțiune peritoneală, cu apariția în schimb a febreĭ vesperale saŭ chiar a uneĭ rădicărĭ de temperatură aproape constantă, coincidînd cu simptomele locale de formațiunea abcesuluĭ. Soarta abcesuluĭ periapendicular încă este variabilă; am văzut cazurĭ în care intervenția chirurgicală fiind refuzată, punga purulentă evident constatată, a dispărut puțin câte puțin și vindecarea a survenit prin rezorbție lentă dar sigură a puroiuluĭ. In alte cazurĭ, acesta ĭșĭ creiază un drum de scurgere la exterior, în general prin rect, excepțional la piele, scurgere urmată de amendarea simptomelor și de vindecare. In general totușĭ, abcesul odată format, nu cedează și necesită evacuarea chirurgica ă.

In afară de această formă de abces peri-apendicular localizat și unic, cu sediul în fosa iliacă saŭ în împrejurimele eĭ, trebue să inzist asupra abceselor cu evoluție pelvienă, foarte frequente maĭ ales la femeĭ, datorite situațieĭ joase și pelvienă a apendiceluĭ, în conexiune maĭ mult saŭ maĭ puțin intimă cu anexele la femeĭ. Aceste abcese pelviene trebue să fie bine cunoscute, din cauza dificultăților de diagnostic ce le pot prezenta și a genuluĭ de intervenție chirurgicală ce li se poate aplica. In maĭ multe cazurĭ de acest gen, am observat ca simptom important tenesme rectale violente cu durerĭ viĭ în momentul scaunelor, chiar când acestea sunt provocate de clisme.

In general, abcesul pelvien e unic, iar fosa iliacă, precum și punctul luĭ Mac-Burney nu deșteaptă nicĭ durerĭ, nicĭ împăstare, ceea-ce mărește încă îndoiala chirurguluĭ, maĭ ales când e vorba de femeĭ, la care, cum vom

vede, se poate confunda abcesul apendicular pelvien cu un pio-salpinx.

In fine, se poate vedea în aceste forme chiar benigne. alături de colecția principală periapendiculară, altele mai mult sau mai puțin departe de prima și fără nici o comunicație cu aceasta. Aceste colecțiuni secundare se pot forma pretutindeni în abdomen, dar sediul de predilecție este în fosa lombară sau sub ficat. S'au notat chiar abcese sub-diafragmatice de origină apendiculară.

Am zis, că în general această formă de peritonită circumscrisă apendiculară e considerată ca benignă, atunci chiar când ar necesita evacuarea puroiului. Trebue totuși să semnalez cazurile în care, după o acalmie prelungită, atât a simptomelor generale cât și locale, se vede survenind de odată și fără nici o cauză apreciabilă un mare atac de peritonită difuză, chiar septică, cu tot cortegiul simptomatic al acestei forme. *Legueu* a prezentat un caz de acest gen la Societatea de Chirurgie din Paris, în ședința de la 8 Oct. 1902, în care un copil, care de 5 zile avea temperatura de 37^2—37^5, pulsul 80, limba umedă, faciesul favorabil, durerea iliacă nulă, totul arătând un mers franc și regulat spre vindecare, prezintă de odată vărsături, pulsul devine mic și frequent și după o oră extremitățile sunt reci, algiditatea devine complectă și bolnavul sucombă în timpul nopței, atacul debutase la ora 6 seara. La autopsie se constată o peritonită generalizată, iar în fosa iliacă dreaptă există, în contact cu apendicele perforat, un abces separat de peretele abdominal prin anse intestinale. Probabil, cum spune foarte bine *Legueu*, că acest abces s'a perforat brusc și a determinat peritonita generalizată de care a sucombat micul bolnav.

A treia formă de apendicită este *peritonita apendiculară difuză*, care la rîndul ei se poate prezenta sub 2 aspecte diferite, atât din punctul de vedere al simptomelor, cât și din punctul de vedere al pronosticului, care se pot numi peritonita difuză apendiculară septică și peritonita difuză apendiculară supurată.

Peritonita apendiculară difuză poate apare d'emblée saŭ să fie precedată de una din formele deja descrise, adică unul saŭ maĭ multe atacurĭ de colicĭ simple apendiculare saŭ chiar de atacurĭ de peritonită apendiculară circumscrisă, aceasta e pritonita apendiculară difuză secundară.

Peritonita apendiculară difuză septică, primitivă saŭ secundară, se caracterisează prin simptome peritoneale difuze: balonare enormă a pânteceluĭ, timpanism exagerat, durerĭ difuze și vĭi în tot abdomenul, cu saŭ fără exagerare locală la nivelul punctuluĭ luĭ *Mac Burney*, constipaţic absolută, vărsăturĭ incoercibile, facies foarte alterat, respiraţie frequentă, puls foarte rapid, atingând 120—130 și chiar maĭ mult, temperatura neîntrecând de obiceŭ 37, rădicându-se rar la 38 și în cazurile cele maĭ grave rămânând în jurul luĭ 36, extremităţile maĭ mult saŭ maĭ puţin algide. Debutul în genere fulgerător, aduce repede întregul cortegiu simptomatic, mersul afecţiuneĭ de asemenea e foarte repede și bolnavul în genere, sucombă în câte-va ore, cel mult în două saŭ treĭ zile. Când se intervine în una din aceste forme, se găsesc ansele intestinale scăldate într'o serozitate turbure și acoperite de câte-va falșe membrane. Rar această formă, în urma unuĭ tratament medical energic, ia o alură maĭ puţin gravă și această amelĭorare se traduce prin scăderea balonăreĭ și a timpanismuluĭ, iar percuţia permite în acest caz de a determina matitatea ficatuluĭ, care dispăruse în primul timp, iar în locul eĭ se găsia o sonoritate exagerată; vărsăturile devin maĭ rare, faciesul se ameliorează, respiraţia e maĭ puţin frequentă, pulsul devine maĭ plin și maĭ încetenit, temperatura se urcă. Această peritonită septică capătă tendinţe de a deveni o peritonită supurată generalizată difuză saŭ cu focare maĭ mult saŭ maĭ puţin numeroase, comunicante saŭ independente. In aceste cazurĭ maĭ ales apar leziunile viscerale, numite cu drept cuvânt ficat apendicular, leziunĭ renale, pleurezie, pericarditĭ, chiar colecţiunĭ cerebrale și meningită, toate datorite agentuluĭ toxic de origină apendiculară, care alte-

reazã profund aceste organe diferite, iar clinicește această invazie viscerală se traduce prin apariția icterului, foarte frequent în această formă de peritonită apendiculară difuză trecută în stadiul de peritonită supurată. Aceste copleșiri apropiate sau depărtate, arată gravitatea acestei forme de apendicită, atunci când ea a străbătut faza septică primitivă și probează încă neputința tratamentului chirurgical în aceste ca uri.

Peritonita apendiculară difuză supurată poate să apară și deodată sau să succeadă unei peritonite circonscrisă, chiar unei simple colici apendiculare; ea poate cum am văzut, să continue o peritonită difuză septică. Debutul ei se anunță prin simptomele caracteristice ori-cărei peritonite: balonarea pântecelui, senzibilitate generală, timpanism, vărsături, constipație, facies peritoneal etc., dar cea ce o deosibește de forma precedentă, e temperatura ridicată care poate ajunge la 40° și chiar mai mult și absența algidității, a frequenței pulsului și mai ales coincidența acestuia cu temperatura. Acesta din urmă e în adevăr caracterul destinctiv prin excelență a peritonitei difuze supurate și care o diferențiază de la început de peritonita difuză septică. Supurația se face foarte repede, sau în mod difus în tot abdomenul, sau în focare mai mult sau mai puțin numeroase, circonscrise, limitate prin bariere de aderențe cari separă diferitele pungi, făcând din ele tot atâtea focare independente. In această formă încă se pot observa leziunile viscerale de care am vorbit mai sus și care întunecă pronosticul ei.

Această formă adese e relativ benignă cu tot numărul de focare și cu toată posibilitatea ca acestea să se deschidă în viscerile vecine, mai ales când prezența uneia din ele rămâne necunoscută. In definitiv în această formă de peritonită difuză supurată, bolnavul trece prin două faze, din care una de reacțiune peritoneală generalizată, cu toate simptomele unei peritonite acute sau chiar supraacută și o a doua fază de supurație și de formarea unui focar mai mult sau mai puțin circumscris. Apariția acestuia

din urmă se anunţă prin dispariţia fenomenelor alarmante de la început, cu perzistenţa temperaturei rădicate, mai ales vesperală şi dispariţia balonărei generale, lăsând loc unei tumefacţiuni mai mult saŭ mai puţin întinse, unică saŭ multiplă, în fine apariţia posibilă a icterului, indicând invazia viscerală de care am vorbit.

Când peritonita difuză apendiculară a ajuns la acest stadiŭ, intervenţia chirurgicală, precum vom vedea, e indicată şi poate da rezultate excelente.

Ultima formă de apendicită acută este *septicemia apendiculară*. Această formă apare în genere, de o dată saŭ în urma unor crize uşoare anterioare, rar ea apare după una din formele peritoneale deja descrise. Debutul ei e fulgerător, în acest sens că imediat după apariţia ei se observă caracterele speciale ale acestei forme, care denotă o intoxicaţie supra-acută a organismului, prin toxine de o virulenţă extremă, de origină apendiculară. Aceste simptome caracteristice sunt: pântecele în genere deprimat în formă de barcă, senzbilitatea puţin pronunţată chiar la nivelul punctului Mac-Burney, faciesul profund alterat, dar cu o senzaţie de bine care contrastează cu gravitatea reală a boalei, pulsul foarte rapid şi extrem de slab, contrastând cu temperatura, care în genere e sub normală şi trece rar de 37. Vărsăturile puţin abundente, reacţia peritoneală e aproape nulă, extremităţile se răcesc repede, bolnavul e acoperit de sudori reci, respiraţia e repede şi scurtă, iar perioada terminală e indicată prin apariţia turburărilor cerebrale traduse prin halucinări etc., bătăile corduluĭ devin din ce in ce mai slabe şi moartea surprinde şi pe bolnav şi chiar pe clinicianul neprevenit, foarte repede şi e cu atâta mai surprinzătoare, cu cât până în ultimul moment aproape, lipsa de temperatură de o parte, absenţa reacţiunei peritoneale de altă parte şi senzaţia de bine a bolnavuluĭ ascund sfârşitul rapid şi bolnavuluĭ şi celor din prejurul luĭ. Violenţa intoxicaţiunei în acest caz, rapiditatea cu carĭ centrele sunt siderate, invazia întreguluĭ organism de către toxine fără oprire în peritoneŭ, fac din această

formă una dintre acele înaintea cărora chirurgul rămâne aproape în totdeauna neputincios.

Apendicita cronică poate surveni de la început, saŭ să fie consecutivă uneĭ apendicite acute. Apendicita cronică de la început poate fi simplă inflamatorie saŭ bacilară. Apendicita cronică consecutivă a fost precedată de obiceiŭ de unul saŭ maĭ multe atacurĭ de apendicită simplă saŭ chiar de peritonită apendiculară circumscrisă adezivă saŭ supurată.

Apendicita cronică de la început, are un debut insidios care se poate urca departe şi se caracterisează prin câte-va turburărĭ digestive, întovărăşite de uşoare durerĭ în fosa iliacă dreaptă. Puţin câte puţin boala se confirmă prin apariţia împăstăreĭ locale, profunde, circumscrise, aproape nedureroasă la presiune, întovărăşită de crize foarte uşoare adese, une-orĭ maĭ intense, in urma celeĭ maĭ micĭ abaterĭ de regim alimentar saŭ de altă natură. Această stare poate dura multă vreme şi în genere bolnaviĭ atinşi de această formă de apendicită sunt confundaţĭ multă vreme cu artriticiĭ suferind de colită pseudo-membranoasă şi numaĭ maĭ târziŭ, când împăstarea devine manifestă, se constată cauza reală a simptomelor. Foarte adese, această formă de apendicită apare tocmaĭ la artriticiĭ atinşĭ de colită cronică.

Excepţional apendicita cronică dă loc la explozia accidentelor acute, de obiceiŭ se termină printr'o retracţiune intestinală cu sediul pe porţiunea terminală a ileonuluĭ, datorită abondenţeĭ ţesutuluĭ inflamator cronic care înconjoară unghiul ileo-cecal şi formează din acest unghiŭ din cec şi din apendice o adevărată tumoră, precum vom vedea meĭ departe, când vom vorbi de leziunile anatomice ale apendiciteĭ.

Apendicita cronică tuberculoasă prezintă o evoluţie clinică care se aseamănă mult cu cea precedentă, numaĭ că dânsa poate da naştere la formare de abcese recĭ periapendiculare, datorite necrozeĭ produselor tuberculoase precum şi adenitеĭ şi peri-adenitеĭ tuberculoase care se des-

voltă în acelaşĭ timp la nivelul ganglionilor ceco-apendiculariĭ.

Formaţiunea pungeĭ purulente, precum şi tumora pe care o formează alteraţiunea tuberculoasă a apendiceluĭ, a ganglionilor, a ceculuĭ şi a porţiuneĭ terminale a ileonuluĭ conduc adesea pe chirurg la o intervenţiune maĭ mult saŭ maĭ puţin tardivă.

In acelaşĭ grup de apendicită cronică de la început putem menţiona apendicita actinomicozică de care am avut ocazie să văd şi să şi operez un caz. Această apendicită e datorită străbatereĭ actinomiceţilor pe calea digestivă, localizărilor în cec şi apendice şi eşireĭ lor, prin peretele apendicular de ordinar intact în jurul apendiceluĭ şi maĭ cu seamă în grosimea muşchiuluĭ psoas. La început simptomatologia acesteĭ forme de apendicită nu prezintă nimĭc caracteristic. Mersul lent, sensibilitatea puţin intensă la nivelul apendiceluĭ, reacţia febrilă nulă saŭ puţin accentuată, turburările gastro-intestinale puţin pronunţate. Constatarea uneĭ tumefacţiunĭ minime şi foarte adâncă la nivelul apendiceluĭ, ne permit de abia să ne gândim la o apendicită cronică fără a putea preciza natura eĭ. Maĭ târziŭ, când psoasul a fost invadat de actinomiceţĭ, apare un simptom caracteristic, anume flexiunea permanentă a coapseĭ pe basin şi constatarea uneĭ durităţĭ aproape lemnoasă la nivelul psoasuluĭ corespunzător.

Trebue să cunoaştem această invaziune precoce a psoasuluĭ pentru a nu confunda duritatea acestuia cu o tumefacţiune cecală. In unicul caz pe care l'am văzut de acest gen, contrastul între libertatea aproape complectă a ceculuĭ şi a întregeĭ regiunĭ cecale, coincidând cu duritatea lemnoasă a psoasuluĭ, mĭ-a permis să mă gândesc la posibilitatea actinomicozeĭ, care nu se putea confunda de cât cu un sarcom al foseĭ iliace.

Intr'o a treia fază, apendicita actinomicozică se traduce prin formare de colecţiunĭ lichide în care se găseşte o serozitate amestecată cu granule gălbuĭ şi a căror exa-

men istologic arată natura lor prin descoperirea actinomicetului.

Cu toate intervenţiunile chirurgicale repetate şi tratamentul iodat, în cazul meŭ această apendicită n'a cedat, şi abcesele aŭ continuat a se forma, maĭ întâĭ împrejurul locului operat, şi pe urmă la distanţă, până sub ficat şi chiar maĭ departe, iar bolnavul a sucombat câte-va luni în urmă în plin progres al propagăreĭ actinomicetilor.

Alăturĭ de apendicita cronică de la început, trebue să menţionez apendicita cronică consecutivă uneĭ apendicite acute anterioară. Aceste cazurĭ sunt destul de frequente, maĭ ales când apendicita acută n'a fost tratată chirurgical şi când a părut că cedează la tratamentul medical. Simptomatologia se apropie mult de cea a formelor precedente, în afară de ceea-ce se rapoartă la posibilitatea reapariţieĭ atacurilor acute, care pot fi datorite unuĭ microbism latent, putând să se redeştepte la cea maĭ mică cauză determinantă. Este deci o mare diferenţă între apendicita cronică de la început şi apendicita cronică consecutivă din punctul de vedere al pronosticuluĭ şi al necesităţeĭ uneĭ intervenţiunĭ chirurgicale.

Pentru a termina cu formele clinice ale apendiciteĭ, voĭ menţiona încă apendicita care se arată în timpul sarcineĭ, din cauza gravităţeĭ ce o asumă din faptul sarcineĭ şi apendicitele care complică leziunile uterine saŭ anexiale la femee.

Am avut ocazia să observ două cazurĭ de apendicită complicând sarcina. Intr'unul din cazurĭ sarcina era în luna cincea, apendicita se prezenta cu forma de peritonită difuză şi gravă, care a provocat facerea prematură, iar la operaţia făcută în extremis, am găsit apendicele sub ficat şi de-asupra ombilicului, pe linia mediană, perforat, cu peritonită generalizată şi o enormă colecţie ocupând tot flancul drept de la fosa iliacă până la ficat. Bolnava a sucombat. In al doilea caz era vorba de o sarcină în luna patra, complicată de peritonită apendiculară difuză, supurată, cu perforaţia apendiceluĭ. Operaţia, cu

rezecţia apendiceluĭ şi drenagiŭ a vindecat bolnava, iar sarcina şĭ-a continuat mersul eĭ normal, ajungând la facere la termen şi normală.

Apendicita poate complica o leziune deja veche a uteruluĭ saŭ a anexelor. Am observat un caz de fibrom uterin, complicat de peritonită apendiculară circumscrisă, supurată, cu mers sub acut, am făcut isterectomia abdominală totală, am curăţat focarul purulent lipit de fibrom şi care avea dimensiunea uneĭ nucĭ, am rezecat apendicele şi am fixat cecul prolabat în micul basin la fosa iliacă. Bolnava s'a vindecat perfect.

In fine voĭ menţiona un caz de apendicită erniară, în care am găsit un focar purulent într'un vechiŭ sac erniar inguinal, în jurul apendiceluĭ în aparenţă sănătos, Acest bolnav prezenta simptomele uneĭ erni strangulate care eraŭ datorite numaĭ acesteĭ apendicite acute. Bolnavul s'a vindecat de afecţiunea luĭ.

Inainte de a trece la studiul diagnosticuluĭ apendiciteĭ şi a formelor sale, voiŭ să inzist asupra relaţiuneĭ ce poate exista între forma clinică şi leziunile anatomice ale apendiciteĭ.

Mulţĭ chĭrurgĭ cred într'o concordanţă absolută între leziunile anatomice şi forma clinică a apendiciteĭ. Printre aceştia voi semnala maĭ ales pe *Sonnenburg*, care, în raportul săŭ cu totul recent, făcut la primul congres belgian de Chirurgie, în Septembrie 1902, pretinde că se poate pune chiar de la începutul evoluţiuneĭ uneĭ apendicite, un diagnostic exact al formeĭ şi al perioadeĭ la care a ajuns apendicita. După el, apendicita acută se observă în treĭ condiţiunĭ deosebite, al căreĭ aspect diferit ar fi în raport direct cu leziunile anatomice, anume :

1) Inflamaţia se limitează la pereţiĭ şi la conţinutul apendiceluĭ: apendicită acută simplă fără peritonită (appendicitis simplex).

2) Inflamaţia dă loc la o perforaţie a apendiceluĭ însuşĭ, fie că ea e datorită uneĭ concreţiunĭ, unuĭ corp strein

saŭ uneĭ ulceraţiuni. Urmează o propagare a inflamaţiuneĭ la o parte din peritoneu sub formă de peritonită circumscrisă şi formaţiunea unuĭ abces localizat împrejurul apendiceluĭ: apendicita perforantă acută cu peritonită circumscrisă supurată, forma cea maĭ adese observată (appendicitis perforativa).

3) Inflamaţia provoacă gangrena apendiceluĭ, cu saŭ fără perforaţia organuluĭ, şi propagarea cotropitoare a inflamaţieĭ la peritoneu: apendicita gangrenoasă acută cu peritonită generalizată septică saŭ gangrenoasă (appendicitis gangrenosa).

El adaogă „nu numaĭ reacţiunea peritoneuluĭ în aceste treĭ tipurĭ de inflamaţie a apendiceluĭ, dar chiar alteraţia organismuluĭ va fi deosebită la fie-care formă. Observaţiunile noastre arată că o apendicită gangrenoasă, cu saŭ fără perforaţie, infectează mult maĭ intens peritoneul ca un apendice perforat fără gangrenă. Acesta din urmă dă numaĭ o peritonită circumscrisă, un abces maĭ mult saŭ maĭ puţin întins“ şi conchide „că peritonita progresivă difuză septică saŭ supurată va fi cele maĭ adese-orĭ produsă de către un apendice gangrenat, peritonita circumscrisă adezivă saŭ supurată de către un apendice perforat, în timp ce apendicita acută simplă, fără peritonită supurată saŭ septică va fi ocazionată de un apendice care nu e nicĭ perforat, nicĭ gangrenat, ci numaĭ inflamat“.

Alăturĭ de această părere există una complect opusă, admisă de către un număr oare-care de chirurgĭ, între alţiĭ de *Broca* care, în raportul său la acelaş Congres din Bruxelles zice „că nu există concordanţă între gravitatea leziunilor apendiceluĭ şi acea a reacţiuneĭ peritoneale, căcĭ dacă în caz de gangrenă primitivă în masă saŭ perforantă, a apendiceluĭ apare septicemia peritoneală d'emblée, nu e maĭ puţin adevărat că în toate zilele găsim în focare inkistate apendicele gangrenat, chiar aproape amputat spontaneu şi aceasta nu agravează întru nimic pronosticul“. Această gangrenă, după *Broca* n'ar fi produsă secundar într'un focar la început purulent, negangrenos, dar că limfangita actuală

a fost de la început gangrenoasă și totuși a dat loc la o peritonită închistată. *Broca* adaogă: „In opositie cu aceste cazuri în cari leziunea apendiculară e gravă și peritonita benignă, voi cita cazul, mult mai excepțional, în care cauza unei septicemii peritoneale este o perforație foarte mică, foliculară, fără aderențe, saŭ chiar o simplă exudație septică, printr'un perete neperforat". De acea *Broca* conchide: „că din starea peritoneului vecin, nu din leziunile proprii ale apendicelui, își trag fizionomia lor individuală formele clinice ale apendicitei".

Acestea sunt cele două opiniuni absolut contrare care s'aŭ emis relativ la relațiunea dintre starea apendicelui și reacțiunea peritoneală saŭ forma clinică pe care o îmbracă apendicita. Voiŭ adăoga că opiniunea mea în această chestiune este deja veche și am avut ocazia a o enunța în mai multe rânduri înaintea Societățeĭ de chirurgie și a fost rezumată în una din concluziunile tezeĭ elevului meŭ Dr. *Rosen* asupra formelor clinice și tratamentul apendicitei din 1889. Iată cum m'am exprimat atunci: „Formele clinice ale apendicitei nu corespund în tot-d'a-una la gradul leziunilor apendicelui, sunt cazuri de septicemie apendiculară în care se găsește apendicele intact și chiar neaderent, precum de asemenea se găsesc cazuri de apendicită simplă saŭ supurativă localizată cu un apendice perforat". Această opiniune s'a confirmat de atunci prin observațiunile mele ulterioare și azi pot cita cazuri numeroase de septicemie apendiculară saŭ de peritonită septică saŭ supurată apendiculară, în care apendicele a fost găsit intact. Ast-fel găsesc în statistica mea, pe 12 cazuri de septicemie apendiculară saŭ de peritonită septică apendiculară, în care apendicele a fost rezecat, 5 apendice neperforate și intacte și 7 apendice perforate saŭ gangrenate; și invers pe 12 cazuri de rezecțiune ale apendicelui în peritonite apendiculare circumscrise, găsesc odată apendicele gangrenat, de 6 ori perforat și de 5 ori apendicele intact. In fine, voiŭ cita două fapte recente care probează neexactitatea legilor stabilite de *Sonnenburg*.

Scanned with OKEN Scanner

Intr'un caz era vorba de o peritonită apendiculară circumscrisă supurată în care la deschiderea abcesului n'am putut găsi apendicele, m'am mulţumit să golesc punga şi bolnavul s'a vindecat perfect; după un oare-care timp însă, acest bolnav revine, plângându-se de accese nouĭ de durerĭ apendiculare, durerĭ pe care le atribuia uneĭ eventraţiunĭ pe care o prezenta la nivelul vecheĭ cicatrice. La operaţie am găsit foarte lesne apendicele, care era perfect mobil în fosa iliacă, fără cea maĭ mică aderenţă cu viscerele saŭ pereţiĭ vecinĭ şi cu o aparenţă absolut normală, afară de existenţa unuĭ calcul la vârful organuluĭ. Am rezecat acest apendice şi bolnavul s'a vindecct perfect. Acest caz, pe lângă altele numeroase, probează până la evidenţă că peritonită circumscrisă supurată nu vrea să zică o apendicită perforantă acută precum pretinde *Sonnenburg*.

In al doilea caz, cu totul recent, era vorba de o apendicită cu formă de peritonită septică, a căreĭ stare generală foarte gravă, făcuse inutilă orĭ-ce intervenţiune chirurgicală şi bolnava sucombând, la necropsie s'a găsit apendicele absolut intact şi liber şi un lanţ ganglionar ipertrofiat la nivelul ceculuĭ şi în lungul rădăcineĭ mezenteruluĭ. Acest caz probează că peritonită septică şi supurată nu înseamnă şi gangrena apendiceluĭ şi că ea poate perfect de bine exista fără nicĭ o alteraţiune apreciabilă a organuluĭ.

In rezumat cred că pot conchide că nu există nicĭ o relaţiune directă între forma clinică a apendiciteĭ şi leziunea apendiceluĭ şi că forma depinde numaĭ de virulenţa toxinelor care traversează un apendice intact saŭ alterat şi se revarsă în cavitatea peritoneală şi de asemenea de modul cum reacţionează peritoneul în prezenţa acesteĭ infecţiunĭ. In ce priveşte însă rezultatul final al infecţiuneĭ, dânsul depinde şi de rezistenţa organismuluĭ în lupta în contra agentuluĭ toxic.

(Va urma)

Scanned with OKEN Scanner

FAPTE ŞI OBSERVAŢIUNI

Dare de seamă de operaţiunile efectuate în serviciul ginecologic din spitalul Filantropia în cursul anuluĭ 1902.

de

Dr. M. I. ŞERBĂNESCU, hirurg secundar al serviciuluĭ

In cursul anuluĭ 1902 s'aŭ efectuat în serviciul ginecologic, condus de D-l Dr. I. Kiriac, un număr de 355 operaţiunĭ, repartizate în modul următor :

1. *Laparatomiĭ* patru-zecĭ şi două, adică :

a) *Laparatomiĭ exploratrice, patru*, pentru diferite tumorĭ abdominale.

b) *Anecsectomiĭ duble* pentru ovaro-salpingite chistice dureroase, *şase.*

c) *Anecsectomie stângă* pentru acelaş lucru, *una*

d) » *dreaptă* » » » *două.*

e) » *dublă* şi *legăturĭ atrofiante* pentru epitelioma coluluĭ şi anecsită dublă, *una.*

f) *Ooforo-scapsie dublă* pentru anecsită dublă, dureroasă, cronică, *treĭ.*

g) *Ooforo-scapsie stângă* şi *anecsectomie dreaptă*, pentru acelaş lucru, *două.*

h) *Ooforo-scapsie dreaptă* şi *anecsectomie stângă*, pentru acelaş lucru, *una.*

i) *Isterectomiĭ abdominale totale:* patru pentru epiteleoma coluluĭ, una pentru emoragiĭ rebele uterine şi una pentru fibrom uterin; total *şase.*

j) *Isterectomie supra-vaginală*, pentru anecsită chistică dublă, *una.*

Scanned with OKEN Scanner

k) *Legături atrofiante*, pentru epiteleoma coluluĭ prea înaintat, *şapte.*

l) Laparatomie, pentru *sarcină extra-uterină*, ajunsă la termen, *una.*

m) *Istero-cisto-ventro-pecsie* pentru prolaps total al uteruluĭ, *patru.*

n) *Laparotomie parabdominală:* pentru flegmon al ligamentuluĭ larg, *două;* pentru ematocel retro-uterin, *una.*

o) *Operaţia Talma-Morisson*, pentru ascită din cauza cirozeĭ atrofice a ficatuluĭ, *una.*

2. *Răzuiriĭ uterine*, s'aŭ făcut *două sute patru-zecĭ şi cincĭ*, şi anume:

a) Pentru *endometrite catarale* cronice, *treĭ zecĭ şi opt.*

b) Pentru *metrită cronică parenhimatoasă, treĭ-zecĭ şi două.*

c) Pentru metrite cronice şi anecsită, *treĭ-zecĭ.*

d) Pentru endometrite fongoase emoragice, *nouă-zecĭ şi una.*

e) Pentru *avort* cu retenţie de membrane şi resturĭ placentare, treĭ-zecĭ şi opt.

f) Pentru *septicemie puerperală, şase-spre-zece.*

3. *Amputaţiĭ sub-vaginale ale gâtuluĭ uterin* s'aŭ efectuat *treĭ-spre-zece*, adică: zece pentru *ipertrofia gâtuluĭ şi ulceraţia luĭ* şi treĭ pentru *ipertofia simplă a gâtuluĭ uterin.*

4. *Amputaţiĭ supra vaginale ale gâtuluĭ* pentru epitelioma gâtuluĭ uterin, *două.*

5. *Dilatăriĭ* ale gâtuluĭ uterin, pentru stenoza luĭ, *un-spre-zece.*

6 *Colpotomiĭ*, s'aŭ făcut *şapte.* adică: şase pentru flegmon al ligamentuluĭ larg şi una pentru ematocel retro-uterin.

7. *Fistule vezico-vaginale*, procedeul american, două.

8 *Simfizeotomie* şi tentativă de *sutură de fistulă vezico-vaginală* vastă, transvezical, *una.*

9. *Dilatarea forţată a uretri* şi *cauterizarea eĭ cu termo-cauterul* pentru uretrită cronică, *cincĭ.*

10. *Dilatarea forţată a vaginuluĭ* şi *cauterizarea cu fierul roşu al ulceraţiuniĭor vulveĭ*, pentru vaginism, treĭ.

11. *Ecstirpăriĭ, zece* adică: *două*, pentru *kist* al *labreĭ marĭ dr*; *una*, pentru *vegetaţiĭ vulvare*; *una*, pentru, *micso-sarcom al gâtuluĭ uterin; două*; pentru *polip al cavităţeĭ uterine*; *două* pentru *polip cervical; una*, pentru *papilom inter-scapular*; şi *una* pentru *cancer al pŏreteluĭ posterior al vaginuluĭ.*

12. *Cură radicală de hernie* crurală, *una.*

13. *Artrotomie*, pentru artrită tuberculoasă a cotuluĭ drept, *una.*

14. *Inciziĭ*, două-spre-zece; adîcă: *una* pentru *adenită şancroasă* complicată de *traiecte fistulare*; *două* pentru adenită supurată; *una* pentru fistulă anală; *cincĭ*, pentru bartolinită supurată şi *treĭ*, pentru fistulă recto-vaginală.

Totalul operaţiilor este dar de treĭ sute cincĭ zecĭ şi cincĭ.

Voĭ insista asupra maĭ multor cazurĭ, şi fapte noĭ, carĭ aŭ fost observate în serviciul D-luĭ Dr. I. Kiriac, în cursul acestuĭ an.

A. — E vorba de o operație nouă, conservatoare, practicată asupra organelor genitale interne ale femeeĭ și care a fost botezată *salpingo-ooforo-scapsie* (de la σκαπτω-evidez). Acea ce a făcut a ne gândi la această operație este faptul că maĭ toate femeile, asupra cărora s'a practicat anexectomiĭ pentru salpingo-ovarite cronice și dureroase aŭ prezentat după operație diferite turburărĭ, cauzate maĭ toate din lipsa de secreție internă a ovaruluĭ. Așa eraŭ revăzute operate, la carĭ după castrație durerile maĭ persistaŭ; de asemenea și poala albă. Dar ceea ce supăraŭ maĭ mult pe operate eraŭ turburările generale nervoase, ca slăbiciune musculară, călduri, stărĭ neurasteniforme, turburărĭ în starea venerianã. Toate aceste turburărĭ necăjeaŭ femeia și de și durerea încetase, ea din cauza lor suferea și maĭ mult normalmente, ca înainte de operație.

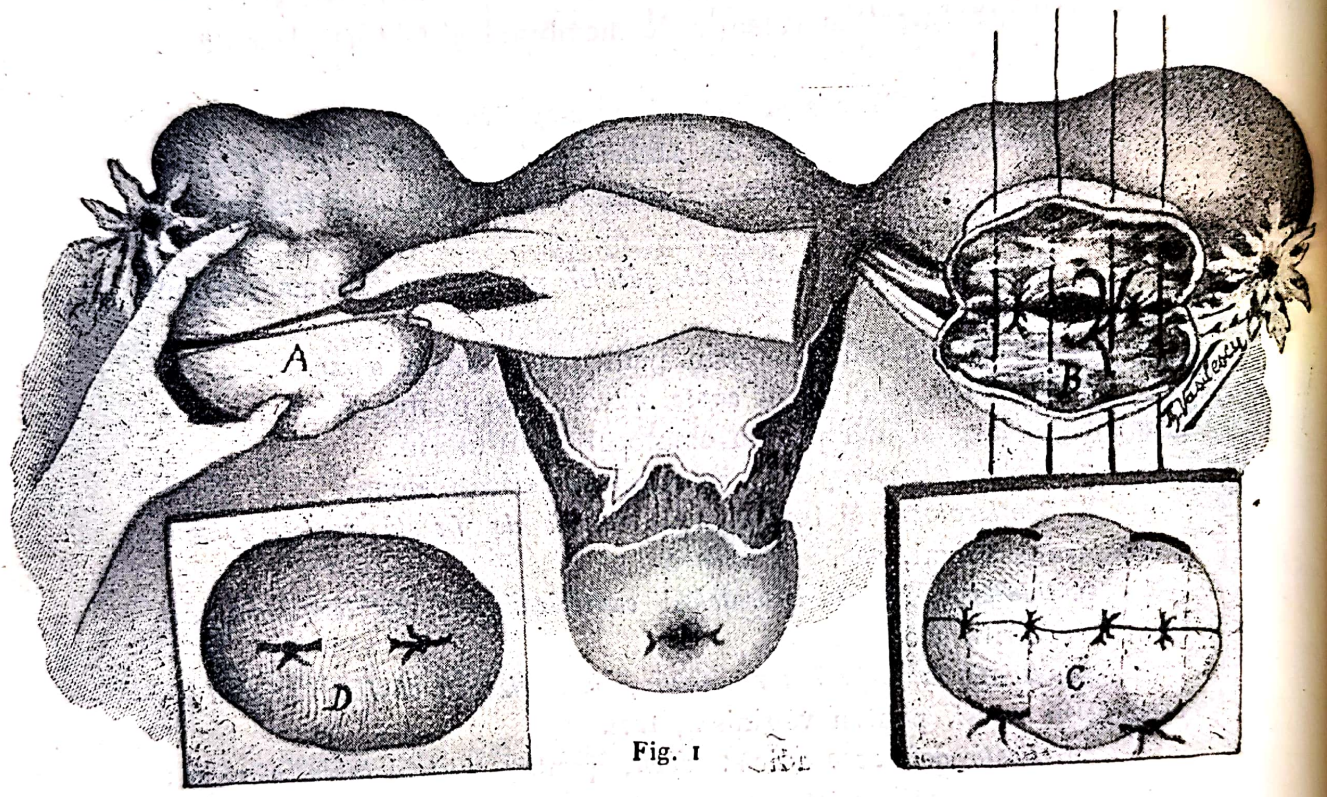

Fig. 1

A: timpul I — B: timpul II — C: un fel de suture — D: alt fel de suture

Din aceste cauze s'a recurs de Dr. I. Kiriac la salingo-ooforoscapsie în cazurĭ de salpingo-ovarite chistice micĭ și dureroase.

In ce constă această operație? După ce s'a făcut laparatomia, după toate regulile, înainte de a intra în fondul operațieĭ se caută printr'o explorare minuțioasă, bolnava fiind în plan înclinat, să ne dăm seama de gradul leziunilor, de forma, de aderențele lor, de mărimea și de raporturile genitalelor cu cele-l'alte organe vecine.

Dacă trompele se găsesc în stare bună se lasă loculuĭ; dacă se găsesc tumorĭ kistice, fie pe trompe, fie pe ovar, se extirpă păstrîndu-se neatins organul pe care s'ar găsi.

Dacă trompele sunt inflamate de mult și prezintă ca leziunĭ

pungĭ kistice, fie purulente, fie idro-salpinx, atuncĭ chirurgul fixând trompa între degete şi protejând printr'o compresă cavitatea peritoneală, se face o incizie în axul cel mare al tumoreĭ. Conţinutul este şters cu comprese, precum şi suprafaţa internă a trompeĭ. Se caută apoĭ, fie cu un stilet, fie cu sonda cu jghiab, ca să se restabilească comunicaţia între trompă şi uter prin ostium uterin, cu scop de a restabili calea normală a ovulelor spre uter. Se dezinfectează cu sublimat păreţiĭ internĭ aĭ trompeĭ şi se desface toate aderenţele eĭ cu organele vecine. După aceasta se procedează la suturarea trompeĭ, prin maĭ multe puncte sero-seroase, cu un ac fin Reverdin şi cu fire de cat-gut şi se lasă trompa liberă în abdomen.

Dacă ovarul (vezĭ fig. I) este chistic saŭ prezintă o ovaritä polichistică atuncĭ chirurgul procedează ca şi la trompă. Apucă ovarul între policele şi arătătorul stâng şi se despică ovarul cu bisturiul până aproape de hil şi cu vârful bisturiuluĭ se sparge, rând pe rând fie-care chist şi păreţiĭ lor sunt distruşĭ cu lingura tăetoare. Dacă ovarul prezintă alteraţiunĭ de ovaritä chistică purulentă, de volum mic, atuncĭ, după ce s'a incizat ovarul, se dă drumul conţinutuluĭ, având grija de a proteja cavitatea peritoneală şi după ce s'a dezinfectat cavitatea, se maĭ rezecă ceva din păreţĭ, pentru ca la suturare, suprafeţele să se coapteze maĭ bine şi să nu rămână vre-o cavitate.

Toate aderenţele, carĭ se găsesc între ovare, trompă şi uter şi organele vecine trebue desfăcute, aşa ca să ne apropiem cât maĭ mult de starea normală. Se face apoĭ toaleta peritoneală şi se suturează păreţiĭ abdominalĭ.

Urmările operatoriĭ aŭ fost satisfăcătoare. Durerile marĭ dispar, menstruele aŭ venit fără dureri şi la timp. De sigur că la nicĭ una n'am observat turburărĭ, carĭ să fie cauzate de insuficienţa ovariană. La una din bolnave, căreia într'o parte i s'a făcut anexectomia, şi în cea-l'altă parte scapsia, durerile aŭ persistat în partea unde i s'a ridicăt anexele, pe când în cea-l'altă parte, unde i s'a făcut scapsia, durerile dispăruseră şi contrastul dintre starea locală din dreapta cu cea din stânga era vădit.

Din aceste fapte rezultă, că scapsia e o operaţie posibilă şi cu succese favorabile. In anul curent, în serviciul ginecologic din Spitalul Filantropia, s'a maĭ făcut o ooforoscapsie, pentru ovaritä chistică foarte dureroasă şi cu un rezultat bun.

In rezumat această operaţie s'a aplicat în şapte cazurĭ şi s'a publicat de D-l Dr. Kiriac în Gazette de gynecologie, Ian. 15/903, din Paris, pentru a se experimenta şi în streinătate. Modul spintecăreĭ ovaruluĭ, al sculptăreĭ saŭ evidăreĭ sale şi aplicarea suturelor pentru coaptarea lambourilor sunt reprezentate în fig. 1-a.

B. — Un caz interesant a fost şi o *sarcină extra-uterină*, *ajunsă*

la termen [1]). — Elena Teodorescu, de 34 ani, este trimisă de la Ma-

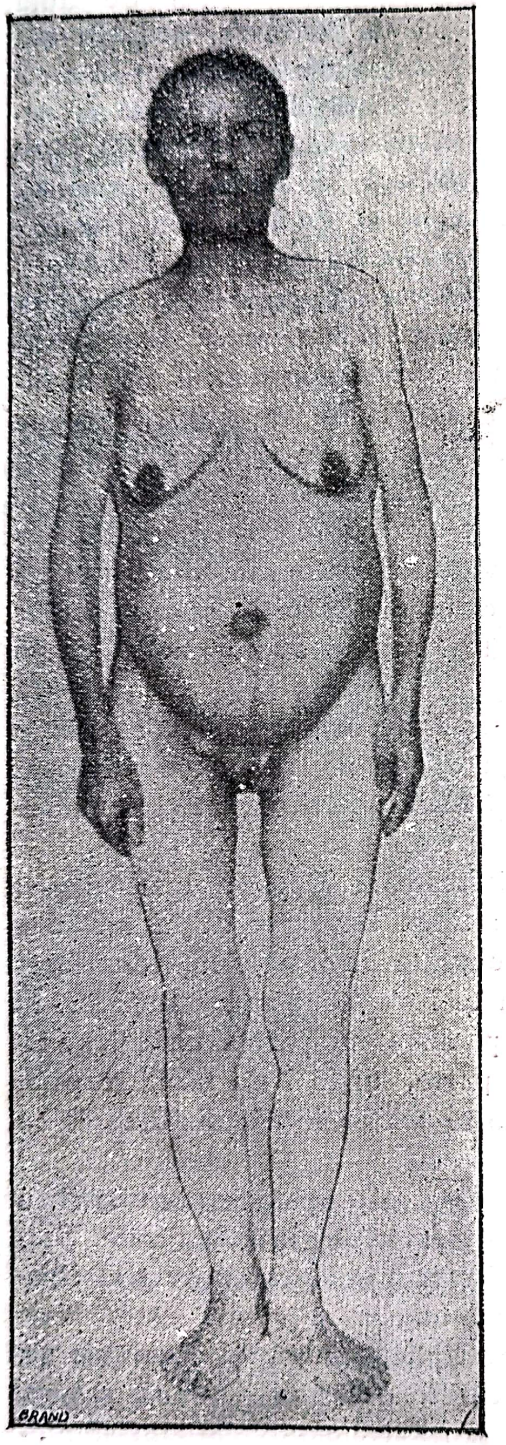

(Fig. 2 înainte de operaţie)

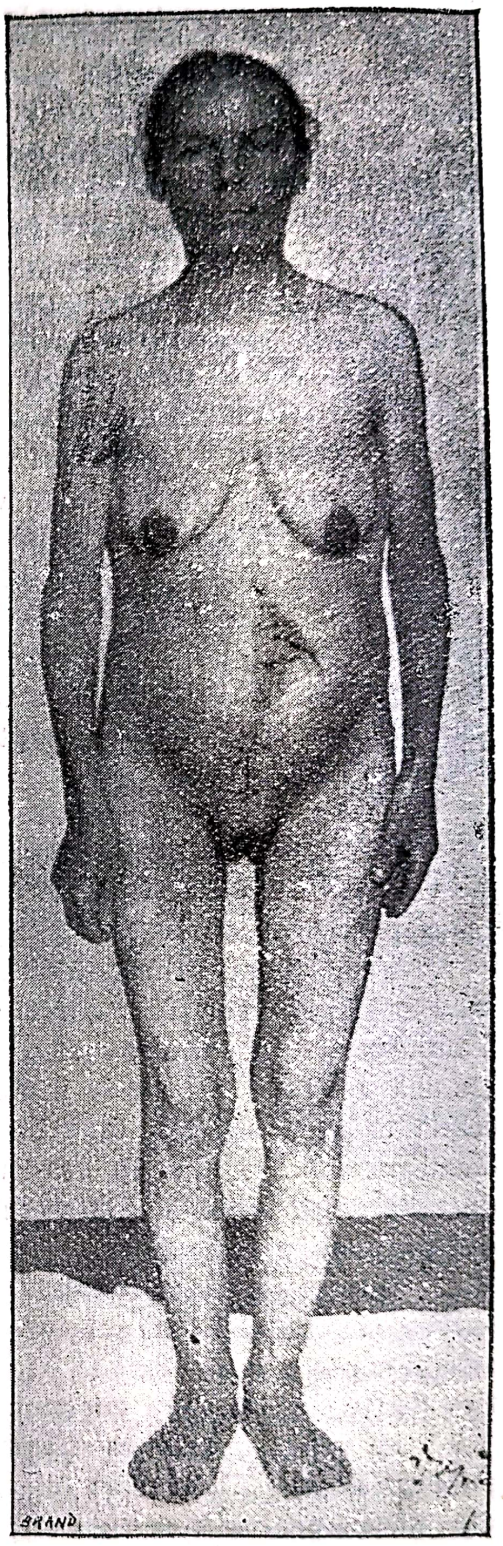

(Fig. 3 după operaţie

1) Observaţia detaliată a fost publicată de d-l Iordăchescu P., extern al serviciului, în „Spitalul“.

ternitate în serviciul D-luĭ Dr. Kiriac, în ziua de 27 August 1902. Nimic important din antecedente. A avut două avorturĭ şi două facerĭ normale. Timp de 12 anĭ de la ultima facere nu a avut nicĭ o facere. Acum un an, spune bolnava, ca prin August, în urma uneĭ băĭ recĭ, s'a întârziat luna cu 24 zile. Luând nişte doctoriĭ, menstruele i-aŭ revenit. In Octombrie anul trecut, nu i-a venit luna; de asemenea şi în Noembrie. Peste cât-va timp a simţit o gâlcă, cât o portocală mică în fosa iliacă dreaptă; restul abdomenuluĭ era moale. Gâlca acea mică se mărea din zi în zi, până în Ianuarie, când simţi că mişcă ceva la locul tumoreĭ. In acelaş timp avea şi durerĭ crescânde, când pe la sfârşitul luĭ Ianuarie, în urma unor durerĭ atroce,

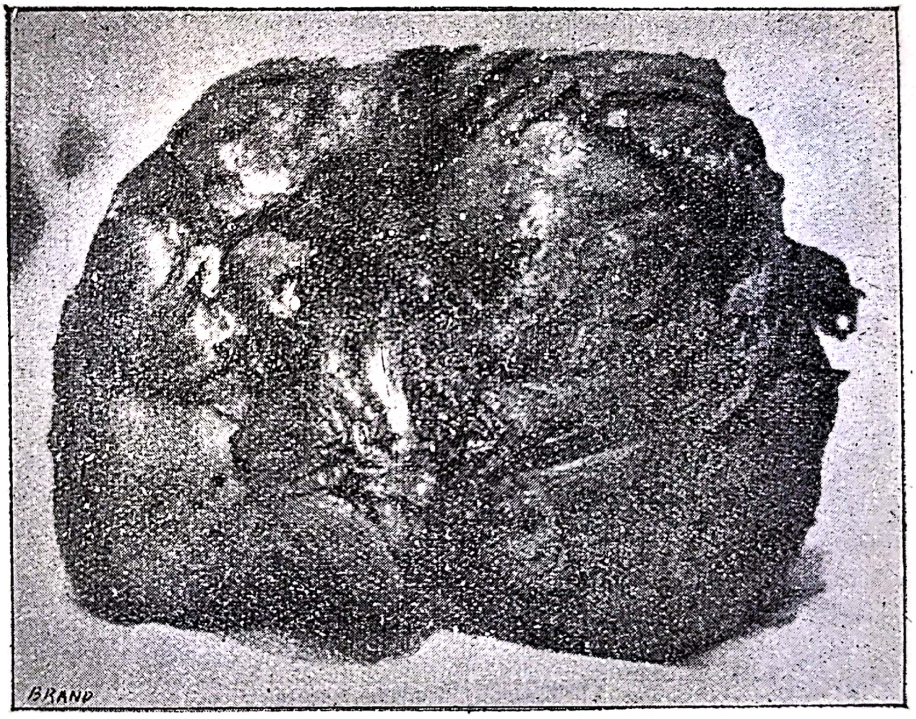

(Fig. 4 Placenta)

însoţite de vărsăturĭ şi scurgerĭ de sânge din nas, căzu în leşin. A fost readusă în simţirĭ, dar durerile continuaŭ. Pe la jumătatea luĭ Maiŭ, tumora crescând mereŭ, i-a venit nişte vărsăturĭ verzĭ, însoţite de epistaxis şi după aceste fenomene, mişcările din abdomen s'aŭ maĭ rărit. După câte-va zile 'ĭ veni un alt leşin, care însă a fost maĭ puţin intens. Pe la finele luĭ Maiŭ începu să'ĭ curgă prin vagin nişte sânge negru şi gros, care a continuat cu întreruperĭ şi în Iunie, când se hotărăşte a veni la spital.

Starea locală e următoarea: abdomenul bombat; linia albă pigmentată. Mamelele prin compresiune daŭ lapte şi areola e pigmentată. Prin palpaţie se găseşte în flancul drept o tumoră destul de mare, forma neregulată, mată la percuţie şi nemobilă. Prin tactul

vaginal se simte uterul puțin flasc, colul nesters, cu orificiul nedeschis. Prin tactul vaginal combinat cu palpația abdominală se simte corpul uterului de mărime normală. Examinată cu speculul se găsește două coluri uterine, unul normal, pe care'l simțisem prin tactul digital și altul rudimentar. Isterometria în uterul normal a dat 7 c. m., în cel-l-alt 5 c. m. Nimic demn de remarcat. Nici un semn de viabili-

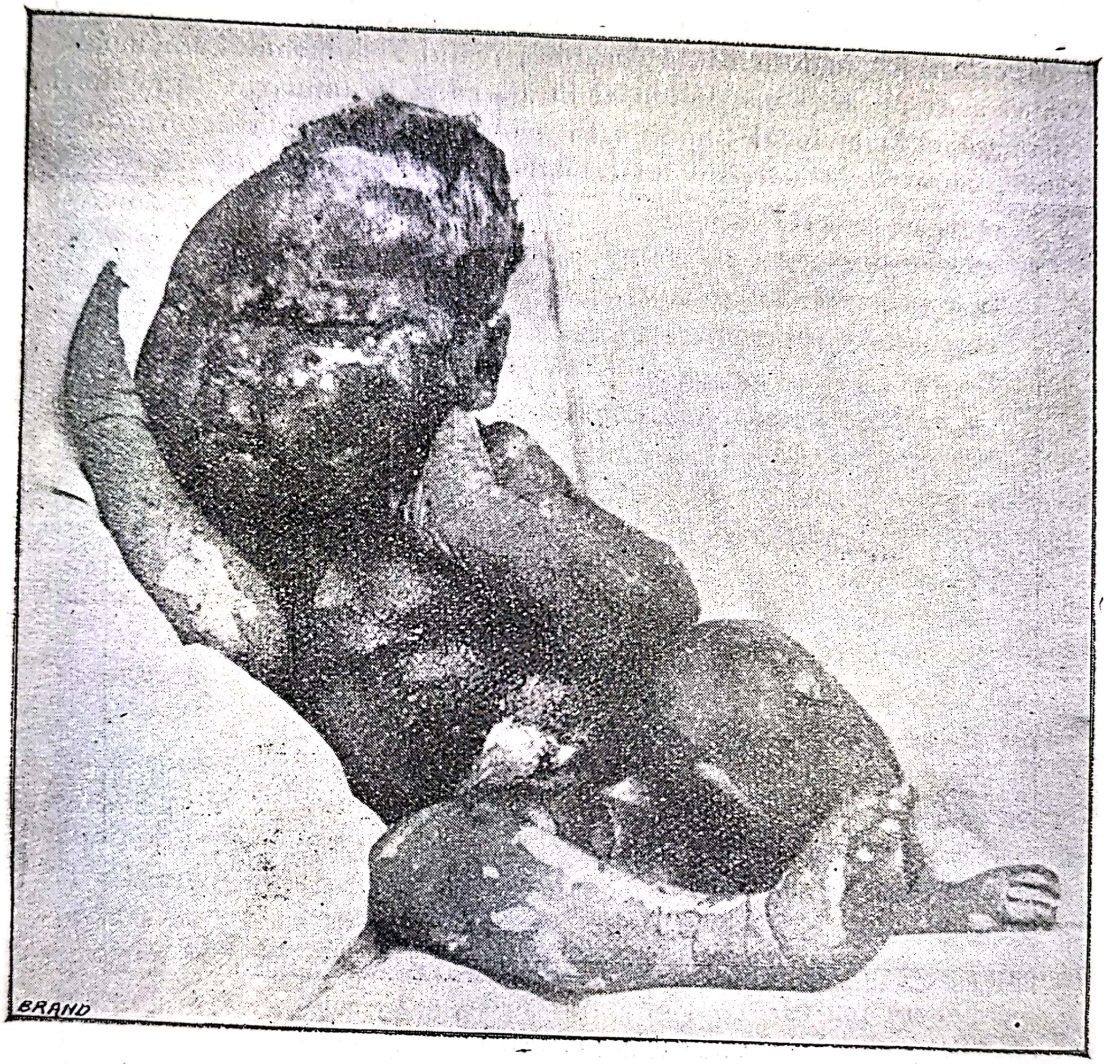

(Fig. 5-a Fătul).

tatea fătului probabil. Se face diagnosticul de sarcina extra-uterină cu fătul mort, ajunsă însă la termen.

La 3 Septembre se face laparotomia, printr'o incizie de la simfiză până la apendicele xifoid, cu oare-cari precauțiuni. Se deschide peritoneul și se vede o enormă tumoră, care nu era de cât chistul fetal. In adevâr, deschizându-se, ese o cantitate enormă de lichid, de o culoare brună, când imediat apare fătul, care se ridică, secționându-se cordonul ombilical între două legături. Se scoate și placenta, în care timp se scurge mult sânge. Explorându-se apoi abdomenul

se vede că aproape tot este coprins de chistul fetal, pretutindeni aderent cu ansele intestinale. Se procede cu precauţiune la deslipirea anselor, dar neputându-se extirpa în totalitate chistul, s'a lăsat o parte din el în flancul stâng, unde cu mare greutate se marsupializează. Se explorează micul basin şi se vede uterul mic, dar care nu era bicorn. Kistul fetal mai era aderent şi de fundul uterului, de care s'a separat aplicându-se trei puncte subintrante, cu mătase. Pe lângă aceasta se descoperă o foarte mare tumoră formată de un idrosalpinx drept, care se ridică aplicându-se în dreptul cornului uterin un dublu fir de mătase.

Fătul (fig. 5) de sex femenin, cîntărea 2800 gr. cu pete cadaverice pe abdomen, craniul turtit lateral. Placenta (fig. 4) cîntarea 1750 gr. Se drenează marsupiul şi după ce se suturează pareţii abdominali, prin două rînduri de sutură, se pansează şi se bandajează.

4 Sept. — Supozitoare cu morfină. Injecţii sub piele cu ser artificial 1500 gr; injecţii cu eter. Puls şi temperatura normale.

5 Sept. — Se schimbă pansamentul. Puţine vărsături şi diaree. Temperatura normală.

7 Sept. — Bolnava bine. Diareea încetează.

14 Sept. — Se scoate firele. Reunirea perfectă, afară de în dreptul marsupiului.

27 Sept. — Toată plaga e reunită şi bolnava este concediată, fiind complect restabilită.

Voi mai cita pe scurt câte-va observaţiuni asupra *răzuirilor repetate* în *emoragii* şi în *infecţii puerperale*.

Este constatat lucru şi consacrat de ştiinţă că răzuirea în *metritele emoragice idiopatice* şi *simptomatice* este suverană. In mai multe cazuri însă am fost nevoiţi a interveni prin răzuire şi de două, trei sau chiar patru ori până emoragia să se oprească definitiv. La o bolnavă am fost chiar nevoiţi a'i face isterectomia totală abdominală, pentru a o scăpa de emoragii uterine rebele şi continue, cari o anemiaseră foarte. Aşa: *a*) bolnava Sofia Fraţilă, 39 ani, diagnosticul: metrită, forma emoragică, a fost răzuită odată la 16 Martie şi neîncetindu-i emoragia, a mai fost răzuită la 26 Martie. La 5 Aprilie ese vindecată, *b*) bolnava Elena Ciocan, 24 ani, diagnosticul: endometrită emoragică post abortum. A fost răzuită la 16 Martie. La 26 Martie, încă perzând sânge în mică cantitate, e din nou răzuită. La 10 Aprilie ese vindecată *c)* Iulia Voicu Radu, 27 ani, diagnosticul: endometrită emoragică. Răzuită la 30 Martie, la 6 Aprilie i se face o nouă răzuire, de oare ce bolnava mai continuă a perde sânge şi se scoate cantităţi măricele de resturi placentare. La 14 Aprilie ese vindecată. *d)* Maria Papina, 36 ani; diagnosticul: endometrită emoragică. Răzuită la 2 Iuniu 1902. Perderile de sânge neîncetându-i, i se mai face o răzuire la 6 Iuniu. La 16 Iuniu ese vindecată. *e)* Elisabeta Ionescu, de 29 ani, diagnosticul: en-

dometrită emoragică. Răzuită la 17 August; la 24 August o nouă răzuire; la 31 August alta, din cauză că tot perdea încă micĭ cantităţĭ de sânge. La 4 Septembrie ese vindecată. *f)* Liza Körber; 26 anĭ; diagnosticul: endometrită emoragică; 22 August, răzuire; La 1 Septembrie ese vindecată. La 17 Septembrie este revăzută și fiind-că perdea iar sânge e din noŭ răzuită. La 21 Septembrie, bolnava revăzută nu maĭ perde sânge. La 26 Septembrie examinată iar, se găsește foarte bine. A maĭ fost revăzută și la 19 Octombrie, când de asemenea s'a găsit foarte bine. *g)* Ștefania Dumitrescu, 36 anĭ; diagnosticul: endometrită emoragică post abortum. Răzuită la 9 Septembrie. Pacienta perzând mereŭ sânge e din noŭ râzuită la 17 Septembrie. Ese vindecată la 1 Octombrie. *h)* Victoria Petrescu, 23 anĭ, endometrită emoragică; două răzuirĭ: una la 9 Septembrie și alta la 17 Septembrie. La 24 Septembrie ese vindecată. 1) Aneta Mărgineanu, 32 anĭ, diagnosticul: metrită emoragică post abortum; răzuită la 19 și 26 Septembrie. Ese vindecată la 9 Octombre. La 23 Octombrie e revăzută; starea locală foarte bună. *j)* Caterina Mening, 22 anĭ, endometrită emoragică post abortum, a fost răzuită la 29 Septembrie, la 10 Octombrie, la 2 Noembrie și la 9 Noembrie; în total de patru orĭ. La 11 Decembre ese vindecată.

Din aceste cazurĭ se poate dar trage concluzia, că numaĭ persistând în răzuirea mucoaseĭ uterine, care la prima răzuire să nu fi putut fi bine răzuită atât în metrite fongoase cât și după abort, vom putea obţine vindecarea femeeĭ de perderea continuă de sânge.

In *infecţia puerperală*, răzuirile repetate sunt tot așa de eficace. Ca probă voiŭ enumĕra următoarele cazurĭ prezentate în serviciŭ în cursul anuluĭ 1902.

a) Regina Stoianovicĭ, 25 anĭ, intră în serviciŭ din cauza unuĭ abort, în două lunĭ, abort care data de cincĭ zile. Prezinta durerĭ în micul basin; avea fiorĭ și temperatură în fie-care seară. Conjunctivele aŭ o culoare subicterică. La 3 Aprilie i se face răzuire și se scot maĭ multe resturĭ de membrane. La 5 Aprilie când temperatura e 39^2, i se face o nouă răzuire și largĭ spălăturĭ intra-uterine. La 8 Aprilie temperatura menţinându-se ridicată 38^4, i se face o nouă răzuire. Ese la 25 Aprilie complect restabilită. b) Ana Goldenberg, 24 anĭ, naște un copil la 7 August. A doua zi are nn fior intens. De atuncĭ are mereŭ temperatura 40^0, pulsul foarte frecuent, pântecele puţin balonat și sensibil; uterul mărit de volum, colul mic, buzele neregulate; secreţie vaginală murdară. La 24 August răzuire; se scot resturĭ de membrane putrefiate numeroase. La 26 August temperatura fiind tot ridicată 39^7; se face o nouă răzuire, urmată de irigaţie. 27, 28, 29, 30 și 31 August irigaţiunĭ abondente intra-uterine. Temperatura scade și starea generală și locală satisfăcătoare. La 10 Septembre ese complect vindecată. c) Matilda Cornis, de 28 de anĭ, bolnavă de o lună și jumătate în urma unuĭ avort.

Treĭ zile după avort i s'a făcut o răzuire acasă. A 5-a zi după răzuire a început să aibă temperatura ridicată. Pântecele se balonase. Intră în serviciŭ foarte slăbită, în consumpţie extremă, aproape nu'şĭ mai da seama de nimic. Temperatura ridicată, puls imperceptibil, coloraţiune icterică intensă a tegumentelor şi a conjonctivelor. La 24 August i se face răzuirea uterină, scoţându-se cantităţĭ marĭ de resturĭ de membrane, aproape putrefiate. La 26 August i se face o rerăzuire cu lingura, urmată de o irigaţie. S'a mai scos şi alte resturĭ de membrane. 27, 28, 20 şi 30 August irigaţiunĭ antiseptice abundente intra-uterine. Temperatura scade. La 23 Septembrie bolnava ese vindecată, dar încă mult slăbită. d) Smaranda Ciuculescu, 21 anĭ a născut de zece zile. Patru zile de la naştere s'a îmbolnăvit, vîjiturĭ de urechĭ, călduriĭ şi perderĭ de sânge. Colul mic, orificiul întredeschis; uterul mare, trece cu treĭ degete de simfiză. Bolnava e slăbită. Temperatura ridicată; puls frequent. La 20 Octombre se face răzuire şi se scoate o enormă cantitate de resturĭ placentare şi de membrane. Se face largĭ spălaturĭ întra-uterine în zilele de 21, 22 şi 23, Octombrie, temperatura variind între 38^4—39^4. 25 Octombrie, temperatura fiind 39^1 i se face o nouă răzuire uterină, urmată de irigaţe. Temperatura seara de 38^6. Bolnava se simte seara mai bine şi e mai vioae, 25 şi 26 Octombrie: irigatiĭ intra uterine. 27, 28 Octombrie temperatura normală, i se face numaĭ spălaturĭ vaginale. La 3 Noembre ese complect vindecată. *e)* Joiţa Ioan, de 19 anĭ, a născut un copil; de atuncĭ a fost apucată cu frig şi căldură. Temperatura la intrare în serviciŭ 39^0—40^0. Colul intredeschis şi moale. Uterul mărit de volum. La 24 Octombrie se face răzuirea uteruluĭ. Cavitatea uteruluĭ 10 cm. Seara temperatura 38 şi se menţine ast-fel treĭ zile. A patra zi se urcă la 40^0. La 27 Octombrie i se face o nouă răzuire. La fie-care două zile spălaturĭ intrauterine. De la cea d'a doua răzuire temperatura e normală. La 10 Noembrie ese vindecată.

Aceste cincĭ observaţiunĭ de tratament al septicemieĭ puerperale prin răzuirĭ repetate sunt crez destul de probante, în cea ce priveşte eficacitatea luĭ. Eficacitatea luĭ se explică ca şi la emoragiile rebele, prin faptul că de multe orĭ nu e suficient numaĭ o singură răzuire pentru a goli cavitatea uterină de toate resturile putrefiate, ce se află în ea şi de e nevoe de a se revenĭ încă o dată saŭ de două orĭ, cu lingura pentru a complecta curăţirea eĭ. Această practică recomandată de Dl Dr. I. Kiriac, fără nici o rezervă în cazurĭ, când temperatura nu scade după prima răzuire a mai fost preconizată însă *cu rezerve* de Pinard şi Walich. Din cele observate mai sus, rezerve nu mai pot încăpea şi chiar dacă temperatura este sub dependinţa generalizăreĭ infecţiuneĭ, tot trebue să repetăm răzuirea, chiar dacă nu am putea ameliora starea bolnaveĭ. In orĭ ce caz o răzuire mai mult a uteruluĭ nu face nici un răŭ.

IV. — Mai am de notat câte-va cazurĭ foarte remarcabile de

tratament al uretriteĭ cronice la femeĭ prin *dilatarea forţată a uretreĭ şi cauterizarea mucoaseĭ eĭ cu termo-cauterul.* *a*) Ioana Marin, 39 anĭ, intră în serviciŭ, plîngîndu-se de durerĭ şi usturime la meat în timpul micţiunilor. Suferă de 20 anĭ. De vre-o doĭ anĭ are o scurgere albă gălbuie gelatinoasă, pe care noĭ am găsit'o şi pe canalul uretral. La 14 Maĭ i se face, sub cloroform, dilatarea forţată a canaluluĭ uretral, şi dilatatorul fiind ţinut în uretră, deschis cât de mult se cauterizează uşor mucoasa uretrală, pe unde pare maĭ inflamată şi iper-

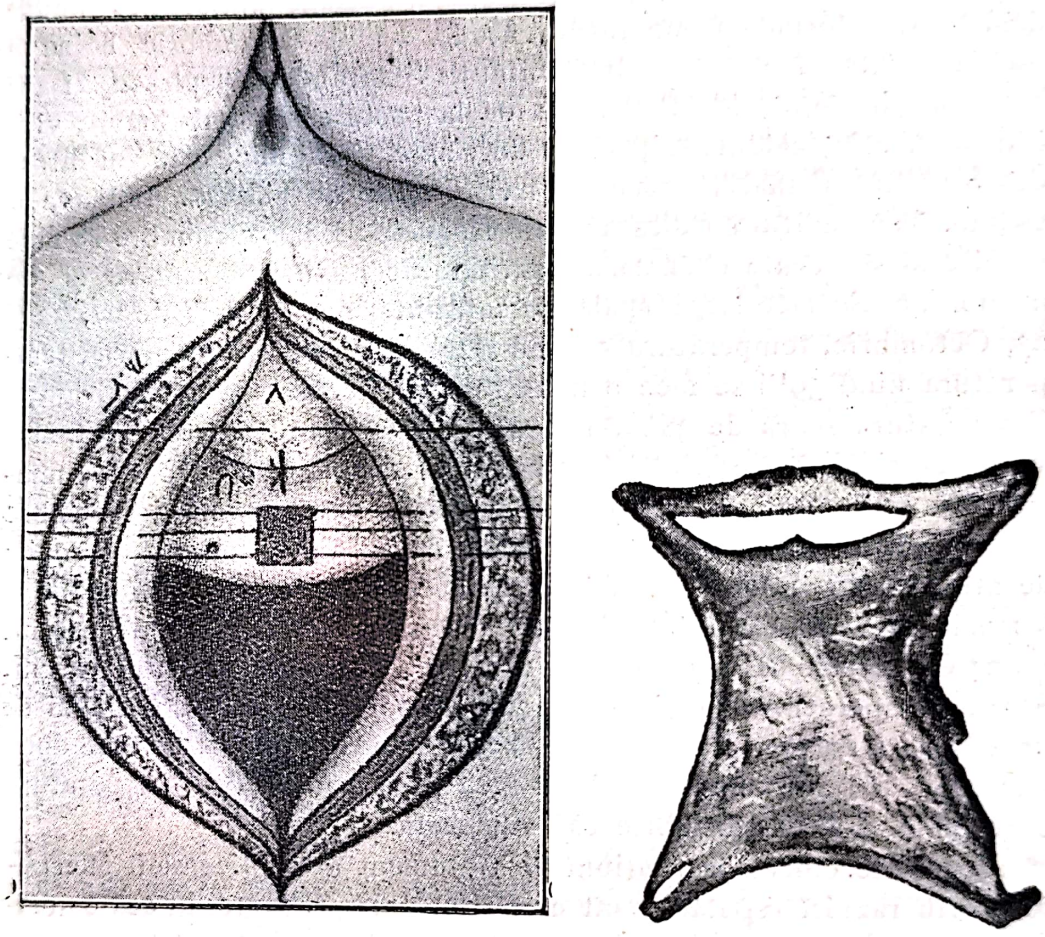

Fig. 6

plăziată. După zece zile bolnava ese vindecată. *b*) Ana I.... de 30 anĭ, intră în serviciŭ pentru durerĭ şi frequenţa micţiunilor, de carĭ suferă de doĭ anĭ. La 4 Aprilie, i se face dilatarea forţată a uretri şi cauterizarea mucoaseĭ. După 14 zile ese vindecată. *c*) Ana Grief, 24 anĭ. Diagnosticul uretrită cronică şi cistită. Suferea de şase anĭ. I se face la 18 Decembrie dilatarea şi cauterizarea uretreĭ cu termocauterul. La 25 Decembrie ese ameliorată mult.

Acest tratament al uretritelor cronice la femeĭ este foarte important, pentru că se ştie cu câtă greutate aceste inflamaţiunĭ cronice se vindecă cu tratament intern şi cu injecţiunĭ. Crezîndu-l că merită oare-care atenţie, am căutat să'l fac cunoscut în speranţa, că va fi aplicat spre control şi de alţiĭ, maĭ ales de specialiştiĭ în materie.

V-a. In sfîrșit voĭ maĭ spune ceva despre *tratamentul prolapsulu complect uterin*, după metoda D-luĭ Dr. I. Kiriac. După ce s'a cloroformizat bolnava și s'a pus în plan înclinat, se deschide pîntecele și peritoneul și se reduce prolapsul. Se apucă fundul uteruluĭ cu o pensă cu ghiare și trăgîndu-l în sus e pus în evidență. (Fig. 6) Atuncĭ pe fața luĭ anterioară, se desenează cu bisturiul un lamboŭ de 3 c. m. pătrațĭ și care e apoĭ disecat cu multă atențiune. După aceasta se ridică de pe suprafața corespunzătoare a peritoneuluĭ parietal și de fie care parte a inciziuneĭ un alt lamboŭ de aceașĭ mărime, de data asta coprinzînd exclusiv numaĭ foițele peritoneale. Aceste noĭ suprafețe sîngerînde se fac la 7—11 c. m. de asupra simfizeĭ pubiane. Nu maĭ rămîne de cît a se fixa uterul în locul voit, coaptînd prin transfixie suprafețele sîngerînde de o parte și de alta. Aceasta se face de ordinar prin 2 saŭ 3 puncte de sutură cu mătase aplicată după metoda Czerny.

După ce s'a terminat isteropexia, se fixează și băsica la abdomen printr'un fir transversal, trecut pe fața eĭ anterioară, pe cînd cea posterioară este sudată la uter prin 1—2 puncte verticale sub suprafața sîngerîndă. De aceea această operație a fost numită isterocisto-ventro-pexie. Este adevărat că numărul operatelor prin această metodă nu e mare, vre-o 12, dar în schimb se păstreaxă cel maĭ nobil și principal organ al femeeĭ fără a-ĭ cauza vr'un prejudițiŭ.

Tot ce s'ar putea imputa acesteĭ metode e că în timpul uneĭ sarcinĭ eventuale, s'ar putea întîmpla distociĭ, avorturĭ saŭ faceriĭ premature. Dar fundul uteruluĭ fiind respectat, desvoltarea normală a sarcineĭ este asigurată. Aseasta este pe scurt tratamentul prolapsurilor totale ale uteruluĭ în serviciul ginecologic din Spitalul Filantropia, condus de D-l Dr. Kiriac.

SPITALUL COMUNAL PLOEȘTI

Dare de seamă asupra operațiunilor chirurgicale practicate în spitalul comunal Ploeștĭ pe anul 1902

de
Dr. C. VASILIU Medicul spitaluluĭ

In cursul anuluĭ 1902, s'aŭ tratat la spital și la consultațiunile gratuite 8246 bolnavĭ, dintre aceștia în spital aŭ fost: 961 bolnavĭ și anume: 445 bărbațĭ, 450 femeĭ, 34 băețĭ, și 32 fete; la consultațiunĭ aŭ fost: 7285 bolnavĭ: 3098 bărbațĭ, 2544 femeĭ, 957 băețĭ, și 686 fete.

Diferitele operațiunĭ chirurgicale marĭ și micĭ ce s'aŭ făcut în cursul acestuĭ an, atât la bolnaviĭ de la consultațiile gratuite cât și la ceĭ din spital se clasifică în modul următor; ele aŭ fost în număr de 186.

Epitelioma buzeĭ inferioare, se extirpeză în întregime tumora în afară de limitele eĭ, perderea de substanță enormă rămasă după ridi-

carea tumoreĭ, s'a complectat prin o plastie luxându-se un lamboŭ patrunghiular din regiunea mento-bucală, reconstituindu-se complect buza inferioară=1 F=V.

Buză de epure congenitală, operată după procedeul clasic 1 F=V.

Mastoidita=trepanaţia apofiseĭ mastoide cu o ușoară paralisie facială=1 B=V.

Polipi în conductul auditiv=extirpaţi 1 B=V.

Kisti oleaginoși situaţi: în unghiul intern al ochiuluĭ drept — și la unghiul extern al ochiuluĭ drept, ambiĭ s'aŭ extirpat=2 B=2 V.

Kist dermoid=situat d'asupra sprinceneĭ stângĭ, extirpat=1 B=1 V.

Cataracte, s'aŭ făcut 10 estracţiunĭ de cataracte cu lambou superior corneen și iridectomie, 7 B, 2 F=V și 1 B=A.

Antrax în regiunea cefeĭ,=operaţĭ cu Pacquelin 3 B, 1 F=4 V.

Toracentese, pentru pleuresiĭ seroase 3 B și 2 F=5 V.

Empyem=1 B, pentru un exudat pleuritic purulent 1 A.

Cancer al mameleĭ drepte=extirpare 1 F=V.

Resecţia de coaste cariate=2 B=2 V.

Kist hydatic al omoplatuluĭ stâng=operat=1 B=1 A.

Lipoma în regiunea lombară=extirpat 1 B=V.

Extracţia de glonte revolver (Calibr. 12 mm.) 1 B=V.

Laparatomia pentru un kist hydatic supurat al ficatuluĭ=1B=V.

Paracentesa, pentru casurĭ de ascită în cavitatea abdominală= în 3 casurĭ serosă și în un cas la o fată rachitică purulentă = 1 B, 2 F și 1 f = 3 A. și 1 m.

Hernie inguinală dreaptă. 1 B = i se face cura radicală a herniĭ procedeul Bassini, cu fire perdute cat-gut. In cursul intervenţiĭ nimica de remarcat alta, de cât că sacul era foarte mare și comunica cu vaginala, după ce s'a isolat și 1esecat sacul herniar s'a reconstituit și vaginala testicululuĭ corespondent, eșind vindecat.

Hidrocel, cura radicală, procedeul Longuet-Juvara 4 B = 4 V.

Incisie de adenite inguinale supurate 28 B = 28 V.

Circumcisiĭ pentru fimosa 6 B = 6 V.

Dilatare pentru stricturĭ uretrale 5 B = 5 V.

Incisiunĭ pentru bartolinite 5 F = 5 V.

Reducere de parafimosă = 1 B 1=V,

Dilatare pentru fisurĭ anale 2 F = 2 V.

Incisie pentru un flegmon al cavităţiĭ luĭ Retzius 1 F = 1 V.

Incisie cu raclare de fistule: una anală, una în regiunea plantară antero-internă a piciorului drept, una uretro-rectală, una a maxilaruluĭ superior, și 2 submentoniere = 4 B, 1 F =3V; 1 B, 1 F=A.

Castraţie pentru un testicul tuberculos 1 B = V.

Vegetaţiunĭ excisate 10 B = V.

Unghiĭ incarnate 10 B = V.

Incisie pentru o hygromă supurată 1 B = V.

Desarticulaţia falango-falangiană 2 B = V.

Raclări de oase cariate 2 B și 3 F = 5 V.

Extractie de corpĭ străinĭ (acu și aşchie de lemn) în regiunea palmară, și labia majoră dreaptă = 1 B, 2 F = 3 V.

Reducerea uneĭ luxațiĭ scapulo-humerală stângă 1 B = V.

Lavagiĭ stomacale în 4 casurĭ = 4 A.

Abces deschis, 14 casurĭ = 14 V.

Suturĭ în diferite plăgĭ în 8 casurĭ = 8 V.

Grefe Reverdin în 3 casurĭ de ulcere cronice ale gambeĭ = 3 V.

Bandaje aplicate 18.

Extracția artificială a placenteĭ 3 F = 3 V.

Versiunea podalică pentru o presentație humerală 1 F =1 V.

Resultatul acestor operațiunĭ este următorul: 173 vindecațĭ, 12 ameliorațĭ și 1 decedată. Casurile de ameliorărĭ sunt datorite causeĭ că bolnaviĭ nu maĭ voiaŭ să stea în spital, și în al 2-lea punct sunt datorite procesuluĭ prea înaintat anatomo-patologic.

Casul de moarte al uneĭ copile rachitice, căreia i s'a făcut paracentesă, 'ĭ s'a extras câte-va kilo liquid purulent, și după 2 zile succombă din cauza miseriĭ. In toate operațiunile noastre am fost ajutat de d-l Dr. I. Negrutzi.

Sala de operațiune s'a aranjat într'un mod cu totul sistematic; antisepsia și asepsia s'aŭ aplicat riguros; desinfecțiunea câmpuluĭ operator, ța mediuluĭ ambiant, și a personaluluĭ s'aŭ făcut cu apă fiartă, sublimat corosiv $^1/_{00}$;

Instrumentele de operațiĭ ferte în aparatul sterilisator (autoclave) cumpărat de curând din Paris; aţa de mătasă și cat-gutul asemenea ferte în autoclave.

Masa de operație s'a procurat tot anul acesta, și care se poate transforma în planul inclinat la nevoe.

Cât privește cele-l'alte acțiunĭ accesorie în chirurgie nu le am maĭ descris de oare-ce ele sunt atât de necesare chirurguluĭ, în cât fără ele nu s'ar putea ajunge la scopul dorit și sunt cu desăvârșire obligatorie și impunătoare chirurguluĭ.

In cea ce privesce operațiunile practice asupra ochilor ne-am servit cu soluțiunĭ boricate 2—3% și anestesia cu cocainā muriatică.

Intru cât privește operațiunile maĭ marĭ chirurgicale ne-am servit de anestesia cu chloroform-chloral Schering fără nicĭ un accident.

Evenimentul zileĭ

Intervenția chirurgicală în nefritele zise medicale. — Sub acest titlu am publicat câte-va cuvinte în această revistă din 1902 p. 187; eraŭ primele încercărĭ ale luĭ *Pousson*, și câte-va fapte izolate. De atuncĭ și până azĭ faptele s'aŭ 'nmulțit și deja ne putem face o idee maĭ clară asupra foloaselor obținute cu aceste intervențiunĭ, spre a vedea dacă trebue continuat pe această cale saŭ nu. Aceste fapte le gă-

sesc adunate și criticate de *Tito Cavazzani* într'o revistă sintetică în *Clinica chirurgica* din 1903, p. 49, după care le reproduc în parte. O lucrare mai importantă în acest sens este a lui *Pousson* în *Annales des maladies des organes génito-urinaires* din 1902.

De la primele fapte ale lui *Harrison* (1896) și ale lui *Israel* (1899) ideea curabilității albuminuriei pe cale chirurgicală s'a propagat printre chirurgi și chiar medici așa că *Pousson* în anul trecut a putut să adune 33 cazuri. In afară de albuminuria, s'a mai intervenit în ematurii esențiale, în nefrite parțiale, în nefrite infecțioase ascendente sau ematogene. S'au dat la lumină fapte și mai anterioare, cum e cazul lui *Rovsing* din 1892, referat pe scurt în tratatul lui de maladiile rinichiului din 1895 în care e vorba de o bolnavă cu nefrită parenchimatoasă difusă, cu ematurie și cu dureri așa de intense în regiunea renală dreaptă că starea ei deveni intolerabilă. După insistența *Prof. With*, *Rovsing* practică nefrotomia: între capsula și rinichiu exista un ematom voluminos, glanda prezenta aspectul unui *rinichiu mare alb:* cu simpla inciziune a capsulei și golirea sângelui s'a reușit a scapa bolnava de dureri pe când incizia exploratrice a organului n'a exercitat nici o influență asupra nefritei». In acest caz diagnosticul era de nefrolitiază, nefrotomia s'a practicat cu scopul de a căuta calculul renal care nu exista, nu preexistau cauze banale de nefrită, maladia era idiopatică și după fenomenele subiective se putea crede că era localizată de preferință în rinichiul drept, febră rădicată, edeme, albumină, sânge și cilindri în urină, ureea 13,4. După operație durerile au dispărut, cele-l'alte fenomene au rămas neatinse: febra, albuminuria, ematuria. Operată la 2 August, bolnava muri la 28 Septembre cu simptome uremice. Rezultatul necropsiei, interesant pentru starea celui-l'alt rinichiu nu e comunicat.

La 12 Octombre 1896, *Harrison*, la societatea medicală din Londra, vorbește pentru prima oară de cura maladiei lui *Bright* prin nefrotomie. Dânsul relatează 3 cazuri :

1) Nefrita post-scarlatinoasă; suspiciune de supurație renală la un tânăr de 18 ani; nefrotomia; rinichiul pare îngroșat, la secțiunea exploratrice nu se găsește nimic; sutură și drenagiu; vindecare operatorie, albumina dispare repede, diureza crește.

2) Nefrită a frigore; bănueală de calculi. Nefrotomie, vindecare.

3) Nefrită gripală; bănueală de calcul. Nefrotomie, vindecare constatată după 30 de luni.

La aceste trei cazuri se mai adaogă unul al lui *Neoman* și unul al lui *Höber*, în care albumina a dispărut din urină îndată după operație (nefropexia). El susține că incizia parenchimului renal, în cazurile lui, a lucrat ca antiflogistic și debridător; compară rinichiul inflamat cu ochiul glaucomatos, și cu orchita acută, în care cazuri

se obţine un rezultat excelent făcând să scază presiunea. Ultetior mai adăogi un caz.

Rovsing, *Pel*, *Pousson* sunt de acord în a nega că în cazurile luĭ *Rovsing* era vorba de adevărata boală a luĭ *Bright*, eĭ admit mai curînd forme renale subacute. Acelaş lucru se poate zice despre cele două cazurĭ vindecate de *Fergusson*; dar lipsesc detaliĭ precise asupra examenuluĭ clinic înainte şi după operaţie şi nu se arată dacă vindecarea a fost reală. In schimb în cazul luĭ *Rose* şi *Wolff* fenomenele de nefrită cronică dispăruseră definitiv, cum s'a putut coustata câţi-va anĭ după operaţie.

In acest moment, cînd chestiunea era încă obscură apar două lucrărĭ importante, aproape simultaneŭ, a luĭ *Israel* şi a luĭ *Edebohls*.

Edebohls a constatat la operatele luĭ de nefropexie dispariţia albumineĭ după un oare-care timp, precum şi alte simptome de nefrită concomitente cu rinichiul lor mobil; ast-fel a fost condus să practice în mod sistematic decorticarea rinichiuluĭ şi fixarea luĭ, cu scopul de a vindeca nefritele cronice. In ultima sa lucrare sunt înregistrate 18 cazurĭ fără nicĭ un deces operator; din două cazurĭ de moarte, unu fuse datorit uneĭ laparatomiĭ pentru ruptura uneĭ sarcinĭ tubare, un an după intervenţia asupra rinichiuluĭ; în cel-l'alt caz, după nefropexia la dreapta, s'a practicat treĭ anĭ maĭ tîrziŭ nefropexie la stînga, şi cincĭ maĭ tîrziŭ isterectomie, bolnava muri 10 zile după această din urmă operaţie. Din cele-l'alte cazurĭ 13 aŭ putut fi urmărite (1 de 9 anĭ, 1 de 5, 1 de 4, 1 de 3, 3 de 2 anĭ, 4 de 6 lunĭ), cele dintîiŭ 7 se pot considera ca vindecate radical; din ultimele patru, două sunt numaĭ ameliorate, două sunt operate numaĭ de două şi o lună: unul din cazurĭ era afectat de simptome periculoase de brightism, cel-l'alt aproape muribund; aŭ suportat bine operaţia de şi intr'unul se extirpase rinichiul drept cu patru lunĭ maĭ înainte pentru o infecţiune acută.

Israël (1899) într'o relaţiune importantă asupra influenţeĭ nefrotomieĭ asupra boalelor cronice şi acute ale rinichilor raportează 14 cazurĭ de nefralgie şi nefralgie ematurică, vindecate prin nefrotomie; într'o publicaţiune maĭ recentă, din 1902, susţine că cele maĭ multe cazurĭ de aşa zisă nefralgia, nefralgia ematurică şi nefroragia angeoneurotică se pot atribui alteraţiunilor inflamatoriĭ, ale căror congestiunĭ produc o mărire a tensiuneĭ parenhinuluĭ renal conţinut în capsulă. Din aceste el trage concluzia, conformă cu vederile luĭ *Harisson*: «Inciziunea rinichiuluĭ ameliorează îm multe cazurĭ procesul nefretic şi simptomele luĭ». Crede că aceste observaţiunĭ sunt menite să deschiză o cale nouă în chirurgia renală, căreia îĭ va incumbe datoria de a da aujutor în unele cazurĭ de boale renale, în care medicina internă şi-a epuizat toate resursele.

Rovsing, aduce luĭ *Israel* oare-carĭ obiecţiunĭ, care micşorează entusiazmul cuvintelor precedente: cazurile luĭ *Israel*, nu aŭ fost exa-

minate cu grije şi mijloacele necesare auxiliare, care sunt indispensabile cînd se deschide o cale nouă de terapeutică. In cele 14 cazuri ale lui *Israel*, în nici unul nu s'a practicat cateterismul ureterelor, cistoscopia numai de cinci ori, numai cu un singur rezultat pozitiv; nu s'a facut nici un examen bacteorologic. Examenul istologic al rinichiului s'a făcut de 6 ori, în trei din ele asupra unor fragmente mici rădicate în timpul operaţiei şi din aceste trei, unul n'a arătat nimic anormal; un altul prezenta următoarele: exudaţie în glomerule, în jurul canaliculelor drepte oare-care infiltraţiune rotundă-celulară şi în jurul vaselor neoformaţie de ţesut conjonctiv; în al treilea caz: intima arterelor îngroşată, cilindri omogeni în canaliculii drepţi cu nucleï bogaţi în cromatină, omogeni şi coloraţi, stratul epitelial complect intact. Acest rezultat minim dă de bănuit că leziunile pot fi datorite legăturei elastice a pediculuï, întrebuinţată de *Israel* în timpul operaţiei. *Klemperer* cu drept cuvînt se îndoieşte că alteraţiuni aşa micï să poată da emoragii grave şi durerï aşa de marï. Cele-l'alte trei cazuri în care s'a practicat examenul istologic după autopsie, se rapoartă la bolnavi carï aŭ sucombat consecutiv operaţiei, în care rinichiul s'a găsit sănătos, albumină în urină. Dacă din aceste trei cazuri, *Israel* deduce că şi în cele-l'alte cazuri a existat probabil leziuni de nefrită, această convingere nu poate fi a tuturor.

Rezultatele lui *Israel* sunt următoarele: 14 operaţi, 3 morţi, 6 vindecaţi, recidive 3, rezultatul nul 2.

Aceleaşi obiecţiuni se pot adresa şi lui *Edebohls*. *Lépine* spune că observaţiunile lui *Edebohls* sunt publicate prea sumar, lipsesc multe detalii necesare pentru convingerea noastră.

El controla, ce e drept, starea riniehilcr în timpul operaţiei şi examina un fragment la microscop, dar e oare posibil a examina printr'o plagă chirurgicală una din acele maladii renale aşa de greŭ de recunoscut chiar la necropsie? şi mai ales practicând simpla decorticare, fără nefrotomie? *Edebohls*, a găsit în 8 pe 18 bolnavi un singur rinichiŭ atins de nefrită cronică, de 4 ori la dreapta şi de 4 la stânga, ambii rinichi în 9 cazuri, într'unul unilateralitatea saŭ bilateralitatea a rămas nedecisă. *Pousson* e favorabil fără reserve cureï chirugicale; dânsul publică 6 cazuri de nefrită cronică—morbul lui *Bright* cu 8 intervenţiuni şi 4 de nefrită acută infeţioasă, vezicală saŭ ematogenă.

In infecţiunile renale acute, *Lennander*, bazat pe propria experienţă de 4 cazuri cu 1 deces, recomandă a intervenï, când nu prezintă alte alteraţiuni anatomice de cât conjestie şi abscese miliare, localizate mai des de cum se crede la un singur rinichiu; în unele cazuri nefrotomia, chiar bilaterală, a fost urmată de vindecare—*Gerster*, *Lilienthal*, *Pousson* posedă 4 cazuri, dintre care două operate prin nefrotomie şi vindecate, două cu nefrectomie, unul vindecat de operaţie şi unul mort imediat. Iată amănuntele acestor cazuri: 1⁰

nefrită acută, probabil gripală, diagnosticul înainte de operaţie era de pielonefrită supurată, la nefrotomie nu s'a găsit de cât o mică colecţie subcapsulasă, supurată, care nu s'a putut culege ; din suprafaţa de secţiune a rinichiului s'a scurs mult sânge ; după o stare febrilă vesperală între 38 şi 39°, care a durat două luni, bolnava s'a vindecat ; urina conţinea înainte de operaţie 0.19 la litru de albumină, cu simptome urologice şi clinice de cistită ; după o lună albumina scăzuse la 0.04 la litru. 2° caz. Un bătrân prostatic cu nefrită ascendentă supurată limitată la polul superior al rinichiului drept ; nefrotomie, vindecare pezistentă după 1 1/2 ani. 3 caz. cistotomie pentru a extrage un coagul de sânge luat drept polip, extirparea rinichiului ematuric cu care ematuria încetă ; bolnavul nu era încă vindecat de plaga lombară când muri prin alteraţiuni renale în rinichiul opus. 4 caz. nefrită acută supurată la un bolnav cu pielonefrită cronică ; leziunile maxime observate la necropsie păreau a fi cele vezicale ; nefrectomie, moarte în aceiaşi zi consecutiv operaţiei.

In nefritele cronice, avem în cazul 5 o bolnavă cu nefrită cronică ematurică unilaterală, probabil datorită compresiunei ureterului de un fibrom uterin, care operată într'un period de acalmie, prin nefrotomie s'a ameliorat ; totuşi după 6 luni a practicat nefrectomia şi s'a vindecat. In acest caz ***Pousson*** vede una probă sigură de existenţa reflexului reno-renal. Relativ la acest caz ***Pel*** se exprimă, «în interesul bolnavilor şi a medicinei umane sper că ***Pousson*** nu va pune în practică ideile lui» pentru că în fenomene uremice e mai indicat să implantez un al treilea rinichiŭ, de cât să extirpi pe cel bolnav. In Obs. 6, autorul regretă că n'a putut executa nefrectomia de la început ca în cazul 5. In cazul 7 bolnavul a murit a treia zi, de şi s'a ameliorat din partea edemelor. In cazul 8 e vorba de un alcoolic, artist dramatic pe care ***Pousson*** îl consideră ca ameliorat prin nefrotomie de şi abea după operaţie a căpătat albumina şi cilindri. In cazul 10 nefrită sub acută probabil de origină saturnină edem generalizat, idropericard şi idrotorax, dispnee întinsă, nefrectomie la dreapa şi ameliorare importantă. Recidiva accidentelor, nefrotomie la stânga o lună şi jumătate după prima. Moarte răpidă prin anurie—200 gr. în 30 ore. După prima operaţie o emoragie forte din plaga renală, după care incepu ameliorarea ; ceea-ce e discutabil, fiind-că a supravenit dicaree, epistaxis, dispnee, cefalee, fenomene care aŭ dispărut încet încet. Totuşi autorul regretă că bolnavul n'a fost în stare să suporte de la început nefrotomia dublă.

Rovsing, care nu e entusiast de aceste cure chirurgicale în nefrite medicale, pretinde în primul loc ca diagnosticul de nefrită să se facă cu toate detaliile posibile, mai ales cercetări bacteriologice ale urinei, graţie cărora a putut stabili nefrite infecţioase cu colibacili, cu stafilococi şi streptococi, care nu se puteaŭ distinge de nefritele aseptice, nici la secţiune, nici clinicește. Nu se poate vorbi

de vindecări prin faptul dispariţiei albuminei; aceasta poate să apară îndată ce bolnavul se sustrage de la precauţiunile igienice. Asupra unui rinichiŭ atins de nefrită cronică, orĭ-ce inciziune e nocivă, sustrăgând de la funcţiune o parte din ţesutul renal.

Cura de urmat, după un examen precis, ar fi: în nefrite toxice se poate interveni pentru durerĭ, prin liberarea rinichiului de aderenţe capsulare saŭ cel mult disecarea şi resecţia capsulei. Pentru nefrite infective ar fi:

1. ***Nefroliza*** împotriva durerilor, putând înlătura şi procesele inflamaţiunei.

2. ***Nefrotomia*** e indicată pentru a drena abcesele saŭ părţile renale inflamate. Pentru emoragiĭ efectul e îndoelnic; pentru infecţiunĭ pare favorabilă în cazurĭ uşoare şi periculoasă în infecţiunĭ grave virulente.

3. In unele cazurĭ e indicată resecţia parţială.

4. ***Nefrectomia*** poate fi necesară în unele cazurĭ de ematuriĭ incoercibile, febre şi infecţiunĭ periculoase.

In rezumat: ***Harrison*** a observat, în cazurĭ de nefrite subacute, tratate cu nefrotomie din eroare de diagnostic, un avantagiŭ nesperat, în loc de o înrăutăţire. ***Israël*** a propus a introduce în practică ca metodă nefrectomia în nefrite cronice. ***Edebohls*** a înlocuit nefrotomia prin decorticarea capsulei şi nefropexie — capsectomia. ***Rovsing*** reduce indicaţiunile numaĭ la cazurĭ dureroase, grave şi refractare şi recomandă nefroliza, liberarea de aderenţe.

După ***Harrison***, ***Israël***, ***Pousson***, inciziunea rinichiului servă a micşora presiunea; ***Edebohls*** speră într'o cale nouă sanguină prin vase de neoformaţie perirenale, care ar putea să întinerească întru cât-va elementele funcţionale ale rinichiului. Aceasta însă nu e probat şi după cât crede ***Lépine***, nicĭ probabil.

Ceea-ce rămâne sigur, e că incizia capsulei are un efect rapid şi complect asupra fenomenelor dureroase; ceea ce nu e o nouĕtate, fiind-că în 1881 deja Le ***Dentu*** a practicat aceiaşĭ operaţie cu succes splendid într'un caz de nefralgie rebelă şi o descrisese sub numele de nefrotomie superficială.

Un alt punct demn de reţinut e confirmarea clinică că multe nefrite sunt la început unilaterale şi chiar parţiale.

Cât priveşte succesele briliante proclamate icĭ colo, zice ***Cavazzani***, trebue să vedem întâiŭ dacă în afară de simptomul durere, maĭ rămâne vre-un beneficiŭ, trebue deosebit ce e datorit vindecăreĭ spontanee de ce e datorit cureĭ; câte cazurĭ aŭ fost într'adevăr salvate de chirurg şi câte cazurĭ cu terminaţiune fericită nu'şĭ datorează scăparea faptuluĭ că intervenţia n'a rămas nocivă.

Se poate admite deocamdata pentru rinichiŭ aceleaşĭ criteriĭ terapeutice ca pentru orĭ-ce alt organ: o inflamaţiune produsă de bacteriĭ poate să fie iufluenţată de o inciziune; ceea-ce e datorit uneĭ alteraţiunĭ senile, uneĭ intoxicaţiunĭ patologice, dacă nu se poate vindeca suprimând cauza morbidă, cu atât maĭ puţin va fi de folos un traumatism care nu e inocent. Alt-fel, de ce cirozele epatice nu s'ar vindeca cu epatotomia? Omentopexia dă numaĭ rezultate palliative, nu şi curative.

C.

SOCIETAŢI SAVANTE

Societatea de chirurgie din Bucureşti

Sedinţa de la 30 Aprilie 1903

Prezentare de bolnavi.

1. **Prof. Severeanu.** ***Treĭ cazurĭ de perforaţiune intestinală fără leziunĭ externe vindecate prin intervenţie.*** (Vezĭ Revista de Chirurgie in extenso).

2. **Prof. Ionescu.** I. ***Guşă simplă basedovizată, tiroidectomie. Rezultat tardiv.*** Vă prezint pe această doamnă care intră în serviciul meŭ la 26 Octombre 1901, cu fenomene grave de dispnee şi chiar asfixie datorită uneĭ guşe pe care o purta de 32 anĭ şi care numaĭ în 3 rânduriĭ a provocat oare-carĭ opresiunĭ şi genă în respiraţie. Guşa s'a desvoltat lent, dar în ultimele 2 lunĭ opresiunea a devenit maĭ intensă, a căpătat şi tremurăturĭ la membrele inferioare, palpitaţiĭ, o excitare nervoasă neobicĭnuită şi iperestezie cutanată. Exista şi un uşor grad de exoftalmie, de care bolnava nu s'a sesizat. Diagnosticul meŭ a fost de guşă simplă cu fenomene de Basedow secundar. In asemenea cazurĭ eŭ prefer tiroidectomia, ce am şi practicat. Guşa era mare, cât o chitră, bilobată, lobul din dreapta maĭ mare cu oare-carĭ aderenţe la ţesuturile vecine; am lăsat câte o porţiune mică din fie-care lob, atârnată ca de un pedicul la arterele tiroidiene superioare şi am închis plaga fără a drena.

Imediat după operaţie, apar fenomene grave, cianoză intensă, faţa devine albastră vânătă, pulsul foarte frequent, imperceptibil aproape, asfixie intensă, temperatura 38, la ascultaţie nicĭ un fenomen stetoscopic. Aceste fenomene aŭ cedat în curs de 3 zile şi aŭ dispărut complect; le-am considerat ca o intoxicaţie supra acută tiroidiană, provocată în timpul intervenţieĭ prin malaxarea corpuluĭ tiroid ipertrofiat. Fenomenele basedowiene aŭ dispărut cu încetul după

operație, nu mai are nici palpitațiuni, nici tremurături, pulsul e 80 pe minut. Se plânge acum de oare-cari turburări vagi ca oboseala musculară, ușoară redoare la mers; fenomene care poate sunt de natură tiroiprivă.

II. *Epitelioma colului operat prin isterectomie abdominală totală. Recidivă după 5 ani.* Femeea aceasta s'a prezintat în serviciul meu în Iulie 1897 cu un epitelioma al colului uterin, forma nodulară, fără ulcerație; i-am practicat o isterectomie abdominală totală, fără a mă interesa de starea ganglionilor respectivi, așa cum operam toate cazurile la fel pe vremea aceea. Azi, după aproape 6 ani se prezintă cu o recidivă în pelvis, foarte intensă, cuprinzând și peretele vezical, și pentru care nu se mai poate interveni. Bolnava susține că până în ultimul timp a fost bine.

Acest caz prezintă un interes dublu pentru mine. In primul rând arată că o simplă isterectomie abdominală poate da o supraviețuire prelungită de mai bine de 5 ani și în al doilea loc arată că termenul fixat de autorii germani pentru a declara o bolnavă operată de cancer ca vindecată definitiv, de 5 ani, nu e suficient; vedem recidive apărând și mai târziu. Aceasta ne arată că în cancer nu putem vorbi de vindecări definitive, ci numai de supraviețuiri mai mult sau mai puțin lungi.

Racoviceanu. Personal cunosc cazul unei femei operată pentru cancer al mameleĭ care după 18 ani a făcut o recidivă locală care s'a generalizat și la intestine. E cunoscut de asemenea cazul lui *Verneuil* în care o bolnavă a făcut recidiva de cancer după 30 ani.

III. ***Două cazuri de epitelioma colului operate prin isterectomie abdominală totală cu evidarea ileo-lombo-pelviană.*** — Vă prezint aceste două bolnave operate de curând la fel pentru aceiaș afecțiune.

Una e o doamnă de 52 ani, intrată în serviciul meu la 1 Februarie, cu un epitelioma al colului datând de 9 luni, forma nodulară, ulcerată la nivelul buzei superioare. Starea generală era destul de rea, perduse mult sânge, n'avea poftă de mâncare. Am operat-o la 6 Februarie. Câte-va zile după operație s'a stabilit o fistulă ureterală, prin necroza ureterului disecat în timpul intervenției și care s'a determinat că ține de partea stângă cu divizorul urinelor al lui *Cathelin*. Bolnava a făcut multă vreme ascensiuni febrile vesperale și mă gândeam la o infecțiune renală ascendentă și la posibilitatea unei nefrectomii secundare. Cu timpul însă accesele febrile au dispărut și fistula a încetat de a mai funcționa. Azi v'o prezint complect vindecată. Starea generală a început să se amelioreze.

A doua e o bolnavă de 44 ani, intrată la 10 Martie trecut, pentru un epitelioma mare care distrusese tot colul, propagat și la parametriul stâng și care data numai de 4 luni, după spusele bolnavei. Am operat-o la 20 Martie, ureterul din stânga era înglobat într'o masă canceroasă până la intrarea lui în vesică, evidarea gan-

glionilor fu dificilă. Azĭ bolnava e aproape vindecată fără să fi prezentat vre'o complĭcaţie din partea vezicei saŭ a ureterelor.

Iată dar două cazurĭ operate pe rând și vindecate și așa e întreaga serie de operate din ultimul timp, așa că pot zice azĭ că intervenţia nu e mai gravă ca o simplă isterectomie totală, abdominală saŭ vaginală. Nu e prin urmare o utopie chirurgicală cum s'a susţinut de unĭĭ.

IV. *Rezecţia simpaticuluĭ ce vical pentru epilepsie esenţială.* — Vă prezint această fată de 13 anĭ, carĭ intră în serviciul meŭ la 17 Februarie anul curent, suferind de câţĭ-va anĭ de epilepsie și pentru care, am operat'o de partea stângă la 19 Martie, iar de partea dreaptă la 18 April, anume rezecţia totală a simpaticuluĭ cervical. Vă prezint numaĭ pentru a vă arăta modul cum practic incizia mică, în afara mușchiuluĭ cleido-mastoidien și paralelă cu el, întinsă de la claviculă până la mijlocul gâtuluĭ. Această incizie e suficientă pentru a extirpa toţĭ ganglionĭ cervicalĭ cu cordonul lor intermediar, plus primul și chiar al doilea ganglion toracic, și are avantagiul de a lăsa jugulara externă intactă, dar maĭ ales nu atinge rămurile plexuluĭ cervical superficial. La secţiunea acestor rămurĭ și la nevrite consecutive, am atribuit durerile violente care apar la unĭĭ operaţĭ în momentul masticaţieĭ, împedicând adese nutrirea lor.

Dr. **Racoviceanu**. Eŭ am practicat rezecţia simpaticuluĭ cervical în vr'o 12 cazurĭ și am fost nevoit să recurg la inciziunĭ maĭ marĭ. Incizia practicată la această pacientă e în adevăr foarte mică și e de admirat cum s'a putut rezeca partĕa superioară a simpaticuluĭ. De câte orĭ incizia mea a fost maĭ mică, am întâmpinat dificultăţĭ la extragerea ganglionuluĭ superior, și de obiceiŭ trebue să mă mulţumesc a-l apuca cu o pensă și a-l smulge. E un mare avantagiu a nu secţiona rămurile plexuluĭ cervical superficial, căcĭ nevralgiile consecutive sunt adese foarte rebele.

Prof. Ionescu. Extragerea în întregime a ganglionuluĭ cervical superior al simpaticuluĭ e în adevăr dificilă, trebue să știm însă unde rezidă această dificultate: acest ganglion, în afară de cordonul principal care-l continue în sus și-l prelungește până în craniu în lungul carotideĭ interne, emite o mulţime de rămurĭ laterale și primește cel puţin două rămurĭ zise comunicante. Eĭ bine! toate aceste rămurĭ trebuesc secţionate cu foarfeca curbă specială de care mă servesc eŭ, alt-fel ori-cât am trage de el cu pensa, nu vine în întregime, ci se rupe de jos saŭ de mijloc. După ce am practicat secţiunea acestor ramurĭ eŭ denudez în sus ganglionul cât maĭ mult posibil și-n urmă 'l apuc cu o pensă fixă de capătul superior și trag de el cu precauţiune, în modul acesta aduc cu el în totdeauna cordonul care-l prelungește în sus până chiar din interiorul craniuluĭ. Pentru aceasta incizia care o practic acuma îmĭ e suficientă ca să-mĭ creez un tunel pe sub mușchiul cleido-mastoidem până la ganglionul su-

perior. Incizia aceasta e ultima la care m'am oprit, după ce am modificat'o în fel și chip, făcând'o când mai lungă, când mai scurtă, mai anterioară saŭ mai posterioară, unică saŭ dublă.

3. Dr. **Bălăcescu.** *Volvulus al colonuluĭ pelvien.* Acu o lună e adus la sala de gardă a spitaluluĭ Colțea un bolnav cu fenomene de ocluzie intestinală. Eraŭ orele 10 de noapte, iar accidentele dataŭ de 24 ore; anume, după masă a simțit de o dată o durere bruscă în abdomen, fără localizare precisă, scaunele și gazele se suprimă, abdomenul se balonează, vărsăturĭ bilioase. Interviŭ de urgență prin laparotomie și găsesc un volvulus al colonuluĭ pelvien, cu ansa foarte dilatată și cianotică, răsucită de 2 orĭ în jurul eĭ; în restul abdomenuluĭ o peritonită tuberculoasă generalizată, forma granuloasă fără ascită, ansele intestinale subțirĭ conglomerate într'o masă unică. Scot ansa sucită din abdomen, o detorsionez foarte lesne; introduc o sondă esofagiană prin rect, ansa nu se dezumflă; pun de se introduce o cantitate oare-care de acid boric în colon, și dând drumul lichiduluĭ prin sondă, ansa intestinală se golește de gaze și de lichide, se dezumflă și pot s'o reduc lesne în abdomen. Spăl cavitatea peritoneală cu ser, drenez cu un tub gros de cauciuc și închid tot restul plăgeĭ cu fire de argint în masă.

Temperatura se menține normală, a doua zi bolnavul are scaune spontanee, a treia zi îĭ administrez un purgativ; timp de 14 zile bolnavul nu prezintă nimic anormal, are scaune normale aproape zilnic. A 14-a zi se scot firele de argint, reunirea e per primam, afară de extremitatea inferioară a plăgeĭ, unde conservasem tubul de dren. A doua zi după scoaterea firelor mă pomenesc cu o fistulă stercorală în locul unde era drenul și după câte-va zile se elimină pe aci tot colonul pelvien care luase parte la constituirea volvulusuluĭ. O injecție de lichid împinsă prin rect ese în întregime prin fistulă. Foarte important e faptul cum acest intestin, care s'a eliminat în întregime, a funcționat în mod normal timp de 15 zile. Nu găsesc nicĭ un mod de a explica acest fenomen bizar. Bine înțeles că la acest bolnav nu ne putem gândi la o reparare chirurgicală a fistuleĭ stercorale, bolnavul fiind atins și de peritonită tuberculoasă și de leziunĭ pulmonare bacilare.

4. **Dr. Stefănescu-Galați.** *Ureterectomie parțială pentru strictură traumatică în regiunea penisuluĭ.* E vorba de un tînăr de 24 anĭ, cofetar, care fiind atins de o blenoragie acută, ca să scape de erecțiunĭ, îĭ se recomandă a avea un raport sexual; imediat capătă o uretroragie intensă și se prezintă după 3 zile în serviciul D-luĭ Dr. *He-escu* cu o indurație peri-uretrală în regiunea penienă, uretroragiĭ și frisoane. I se aplică comprese recĭ, i se fac injecțiunĭ de antipirină și bolnavul se vindecă în 3 zile și părăsește serviciul. La eșire îĭ s'a recomandat să se prezinte la cea mai mică genă în micțiune, fiind știut că stricturele în rupturile traumatice ale uretreĭ sunt timpurĭĭ și

grave. In adevăr, după 12 zile bolnavul reintră în serviciŭ cu o strictură uretrală prin care nu trecea de cît o bugie filiformă. Se practică ureterectomie circulară, ridicînd întreaga porțiune stricturată a canaluluĭ pe o întindere de 1 cm., se coase capetele uretreĭ pe o sondă a demeure No. 17. In afară de o erecție rebelă la orĭ-ce tratament, bolnavul n'a prezentat nicĭ o complicație, ĭese vindecat din spital după 18 zile și vine să fie dilatat încă, căcĭ la nivelul suturei să simte o ușoară săritură, alt-fel urinează lesne. La intervenție s'a putut vede că nu era numaĭ mucoasa atinsă, însușĭ și corpul spongios fusese rupt. E un caz rar de ureterectomie pentru strictură traumatică, cazurile acestea se numără încă în știință.

Prof. Ionescu. Ureterectomia, cu reconstituirea uretreĭ cap la cap, e în adevăr o intervențiune rară. Eŭ am avut ocazia să practic în vr'o 2 cazurĭ, într'un caz era vorba de o strictură blenoragică nepenetrabilă a uretreĭ peniene. Observația aceasta a servit de subiect lucrăreĭ inaugurale a unuĭ elev al meŭ, Dr. *Hănescu* în 1898. In acea lucrare sunt consemnate mare parte din cazurile cunoscute atuncĭ în literatura medicală, și care sunt în număr numaĭ de 10.

Prezentare de piese

1. **Dr. Bălăcescu.** I. *Piesă protetică dentară, cu 5 dinți, extrasă prin esofagotomie externă.*

II. *Recidivă de sarcom al sternuluĭ, rezecțiunea sternuluĭ împreună cu cartilagiile și porțiunĭ din coaste, pneumutorax dublu chirurgical, vindecare.* (Aceste două cazurĭ vor face obiectul unor lucrărĭ ce se vor publica în această revistă).

2. **Dr. Herescu.** *Doĭ lobĭ prostaticĭ enucleațĭ pe calea perineală la un bolnav de 80 anĭ.* Vă prezint aceștĭ doĭ lobĭ prostaticĭ, care sunt enorm de marĭ și care provin de la un bătrân de 80 ani. E al 21-lea caz de prostatectomie practicat de mine și e cel maĭ înaintat în vîrstă din operațiĭ meĭ. Acest bolnav intră în serviciul meŭ la 18 Martie anul curent pentru retențiune complectă de urină, îl păstrez în observație până la 27 April și nu pot obține nicĭ o ameliorare. Sondarea era foarte dificilă la el, de multe orĭ numaĭ cu mandrenul și adese nu putea să fie sondat de cât numaĭ de internul serviciuluĭ printr'un truc special. Deja aveam o indicație de intervenție, cu toată vârsta înaintată a pacientuluĭ; maĭ mult, făcea temperatura de 39°, era prin urmare un retenționist infectat, temperatura care nu ceda nicĭ la sonda à demeure. M'am decis atuncĭ să fac o talie, și am preferat'o pe cea perineală. Fac incizia prerectală și găsesc o prostată enormă, o enucleez în zece minute, printr'o secțiune mediană, scoțând aceștĭ 2 lobĭ enormĭ pe care vi-ĭ prezint; stabilesc un sifon sus-pubien și un drenaj perineal. Operația întreagă a durat 25 minute, cantitatea de cloroform administrată a fost minimă. Bolna-

vul a suportat bine anestezia, deja prezenta o arterio-scleroză pronunțată și o aritmie cardiacă. Acesta e al patrulea caz la care am făcut enuclearea lobilor, în contra părereĭ majorităţeĭ chirurgilor care recomandă morcelarea.

Comunicări:

1. **Dr. Herescu.** *Prostatectomia* (vezĭ în original *Revista de Chirurgie*, No. 4, 1903).

2. **Dr. Herescu.** *Un caz de diabet insipid, ptoza renală stîngă, traumatism chirurgical al plexuluĭ solar și al capsuleĭ suprarenale din stânga, nefropexie, vindecarea diabetuluĭ.* E vorba de un băiat de 15 anĭ, care intră în serviciul meŭ în ziua de 16 Aprilie, curent, spunând că acu 2 lunĭ, a căpătat o durere în flancul și ipochondrul stâng rădicând o greutate mare; de atuncĭ a început să urineze maĭ mult și maĭ des, de 2 orĭ noaptea și de vre-o 10 orĭ ziua și de atuncĭ poliuria s'a accentuat mereŭ. Se prezintă cu o stare generală bună și cu o poliurie de 13 litri în medie pe 24 ore. Bolnavul acesta a stat în serviciul profesoruluĭ *Buicliu*, unde i s'a administrat fel de fel de tratamente fără nicĭ un rezultat. Examenul urineĭ arată densitatea 1, clorurĭ 1 la kilo, ureea 1,24 la litru, elemente figurate extrem de puţine, absenţa albumineĭ și a glucozeĭ.

M'am gândit să determin prin intervenţie un traumatism asupra plexuluĭ solar și al capsuleĭ supra-renale malaxându-le, fiind dat că nu cunoaștem nimic pozitiv asupra diabetuluĭ insipid. Acu 8 zile practic o incizie lombară stîngă, descopar rinichiul care era puţin coborât, prind pediculul renal și-l malaxez, asemenea și capsula suprarenală și practic o nefropexie prin procedeul luĭ *Guyon*. Trecând acul prin rinichiŭ organul sîngerează și se scurge și un lichid apos din el.

A doua zi bolnavul n'are vărsăturĭ, cantitatea de urină 1 kg. galbenă roșcată, a băut 2 kgr. de lichid, de unde înainte bea 14—16 kgr.

La 28 Aprilie, cantitatea de urină 900 gr. galbenă, portocalie, a băut $1^1/_2$ kgr. lichid.

La 29, urina 650 gr. fără sediment, a băut 1 kgr. Nu trag nicĭ o conclusiune, e un caz unic în felul luĭ, ţin bolnavul în observaţiune.

Prof. Ionescu. Ideea uneĭ intervenţiunĭ asupra simpaticuluĭ abdominal direct în diabet insipid mĭ-a fost sugerată încă acu doĭ anĭ de către *Prof. Ortner* din Viena, pe când azista în serviciul meŭ la o rezecţie a simpaticuluĭ cervical pentru gușă exoftalmică. Am făcut apel la colegiĭ meĭ interniștĭ, carĭ observă asemenea cazurĭ, dar până în prezent n'am avut încă ocazia să practic această intervenţiune care e justificată prin teoria cea maĭ admisă acuma asupra diabetuluĭ insipid, anume teoria bulbară, intervenţia având de scop a întrerupe calea nervoasă de transmisiune a incitaţiuneĭ nervoase pornite din bulb spre organele uropoetice.

Scanned with OKEN Scanner

3. **Racoviceanu-Pitești.** *Un caz de moarte prin cloroform.* E vorba de un tînăr, student la școala de medicină veterinară, care e adus în serviciul meŭ de către d. *Bogdanovicĭ*, suferind de abces al prostateĭ. Am propus să practic intervenția la acest bolnav cu anestezia rachi-cocainică, dar d. dr. *Bogdanovicĭ* s'a opus, luându-și asupră-și conducerea anesteziei generale cu cloroform. In adevăr, practic intervenția, anestezia a fost perfectă, bolnavul a luat 5 gr. Fiind-că însă mi s'a părut că uretra era perforată, rog pe d. Bogdanovicĭ să-i treacă o sondă à demeure operatuluĭ; dînsul părăsește bolnavul, încredințează anestezia internuluĭ și în momentul de a trece sonda bolnavul are o sincopă cardiacă mortală, toate mijloacele puse în practică a-l readuce la viață rămîn inutile. Internul afirmă că nu i-a maĭ dat bolnavuluĭ nicĭ o picătură de cloroform și că bolnavul începuse să facă oare-carĭ mișcărĭ în momentul când s'a produs sincopa.

Prof. Ionescu. Din practica mea personală, nu cunosc nicĭ un caz mortal prin cloroform; în viața mea de student am asistat la asemenea accidente. Pe când eram extern la *Tillaux*, vine un băiat voinic cu epifora, i se propune a i se extirpa glanda lacrimală palpebrală; bolnavul e pus pe masă și la primele 3 picăturĭ de cloroform, moare cu sincopă cardiacă. Un caz identic am văzut ca intern la *Berger*, pe când era înlocuit de *Gerard-Marchant*, la un bolnav cu idrocel, căruia i se practica o injecțiune iritantă; la primele picăturĭ are o sincopă cardiacă și respirația artificială rămâne fără succes. La Paris era cunoscut pe acele vremurĭ un caz al luĭ *Leforgue*; un copil de 6 anĭ din Lyon, cu fimoză congenitală, pe care familia nu-l lăsa să se supună operațieĭ; vine cu mama luĭ la Paris, e supus intervențieĭ și la primele picăturĭ de cloroform moare.

Joacă un rol foarte important în producerea acestor sincope inițiale starea de iritabilitate a bolnavuluĭ, enervarea luĭ și maĭ ales frica; asupra acestor indivizĭ reflexele sunt grave și foarte de temut. Din acest punct de vedere e de lăudat practica chirurgilor din Viena căre nu previn bolnaviĭ de intervenție de cît puțin timp înainte de operație, pentru a'ĭ sustrage de la reflexiunĭ inutile și care pot determina enervărĭ și iritabilităților.

Ștefănescu. Din nefericire practica mea în această materie, e maĭ numeroasă, am avut în serviciul D-luĭ Dr. *Herescu* două cazurĭ mortale de cloroform. Un caz s'a petrecut chiar erĭ, era vorba de un copil $2^1/_2$ anĭ cu extrofia veziceĭ, care fu pus pe masa de operație și adormit, în momentul de a începe operația copilul se contractă și survine o sincopă cardiacă mortală. Un caz maĭ vechiŭ în care moartea s'a produs în condițiunĭ identice și în care era vorba de o operație simplă, o epidimectomie pentru o leziune tuberculoasă. Eŭ am remarcat în aceste două cazuri un moment care pare a fi jucat un rol însemnat în producerea sincopeĭ, anume în ambele operația s'a început

înainte ca bolnavii să fie complect adormiți și mă întreb dacă nu cum-va în asemene condițiuni reflexele nu's mai exagerate și mai periculoase. O injecție de morfină înainte de operație ar avea darul de a micșora reflectivitatea bolnavilor și ar fi poate de folos.

Dr. Niculescu. Frica înainte de operație, joacă un mare rol în determinarea accidentelor de cloroform. Ca intern în serviciul D-lui Profesor Severeanu, eŭ am avut ocazia să văd două cazuri în care bolnavii aveaŭ presimțire că o să moară de operație și în adevăr aŭ murit de cloroform. Intr'un alt caz un ovreĭ fricos, de cîte-orĭ i se propunea operația, întreba dacă n'o să moară; la anestezie cu cloroform, bolnavul cade în sincopă și moare. Ca intern în serviciul *D-luĭ Dr. Leonte* am avut ocazia să observ două cazurĭ de altă natură: o bolnavă e operată, salpinjectomie, se trezește din cloroform, întreabă dacă e operată, și văzîndu-se cu pansament pe ea, cade în sincopă și moare. O altă femeie cu colicĭ epatice, scotea la fie-care colică cîte o piatră pe intestine; de cîte orĭ îĭ vorbeam de operație îmĭ spunea că-ĭ ie frică că moare. In ziua operațieĭ îĭ fac toaleta și o cobor pe scară la sala de operație, pe drum se oprește și mă întreabă dacă n'o să moară. Acelaș lucru repetă și pe masa de operație. Bolnava e operată și după ce se trezește din somn, întreabă dacă e operată, i se spune că da și în acel moment cade în sincopă și moare.

Con.

Societatea de Chirurgie din Paris

Ședințele de la 29 April — 20 Maĭ 1903.

(Bulletins et mémoires de la Société de cirurgie de Paris, 1903).

Restaurarea frunțeĭ cu o placă metalică. — **Sébileau** prezintă un tânăr de 25 anĭ la care în urma uneĭ trepanațiunĭ pentru sinuzită fronto-maxilară, suferă o pierdere totală a pereteluĭ anterior al sinusuluĭ frontal și pentru care diformație a recurs la o placă în aur reproducând forma acestuĭ perete absent, ale căreĭ extremitățĭ prevăzute cu cârlige aŭ fost introduse în apofiza orbitară externă și în peretele intern al sinusuluĭ frontal opus. Rezultatul imediat e perfect. — **Nélaton** se teme că acest corp strein să nu fie eliminat maĭ târziŭ, de aceea întrebuințează corpĭ de substanță organică, ca țesut cartilaginos. — **Quénu** și **Tuffier** vorbesc de osteita rarefiantă care se produce în jurul corpilor metalicĭ, aceștia se înconjoară de exudat seros și sunt eliminațĭ.

Asociațiunile neoplazice. — **Richelot** susține că între diferitele neoplaziĭ la același individ există o legătură cauzală, anume artritismul, diateza neoplazică a luĭ **Verneuil**; se bazează pe faptul existențeĭ uneĭ eredităților neoplazice, tendința saŭ predispoziția la neoplasme; acestea une-orĭ alternează prin generațiunĭ cu alte manifes-

tațiuni ale diatezei, ca guta, diabetul, obezitatea și nu e vorba de o simplă coincidență, fiind-că neoplasmele nu evoluează pe alte terenuri, așa un cancer nu survine pe un subiect de origină tuberculoasă. Vorbește încă de frequența cancerului asociat cu fibromul uterin, cauza ar fi o predispoziție specială la unele utere atinse de metrite ipertrofică scleroasă.

Rezecția intra-toracică a esofagului canceros. — **Quénu** crede că moartea unuia din operații lui **Faure** se explică prin toxemie fulgerătoare, având origina într'un organ extrem de septic, capătul inferior al esofagului rezecat, abandonat într'un mediu care se infectează lesne, mediastinul. **Monod** combate extirparea și se mulțumește cu ce poate da gastrostomia în asemenea cazuri. Rezecția primei coaste strică echilibrul funcțiunei toracelui și e cauza principală a dispneei. **Tuffier** studiază diferitele procedee de rezecția esofagului toracic pentru cancer saŭ stricturi, bazat pe 3 operațiuni făcute la om, 2 pentru cancer și 1 pentru strictură nepenetrabilă. Se pronunță pentru calea posterioară și anume pentru cea transpleorală. Calea posterioară mediastinală, acea întrebuințată de **Faure**, nu dă destulă lumină, dar e destul de suficiență pentru extragerea unui corp străin; pentru parta inferioară nu e suficientă nici rezecția primei coaste.

Calea transperitoneală e periculoasă nu pentru pneumotorax dar pentru infecția pleurei din cauza manoperilor pe esofag, în totd'auna septic; în schimb însă, toracele rezecat temporar larg, dă o cale foarte facilă pentru manoperile asupra esofagului printr'o incizie longitudinală a pleurei mediastinale. Cât privește rezultatele ce se pot obține în cancer ele nu pot fi alte ca acele obținute în genere în această afecțiune.—**Demoulin** se asociază la concluziile lui **Tuffier** și crede că procedeul lui **Faure** poate fi util pentru a aborda trachea și bronchiile mari.

Faure crede că intrarea aerului prin tubul de dren a provocat un fel de pneumotorax extrapleural care a jucat un rol important în cauza morței operaților lui. Rezecția primei coaste, mai ales la bărbat, nu poate avea mare influență asupra respirației. In contra părerei lui **Monod**, susține că trebue să încercăm a veni în ajutor bolnavilor de cancer esofagian printr'o intervențiune care are șansa a le asigura vindecarea chiar când intervenția e gravă.

Monod citește o lucrare a lui **Arrou** asupra a 13 cazuri de isterectomii abdominale totale pentru fibrom, toate vindecate.

Quénu vorbește de asociațiunile neoplazice, între fibrom și kistul ovarului, asociație nu așa frequentă după el, căci a observat numai 4 cazuri.

Tuberculoza feței consecutivă unei injecțiuni de tuberculină.—**Tuffier** prezintă bolnavul cu 2 fistule la nivelul trocanterului, puroiul conține bacili, consecutiv unui abces format lent în urma a două injecțiuni de tuberculină de acu 6 ani.

Picqué raportează o observaţie a luĭ **Mauclaire** de *emiatrofie facială inferioară stângă congenitală; injecţiunĭ de parafină pentru a restabili simetria facială.* **Ombredanne** prezintă o piesă de *uter dublu*, cu *vagin dublu*, *salpingită dublă*, şi cu leziunĭ de metrită fongoasă, bilaterală, obţinută de la o femee deflorată de 2 orĭ şi inoculată de 2 orĭ.— **Potherat** prezintă *un fibrom al ligamentuluĭ larg.* – **Mignon** prezintă *un diverticul al luĭ* **Meckel** *inclus în'r'un sac de ernie inguinală dreaptă*, de 7 c.m. lungime, fără mezo.

Două cazurĭ de luxaţie congenitală dublă a coapseĭ tratate cu succes prin osteotomie subtrocanteriană. — **Kirmisson** comunică două observaţiunĭ ale luĭ **Frölich** (Nancy), în care existaŭ deviaţiunĭ cu dificultate mare în mers; pe membrul cel maĭ scurt, dreptul, s'a făcut osteotomia oblică, pe cel stâng numaĭ transversală; consolidarea s'a făcut repede, bolnaviĭ aŭ început să umble lesne, fără dureriĭ.

Tumoră dezvoltată în corpusculul retro-carotidian.—Reclus a diagnosticat această graţie sediuluĭ eĭ precis anatomic; era moale, fugea sub deget, cu expansiunĭ, fără suflu. Extirparea a fost dificilă din cauza aderenţelor la organe importante, a fost lezată numaĭ ramura cervicală a facialuluĭ. Tumora măsura 5 cm. în diametru, foarte vasculară; examenul microscopic arată un periteliom. Cazurile sunt rare, vre-o 10 în ştiinţă; sunt tumorĭ benigne, o singură recidivă pe 1 o operaţiĭ. Operaţia totuşĭ e gravă, 1 mort prin ruptura carotideĭ şi 1 prin secţiunea pneumogastriculuĭ; plus multe accidente post-operatoriĭ, paraliziĭ maĭ mult saŭ maĭ puţin întinse ale feţeĭ, laringeluĭ etc.

Câte-va observaţiunĭ asupra intervenţiuneĭ chirurgicale în gangrena pulmonară.—**Lejars**, bazat pe câte-va cazurĭ personale, emite oare-care reflexiunĭ. Sunt justiciabile de intervenţiune acele cazurĭ în care leziunea e localizată şi bine limitată, când pulmonul opus e sănătos saŭ atins numaĭ de leziunĭ uşoare. Operaţia poate deveni gravă când focarele sunt multiple, saŭ când localizarea n'a fost precisă şi cere delabrărĭ marĭ pentru a găsi focarul. Se cere o toracotomie largă pentru a uşura investigaţiile şi a avea la nevoe un perete mobil care să umple golurile lăsate prin retracţia pulmonară. De şi vindecările operatoriĭ sunt numeroase, nu ne putem pronunţa încă asupra rezultatelor definitive, de oare-ce turburările respiratoriĭ şi semnele stetoscopice reapar adese.—**Tuffier** arată că a inzistat deja în diferite publicaţiunĭ, asupra necesităţeĭ de a diagnostica exact sediul şi numărul focarelor pulmonare. Vindecarea definitivă e rar obţinută prin actul operator, din cauza diferitelor forme de gangrenă pulmonară. In gangrene superficiale metapneumonice al căror focar comunică în genere cu un focar pleuretic interlobar, vindecarea e foarte facilă ; în gangrenele parenchimatoase difuse consecutive broncopneumonieĭ intervenţia e inutilă şi periculoasă : în gangrenele consecutive ectazieĭ bronchice şi în cele determinate de corpĭ streinĭ, vindecarea definitivă se obţine greŭ, se formează focare noĭ şĭ semnele stetoscopice reapar.

Scanned with OKEN Scanner

Sunt justiciabile de operație acele gangrene care nu se drenează suficient pe căile aeriene.—**Bazy** insistă și el asupra necesității de a localiza prealabil precis focarul gangrenos: dar une-ori semnele stetoscopice lipsesc deși focarul e localizat, de acea într'un caz a recurs la pleurotomie exploratrice. Radiografia numai în cazuri excepționale ne poate da elemente precise de localizare a focarului, fenomenele stetoscopice trebuesc căutate cu minuțiozitate. Vindecarea definitivă s'a obținut în multe cazuri.

Walther prezintă în numele lui **Riche** un bolnav cu *fractura transversală a rotulei* tratat prin emicercuirea lui *Quénu*; coaptațiunea e perfectă.—**Rochard** prezintă un bolnav cu *fractura umărusului, paralizie consecutivă prin ciupirea nervului radial, liberarea nervului, vindecare tardivă* după câte-va luni.—**Michaux** prezintă o femee la care a făcut o *ablațiune largă a sânului pentru cancer, autoplastie cu sânul opus.—Quénu, Terrier, Reynier, Schwartz* critică rezultatul estetic obținut și recomandă autoplastie cu lambouri largi toracice sau toraco-abdominale sau grefe Thiersch.—**Legueu** e pentru autoplastia cu sânul opus.—**Faure** prezintă un *fibrom uterin cu torsiunea uterului* în jurul istmului, care era subțire cât un creion; tumora cântărește 11 kgr.

Moartea subită în cursul sau după operația apendicitei. **Jalaguier** raportează 3 cazuri observate în curs de 15 zile, de embolie pulmonară puțin timp după o operație pentru apendicită. In 2 cazuri s'au desshis o colecție purulentă peri-apendiculară sau sub-epatică, după câte-va zile embolie, un bolnav a murit, cel-l'alt s'a vindecat. Al treilea caz era o operație à froid, bolnavul s'a vindecat de embolie.—**Guinard** arată că fapte analoage sunt relatate în teza recentă a lui **Petit.**—**Tuffier** a observat un caz de moarte subită prin embolie după o apendicectomie simplă.—**Quénu** admite că în aceste cazuri e vorba de o infecție generală a sistemului venos. A observat două cazuri de tromboze ale venei femorale stângi, una în cursul unei apendicite, alta după o apendicectomie. Nu există relație între gravitatea infecțiunei și formarea de emboli pulmonare, factorul important e calitatea chiagurilor formate.—**Routier** a perdut un bolnav de embolie pulmonară, 25 zile după operație de apendicită simplă. A observat cazuri de tromboze ale venei femorale, mai ales în stânga.—**Broca** a văzut o tromboză a venei femorale stângi.—**Rochard** a perdut un bolnav de embolie pulmonară după o apendicectomie simplă.—**Hartmann** a văzut o tromboza a venei femorale stângi în cursul unei apendicite.—**Schwartz**, într'un caz de apendicită ne-operată, a observat o flebită a femoralei stângi. Intr'un alt caz operat, a survenit după 10 zile flebita ambelor femorale, bolnavul făcu și o embolie pulmonară, dar se vindecă.—**Reynier** a perdut un bolnav de embolie pulmonară după 48 ore de la deschiderea unui abces periapendicular.—**Brun** spune că în nici unul din cazurile citate nu s'a dovedit prin necropsie că moartea a fost datorită embolie pulmonare. Admite

frequența flebiteĭ femorale în cursul saŭ după operația apendiciteĭ; a observat'o de 3 orĭ și în tot-dea-una la stânga. Ablația apendiceluĭ e cel maĭ bun tratament. **Walther** n'a observat emboliĭ pulmonare, dar multe flebite femorale, de preferință la stânga, fie în cursul maladieĭ saŭ după operație.

Calcul al choledoculuĭ; choledocotomie; sutura choledoculuĭ, cholecistostomie.—**Guinard** raportează observația luĭ **Ardouin**. Arată dificultatea diagnosticuluĭ și citează un caz personal de calcul in choledoc cu inflamație periferică luat drept un cancer. Crede că un simplu drenagiu al coledoculuĭ fără deschiderea veziculeĭ liliare ar fi dat acelaș rezultat.

Botriomicoză peritoneo-apendiculară. — **Schwartz** raportează un caz cu starea generală rea, epanșament intra-peritoneal, diagnosticat peritonită tuberculoasă. La operație a eșit o masă gelatinoasă albă cenușie, cam 1 litru, în juiul apendiceluĭ era o colecție identică, care comunica cu marea cavitate peritoneală. Apendicectomie, drenagiŭ cu tub de cauciuc, prin care s'a maĭ scurs mase jelatinoase. Vindecare în 27 zile. Examenul microscopic arată prezența unor blastomicete, în lichid și în apendice, celule și spori.

Ablația unuĭ tubercul cerebral. **Tuffier** presintă un tînăr de 29 anĭ, care de 4 anĭ avea crize epileptiforme și cefalee intense, cu paralizi trecătoare la față și membrul superior drept. Diagnosticul pus de **Dreyfus-Brissac** era de tubercul cerebral. Printr'o trepanație largă s'a găsit un tubercul pe piciorul scisureĭ luĭ Rolando. Ablația tuberculuĭ cât pulpa degetuluĭ, a fost urmată de emiplegie dreaptă totală. Mișcările aŭ reapărut în membrul inferior, în cel superior numaĭ sensibilitatea, probabil însă că și mișcările vor reveni.

Sébileau presintă un bolnav la care a făcut ablația oaselor, tarsuluĭ, pentrn *picior strâmb paralitic*, cu rezultat estetic și funcțional satisfăcător.—**Souligoux** prezintă un *mixo-lipo-sarcom pararenal* voluminos.—**Schwartz** prezintă un *sarcom enorm al buzeĭ superioare*, de 2 kgr. de la un om de 76 anĭ, datând de 50 anĭ și sfacelat în momentul intervenție. — **Tuffier** prezintă un *testicul sfacelat* prin torsiune scos de la un tînăr cu ectopie testiculară inghinală.

Con.

ANALIZE

Obstetrical society of London

April I, 1903

Samson Handley. Hydrosalpinx of an accessory Fallopian tube. *Hidrosalpinx al uneĭ trompe falopiană accesorie.*

«The Brit. Med. Journ.» 1903 Apr. 18; No. 2207 pag. 913.

Oratorul citește un articol asupra unuĭ caz de idrosalpinx al uneĭ trompe accesorie, datorit răsucireĭ pedicululuĭ. Piesa demonstrativă comunica cu trompa principală și avea toate caracterele unuĭ idrosalpinx obișnuit, așa cum îl descrie **Kossman.**

Alban Doran spune că teoria luĭ **Kossmann** e de mare importanță. Nu e destul de explicit însă când susține că chistele paraovariene și chistele papilare provin din elementele trompeĭ saŭ Müllerieneși nu din resturĭ ale mezonefronuluĭ. Papilomele abundente carĭ cotropesc adesea ligamentele largĭ, trompele și ovarele provin din elementele trompeĭ. Oratorul a extirpat o păreche de asemenea tumorĭ foarte grele carĭ umpleaŭ abdomenul. Dânsul e de părere a se închide tot-d'auna orificiile accesoriĭ și a amputa trompele accesoriĭ.

Herbert Spencer crede că piesa prezentată de Sampson Handley e un «antrum tubae» adică o dilatație sacciformă a trompeĭ descrisă de **Roederer** în *Icones Uteri humani gravidi* și figurată de **Montgomery** în *Signs and symptoms of pregnancy*. «Antrum» n'a fost menționat în tratatele moderne.

Malcolm crede că Handley a demonstrat că piesa extirpată de dânsul e o trompă accesorie, bazându-se pe rezultatele examenuluĭ microscopic. Handley ar fi confirmat și maĭ mult cele susținute dacă putea dovedi că, câte-va din chistele carĭ păreaŭ identice cu cel descris aveaŭ aceiaș structură ca trompă.

Sasover.

Eugene Wasdin. Gangrenous destruction of the pituitary body, with disintegration of the bload following a fracture of the sphenoid boue and subsequent infection. *Des-*

tructiune gangrenoasă a corpului pituitar cu descompunerea sîngeluĭ în urmă fractureĭ sfenoidului și infecțiuneĭ consecutive. „(*The Monthly Cyclopaedia*“ 1903 March, Filadelfia, No. 3 Vol. VI pag. 110).

La primirea în spital, pacientul prezenta o fractură complicată a maxilaruluĭ inferior în stînga, mergînd de la unghiul max. la baza ultimuluĭ molar. A treia zi s'a făcut o contra incizie la unghiul maxilaruluĭ pentru a evacua puroiul și s'a găsit părțile moĭ putrefiate și verzuĭ. A 7-a zi pelea a devenit *bronzată*. Pacientul se plîngea mereŭ de cefalalgiĭ însă umbla și fuma.

Fractura se curățise. După o săptămînă pelea era cu totul galbenă, temperatura se ridica, iar la marginea infer. a orbiteĭ drepte a apărut o pată roșie deschisă care s'a întins repede pe toată fața. Ficatul fiind normal, coloarea galbenă era cu siguranță ematogenă. Culturĭ din sînge n'aŭ dat nimic. In a IV săptămînă icterul era intens și temp 104°; exoftalmie dreaptă și tumefacție intensă a feței. In a 21-a zi pacientul a sucombat.

La necropsie s'a găsit gangrena părților moĭ din șeaua turcică; corpul pituitar moale și distrus, iar linia de gangrenă întinzîndu-se la dreapta în fosa optică dreaptă. Autorul conchide că inflamația s'a propagat din plaga din gură prin canalul dentar inferior (?) infectînd ast-fel corpul pituitar. Insă n'a putut pricepe ca toxinele uneĭ coloniĭ atît de micĭ din corpul pituitar să producă o asemenea desintegrare a sîngeluĭ. Dînsul crede că *prin distrucția corpuluĭ pituitar s'a produs o insuficiență adrenală cu desintegrarea sîngeluĭ și moartea, fără concursul toxinelor.*

De alt-fel autorul examinînd sîngele a găsit granule limfocitice carĭ, în caz cînd adrenosina e defectuoasă sunt saŭ reținute de leucocite, saŭ acumulîndu-se în sînge sunt maĭ vizibile la microscop. Orĭ-ce desordine locală a corpuluĭ pituitar dă naștere la simptome ce variază după natura leziuneĭ și după întinderea eĭ. Experiențele luĭ **Gourfein** asupra capsulelor suprarenale arată că, acestea rezecate 9/10 din volumul lor sunt supleate în funcțiunea lor de partea anterioară a corpuluĭ pituitar.

Sasover

LUCRARI ORIGINALE

Apendicita

de

Prof. *THOMA IONESCU* [1])

— (Urmare) —

Un alt punct important în chestiunea apendiciteĭ, este acela al diagnosticuluĭ, al formeĭ clinice, și al pronosticuluĭ. In regulă generală, la începutul uneĭ infecțiunĭ apendiculare, e greŭ de precizat mersul eĭ ulterior și prin urmare de pus un diagnostic precis al formeĭ clinice ce o va îmbrăca, și de stabilit un pronostic, căcĭ, dacă sunt cazurĭ în care apendicita se arată de la început cu simptomatologie proprie fie-căreia din formele despre care am vorbit, nu e maĭ puțin frequent de a vedea grefându-se pe un debut benign, o apendicită cu formă gravă și invers, se pot vedea atacurĭ de apendicită cu aparențe grave, ameliorându-se repede, pentru a se termina printr'o formă ușoară.

Aceste spuse, se poate totușĭ în majoritatea cazurilor pune un diagnostic destul de precis asupra formeĭ clinice a apendiciteĭ prin examenul continuŭ al simptomelor importante. Ceea-ce trebue să ne servească maĭ ales în precizarea diagnosticuluĭ, este starea abdomenuluĭ, mersul pulsuluĭ și al temperatureĭ și examenul minuțios al stăreĭ generale.

In apendicita simplă, reacțiunea peritoneală este minimă

1) «Revista de Chirurgie» 1903, No. 6, pag. 241.

saŭ nulă, se găsește numaĭ o durere localizată la nivelul punctuluĭ luĭ Mac-Burney, fără impăstare apreciabilă, dar cu o contractură maĭ mult saŭ maĭ puțin pronunțată a mușchiuluĭ drept. Pulsul și temperatura sunt aproape normale, starea generală bună. Dacă aceste simptome se mențin saŭ se liniștesc repede, după 24 saŭ 48 de ore, diagnosticul e sigur și în pronosticul bun. Dar, tocmaĭ în aceste forme trebue să fim cu băgare de seamă asupra atacurilor de colicĭ nefretice drepte, saŭ chiar a colicilor epatice și a atacurilor de colită pseudo-membranoasă cu localizare cecală, carĭ pot simula foarte ușor o colică apendiculară saŭ chiar o apendicită simplă și să ademenească pe chirurg, maĭ ales când aceste atacurĭ s'aŭ repetat în maĭ multe rînduri, la o intervențiune inutilă. Pot să citez maĭ multe cazurĭ de acest gen; unul în care se diagnosticase atacurĭ de apendicită simplă repetată, care nu eraŭ în realitate de cât colicĭ nefretice, carĭ aŭ cedat repede la un tratament apropiat litiazeĭ renale. Intr'un alt caz era vorba de un atac acut cu vărsăturĭ, durerĭ la dreapta în regiunea cecală, constipație, chiar rădicare de temperatură, care a fost luat drept un atac de colită pseudo-membranoasă cu sediul cecal. Aceste atacurĭ aŭ dispărut complect în urma unuĭ tratament apropiat la Plombière.

Diagnosticul uneĭ peritonite apendiculare circumscrisă, dificilă la început, când reacția peritoneală e difusă, un adevărat peritonism, devine ușor imediat după prima fază, prin apariția plastronuluĭ local, care coincidă cu dispariția tuturor simptomelor difuze. Benignitatea relativă a acesteĭ forme poate fi afirmată, când după maĭ multe zile temperatura tinde să scadă, pulsul diminue în frequență și este în concordanță cu temperatura și de asemenea când vărsăturile încetează, iar starea generală se ameliorează. Diagnosticul precis al supurației la nivelul acesteĭ peritonite circumscrise se poate stabili grație simptomelor clinice ca: reapariția temperatureĭ după câte-va zile, creșterea dureriĭ locale și câte odată dar rar, ramolirea plastronuluĭ primitiv dur. Pe lângă aceste simptome, examenul sîngeluĭ ar avea după unĭĭ chirurgĭ, maĭ ales după *Sonnenburg*, o valoare mare pentru

acest diagnostic. Se ştie, în adevăr, că creşterea globulelor albe ale sîngeluĭ este reacţiunea organismuluĭ faţă de invaziunea microbilor şi a toxinelor lor. Leucocitoza ar fi în raport direct cu gravitatea reacţiuneĭ peritoneale şi ar depinde de virulenţa infecţiuneĭ şi de apărarea organismuluĭ. După *Sonnenburg*, acest simptom ar fi maĭ exact de cât pulsul şi temperatura, şi ar fi independent de aceste douĕ simptome din urmă.

In apendicita acută, simplă, fără peritonită, nu se observă augmentarea leucocitelor. Când e vorba de o apendicită cu abces (cu apendicele perforat, după *Sonnenburg*) creşterea leucocitelor e foarte mare după prima zi; acesta ar fi fenomenul formaţiuneĭ puroiuluĭ. Când abcesul nu are tendinţa de a se micşora prin resorbţie, numărul globulelor albe rămâne foarte rădicat şi creşte încă. Abcesul care perzistă şi care e bine închistat, nu determină augmentarea leucocitelor. Deschiderea abcesuluĭ prin incizie provoacă o micşorare repede a număruluĭ globulelor albe. Dacă după incizie, micşorarea nu se face, saŭ dacă augmentarea reîncepe după câte-va zile, putem fi siguri că un noŭ abces se formează saŭ că există o retenţiune.

In peritonita difuză, septică saŭ purulentă (apendice gangrenat, după *Sonnenburg*), care provoacă infecţiunea cea maĭ virulentă, găsim, spune *Sonnenburg*, în aceste cazuri, o creştere mare a leucocitelor, care poate să meargă până la 30 saŭ 40000 (proporţia normală este de 8000). Augmentarea leucocitelor depinde de două împrejurări: de infecţia şi de propagarea inflamaţieĭ şi de reacţiunea care are loc din partea organismuluĭ. Dacă inflamaţiunea se întinde şi dacă organismul se maĭ poate apăra în contra infecţiuneĭ, creşterea leucocitelor continue. Marele număr al leucocitelor este deci un semn bun, dacă starea generală a bolnavuluĭ nu devine rea. O creştere nu tocmaĭ mare a lencociteler poate fi un semn saŭ de o infecţiune maĭ puţin virulentă saŭ de un organism deja epuizat şi incapabil de a se apăra. Pentru aceasta vedem adese, zice *Sonnenburg*, cazuri de pe-

ritonită acută, septică saŭ supurată, fără creşterea globulelor albe, cazurĭ în care moartea se iveşte repede.

Sonnenburg rezumă în următoarele propoziţiunĭ opiniunea sa asupra acestuĭ subiect:

1) Pentru a pune diagnosticul la începutul evoluţiuneĭ apendiciteĭ, se poate ţine cont de creşterea globulelor albe; căcĭ reacţiunea ţesuturilor, în special a peritoneuluĭ produce o creştere succesivă a globulelor, în toate formele, atât cele grave cât şi cele uşoare.

2) Leucocitoza are mare valoare în punerea diagnosticuluĭ în abcesele care apar maĭ târziŭ, la sfârşitul primeĭ săptămânĭ saŭ în săptămânile următoare, maĭ ales în diagnosticul abceselor care se găsesc sub diafragm saŭ în micul basin (abcese în Douglas).

3) Abcesele bine închistate nu pot fi decelate prin examenul sângeluĭ, căcĭ în aceste cazurĭ, nu există augmentarea globulelor albe.

4) Examenul leucocitelor e de mare valoare pentru diagnosticul diferenţial, după evoluţia apendiciteĭ, pentru a diferenţia un ileus de o peritonită (afecţiunĭ post-apendiculare).

Diagnosticul de peritonită apendiculară circumscrisă stabilit, un pronostic benign urmează, dar nu absolut, căcĭ nu trebue să uităm posibilitatea uneĭ transformărĭ subite a acesteĭ afecţiunĭ localizate, într'o infecţiune difuză, chiar septică. Apariţia acesteia va fi semnalată prin simptomele speciale acesteĭ forme grave de apendicită, de care am vorbit deja.

Diagnosticul peritoniteĭ apendiculare difuze, septică saŭ supurată, este prea lesne prin examenul simptomelor de care am vorbit, pentru ca să fie nevoe să maĭ insist. Voiŭ semnala numaĭ o opiniune emisă de *Quénu* înaintea societăţeĭ de chirurgie din Paris, în şedinţa de la 7 Maiŭ 1902, asupra importanţeĭ adenopatieĭ mezenterice în diagnosticul apendicitelor acute toxi-infecţioase (septicemie apendiculară). In sprijinul tezeĭ luĭ, *Quénu* raportează o observaţiune în care o apendicită toxi-infecţioasă era datorită uneĭ gangrene a apendiceluĭ şi în care în cursul operaţieĭ a găsit o adeno-

patie întinsă și intensă a ganglionelor mezenterici. Această adenopatie s'ar fi tradus clinicește prin constatarea unei zone dureroase la palparea pântecelui, întinsă de la fosa iliacă până d'asupra ombiliculuĭ, iar la stânga până dincolo de linia mediană. Această zonă corespundea exact la adenopatia mezenterică. Durerea aceasta apăruse în a 8-a oră de la începutul afecțiunei. Pentru aceasta dânsul crede că o apendicită virulentă de la început, are șanse, întocmaĭ ca și o angină ipertoxică, să infecteze profund ganglionii care primesc limfaticele sale; extensiunea precoce a adenopatieĭ ar indica măsura acesteĭ toxicități; căcĭ extensiunea durereĭ, într'o epocă în care nu poate fi vorba de participarea peritoneuluĭ la inflamație, ar fi mărturia acuzătoare a acesteĭ adenopatiĭ. Anatomia vine în sprijinul acesteĭ teoriĭ, căcĭ ganglionii apendiceluĭ în adevăr, își aŭ sediul lor la unirea mezenteruluĭ și a mezo-apendiceluĭ *(grupul ileo-apendicular* al luĭ *Tixier* și *Viannay)* în unghiul intrând pe care-l formează cecul cu apendicele *(grupul ceco-apendicular)* saŭ în mezo-apendice *(grupul mezo-apendicular)*; projecțiunea lor pe peretele abdominal răspunde la punctul luĭ *Mac-Burney* și după *Jalaguier*, adenopatia acestor grupe ganglionare, care e precoce, ar fi cauza durereĭ fixe la nivelul punctuluĭ luĭ *Mac-Burney*, orĭ-care ar fi situația apendiceluĭ și în orĭ-ce fel de apendicită. De altă parte, adaogă *Quénu*, rezultă din cercetările anatomiștilor, și în particular d.n acole ale luĭ *Tixier* și *Viannay*, că curentul de limfă pornit din apendice, se împarte în doĭ curenți secundarĭ: unul către cec și ganglionii mezo-colicĭ, cel-lalt către ileonul și ganglionii mezenterici. Sediul ganglionilor în care se termină eferenții ganglionilor apendicularĭ, zice *Quénu*, este în raport cu constatările noastre clinice și operatoriĭ. In sprijinuĭ tezeĭ luĭ, *Quénu* raportéză încă două cazurĭ de abcese gangrenoase de origină apendiculară cu adenopatie intensă a ganglionilor mezenterici. Admițând totuși că adenita mezenterică se poate arăta și în cele-l'alte forme de apendicite, el conchide că în cazurile în care această adenopatie este rapidă și care se complică de diaree, de alterația trăsăturilor feței, limba

friptă, toate semne care indică o intoxicațiune gravă confirmată, adenopatia este semnul cel mai precoce al apendicitei grave, datorit gangrenei apendicelui; el dobândește o valoare și mai mare când se observă în primele 24 ore și indică necesitatea unei intervenții încă înainte de expiră prima zi, de oare-ce operația făcută a doua zi nu mai e o intervențiune la timp. In definitiv *Quénu* admite: 1) Rolul preponderant al limfaticelor în accidentele infecțioase grave în apendicita gangrenoasă; 2) Valoarea ca semn de diagnostic a durerei la presiune în punctul lui *Mac-Burney* și pe o zonă care se întinde până la coloana vertebrală, zonă corespunzătoare diferitelor grupuri ganglionare ale mezoapendicelui, ale unghiului ileo-cecal și ale mezenterului.

Walther, într'o comunicare făcută la aceiaș societate, în 14 Mai 1902, admite rolul important al infecțiunei limfatice nu numai în apendicita gangrenoasă, dar în toate apendicitele acute și chiar în apendicita cronică. In ce privește al doilea punct, *Walther*, nu-i acordă o valoare așa de mare, căci, zice el, «am observat manifest în mai multe cazuri această linie dureroasă atunci când a fost vorba de apendicite simple, negangrenoase, care s'au terminat prin vindecare și în care examenul apendicelui, extirpat mai târziu à froid, n'a dovedit nici urmă de perforație«.

De altă parte, *Walther* citează două observațiuni de apendicite manifest gangrenoase, în care acest semn nu exista. De acea el conchide că e imposibil a se fixa o simptomatologie precisă în apendicita gangrenoasă.

Din practica mea vă pot cita un caz, care clinicește era o septicemie apendiculară și bolnava sucombând fără intervenție, la autopsie s'a găsit un apendice intact, cu o ipertrofie ganglionară intensă, plecând de la unghiul ileocecal și mergând până la rădăcina mezenterului. Acest fapt probează că această adenopatie nu este în raport direct cu alterațiunile vizibile ale apendicelui și că dacă dânsa poate fi mai accentuată în formele ipertoxice ale apendicitei, ea poate exista și fără gangrena apendicelui.

Inainte de a intra în chestiunea tratamentului apendi-

Scanned with OKEN Scanner

citeĭ, trebue să inzist asupra pronosticuluĭ acesteĭ afecţiunĭ. Orĭ, dacă în cele maĭ multe cazurĭ, alura afecţiuneĭ ne permite de a pune de la început un pronostic precis asupra mersuluĭ ulterior al afecţiuneĭ, nu e maĭ puţin adevărat, după cu am avut deja ocazia să arăt maĭ sus, că foarte adese ne putem înşela asupra viitoruluĭ uneĭ apendicite, fie că ea are un început benign şi evoluează la un moment dat spre o formă gravă, fie din contra o apendicită cu început alarmant, care se amendează maĭ târziŭ pentru a lua forma uneĭ apendicite benigne. Aceasta ne duce la concluzia logică că în tot-deauna trebue să fim circumspecţĭ în faţa uneĭ apendicite la început şi să nu ne grăbim în apreciarea pronosticuluĭ.

In ultimiĭ timpĭ s'a discutat aşa de mult asupra tratamentuluĭ apendiciteĭ, în cât ni-ar fi imposibil să amintim toate opiniunile emise asupra acestuĭ subiect şi mă voĭ mulţumi a menţiona numaĭ unele din ele şi de a rezuma practica mea personală.

Nu e multă vreme de când, în urma comunicaţiuneĭ prea cunoscută a profesoruluĭ *Dieulafoy*, la Academia de medicină din Paris, tratamentul apendiciteĭ era foarte simplu, fiind-că se rezuma în această regulă, care părea absolută, după care orĭ-ce apendicită, orĭ-care ar fi forma eĭ, trebue operată îndată ce diagnosticul e pus. Se poate spune că aproape toţĭ chirurgiĭ adoptaseră acest mod de a vede şi intervenţioniştiĭ radicalĭ eraŭ legiune. Convins chiar că tratamentul chirurgical rapid trebue să vindice apendicita, *Dieulafoy* pusese axioma că nu trebue să se maĭ moară de apendicită, dacă s'ar accepta intervenţiunea imediată. La această opiniune s'a adăogat în curând alta, născută din eşecurile suferite de intervenţia à outrance şi ca toate reacţiunile, ea a fost diametral opusă atitudineĭ primitive, aşa că un mare număr de intervenţioniştĭ aŭ devenit abstenţioniştĭ. Această reacţiune era legitimă până la un oare-care punct de oare-ce s'a observat că un mare număr de apendicite tratate în mod medical puteaŭ să se vindece şi că unele forme septice rămâneaŭ în afară de orĭ-ce resursă chirurgicală şi că o inter-

venţiune în aceste cazurĭ putea chiar să grăbiască rezultatul fatal în loc să'l oprească. In sfârşit, alăturĭ de aceasta a două opiniune, a venit să ia loc o a treia, după care intervenţia chirurgicală nu trebue făcută de cât în momentul propice şi că aşteptând acest moment trebue aplicat apendiciteĭ un tratament medical raţional. Aceasta e atitudinea care s'a calificat de expectaţia armată şi s'a dat adepţilor eĭ numele de oportunişti.

Inainte de a arăta opiniunea mea personală asupra acestuĭ subiect, voiŭ să raportez aci opiniunile şi statisticele a câtor-va chirurgĭ, luate în parte din discuţia care a avut loc la congresul belgian de chirurgie în Septembre 1902 şi din discuţia importantă a Societăţeĭ de Chirurgie din Paris, începută în luna Octombre trecut şi care continuă încă.

Broca în raportul său la Congresul din Bruxelles, discută intervenţiunea chirurgicală în diferitele forme de apendicită. In peritonita difuză septică saŭ supurată «chestiunea, zice el, este de a şti dacă trebue operat imediat saŭ a nu se face nimic, căcĭ moartea este aproape de neînlăturat şi mulţĭ chirurgĭ refuză de a face, cea ce eĭ numesc împreună cu *Roux*, chirurgia pompelor funebre?» Se poate oare, în adevăr vindeca prin laparotomie, chiar precoce, un bolnav atins de peritonită difuză apendiculară?»

Peritonita septică difuză, fără epanşament, nu trebue operată, după *Broca*, moartea fiind obligatorie. Peritonita supurată generalisată trebue operată repede, afară numaĭ când ne găsim în faţa unuĭ afronizant, «pentru că bolnavii care mor pierd numaĭ câte-va ore din viaţă şi fiind-că din timp în timp obţin o vindecare». Dar în aceste cazurĭ chiar, puţinĭ bolnavĭ care învinge pericolele primelor două zile şi la care se stavileşte difuziunea peritoniteĭ, uniĭ din eĭ sucombă puţin maĭ târziŭ, după formaţiunea abceselor multiple, la distanţă, care se deschid succesiv.

In cazurile de infecţiune generală pe calea venoasă, fără participarea peritoneuluĭ, adica a accidentelor de septico-pioemie: apendicită uşoară locală, fără abces şi chiar fără impăstare, complicată de febră cu oscilaţiunĭ marĭ şi cu fri-

soane, albuminurie, flebită, icter cu ipertrofia ficatuluĭ și ultimul termen al acesteĭ leziunĭ, fie abcesul areolar al ficatuluĭ, fie chiar icterul grav; în aceste cazurĭ *Broca* crede că e maĭ mare pericol de a opera de cât de a aștepta, căcĭ în cazurile cu prea mare virulență suntem de la început dezarmațĭ și în cele-l'alte, e periculos a supune cloroformizărei și șoculuĭ uneĭ laparotomiĭ, un bolnav care are nevoe de toate forțele luĭ organice, pentru a lupta și triumfa într'o invaziune microbiană; câte-va ore de oprire în excreția urineĭ, de exemplu, îĭ pot fi fatale. Și *Broca* adaugă că a vĕzut numaĭ douĭ bolnavĭ în asemenea condițiunĭ, amândoĭ vindecațĭ, grație injecțiunilor masive de ser și 'ĭ-a operat câte-va lunĭ maĭ târziŭ, à froid. Din contra, cunoaște cazurĭ în care, dupĕ operație, aŭ continuat să evolueze accidentele epatice supra-acute și mortale pe care operația părea a le fi agravat;

In cazurile de peritonită circumscrisă, adezivă saŭ supurată, *Broca* se declară temporizator, căcĭ, spune el, nu trebue să ne prea alarmăm de reacția peritoneală generalizată, prin care o criză acută de apendicită, chiar că nu e să supureze, îșĭ manifestă invaziunea eĭ și el crede, împreună cu *Roux*, că laparotomia poate da o lovitură de briciŭ acestor peritonite prin ele înși-le ușoare, susceptibile de resorbție, iar intervenția imediată e indicată în aceste cazurĭ numaĭ când supurația amenință. Operația se va face, când se va constata formarea puroiuluĭ în această peritonită închistată.

Indicațiunile operațiuneĭ à froid variază, dupĕ cum aŭ fost una saŭ maĭ multe crize acute, saŭ dupĕ cum leziunea a fost cronică în mod constant. Dupĕ crize acute de apendicită bine diagnosticată, orĭ-ce medic prudent recomandă astă-zĭ operația. Dar, spune *Broca*, trebue s'o recomandăm chiar după o singură criză? In genere *Broca* înclină să aștepte recăderea pentru a interveni. In ce privește chestiunea de a ști la ce anume epocă convine à se interveni *à froid* e greŭ de precizat, dar trebue așteptat multă vreme, adese chiar 5—6 săptămânĭ, când impăstarea a dispărut, febra a

încetat și sensibilitatea la presiune este nulă saŭ aproape, căcĭ operația *à tiède* este aproape tot așa de gravă ca și operația *à chaud*. In apendicitele cronice de la început, intervențiunea chirurgicală nu e discutată de nimenĭ.

Prof. *Sonnenburg*, în raportul săŭ la acelașĭ congres, spune că intervențiunea în apendicită cu repetiție nu e discutată; nu este însă tot așa cu intervențiunea în crizele acute. In Germania, spune el, mulțĭ chirurgĭ rezumă indicațiunile terapeutice în apendicită ast-fel: îndată ce diagnosticul de apendicită a fost pus, intervențiunea chirurgicală se impune, orĭ-care ar fi forma și perioada boaleĭ. «Eŭ însumĭ am fost unul dintre ceĭ d'întâĭ în Germania, spune *Sonnenburg*, în a profesa acest mod de a vedea și mulțĭ anĭ am intervenit repede pe cât mĭ-a fost posibil. Totușĭ în cursul anilor, opinia mea relativ la tratamentul apendiciteĭ în crizele acute, s'a schimbat și azĭ aparțin școaleĭ medicilor și chirurgilor care intervin rar în timpul crizeĭ acute și cât de des posibil în intervalul liber, intr'un cuvint care preferă extirparea apendiceluĭ à froid. In sprijinul acesteĭ schimbărĭ de părerĭ, *Sonnenburg* aduce statistica sa integrală, cu aproape 1.200 sazurĭ, carĭ se repartizează ast-fel:

De la 1890-1897	208	operațiunĭ,	175	à chaud și	33	à froid,	mortalitatea 18,7%
„ 1897-1900	512	„	336	„	206	„ „	10%
„ 1900-1902	415	„	175	„	240	„ „	7,2%

Procentul operațiilor arată:

De la 1890 1897	208	operațiunĭ	84%	à chaud și	16%	à froid
„ 1897-1903	542	„	62%	„	38%	„
„ 1900-1902	415	„	42%	„	58%	„

Altă statistică, care cuprinde numaĭ cazurile tratate în ultimiĭ 2 anĭ la spitalul Moabit din Berlin, de la 1 Iulie 1900 până la 1 Iulie 1902, cuprinde toate cazurile de apendicită tratate în serviciul sĕŭ, fie prin intervențiune, fie prin tratament medical. Această statistică cuprinde 500 apendicite din care 415 aŭ fost tratate prin intervenție chirurgicală și 85 prin tratament medical. Din cele 415 operate, 175 sunt à chaud cu 146 vindecărĭ și 29 decese; 240 operațiunĭ à froid cu

Scanned with OKEN Scanner

238 vindecări și 2 decese. Din cele 85 tratate medical, 75 s'aŭ vindecat iar 10 aŭ sucombat. De notat că cele două decese după operația à froid, aŭ fost datorite unor complicațiuni imposibile de prevăzut, o embolie și un ileos.

Iată cari sunt după *Sonnenbnrg* indicațiunile intervențiunei hative saŭ tartive:

In cazurile de apendicită gangrenată cu peritonită generalizată septică saŭ supurată, operația va fi încoronată de succes numai practicată în primele 48 ore, puțin timp după ce apendicita isbucnește, iar peritonita nu e încă generalizată. Dacă din contra, o localizațiune se manifestă în primele zile saŭ chiar la început, putem fi siguri că fenomenele mai mult saŭ mai puțin intense de peritonism, precum și acele de infecțiune generală, se vor atenua, și că nu e loc să dezasperăm de un sfârșit favorabil, cât timp pulsul și temperatura rămân concordante. In asemenea caz nu trebue să ne alarmăm prea mult de reacția peritoneală generalizată prin care își manifestă învazia această criză. Induratia și plastronul devin în curând un semn palpabil de localizarea peritonitei. Preferim atunci expectația armată intervențiunei grabnice. Dacă ameliorarea este de scurtă durată, dacă se ivește o înrăutățire a fenomenelor după a cincea saŭ a șasea zi, dacă temperatura se ridică din noŭ saŭ crește numărul pulsațiunilor, dacă plastronul devine dureros saŭ dacă crește, trebue operat; acelaș lucru și dacă după un period de acalmie se arată un noŭ atac. In sfârșit, dacă la începutul unei crize acute durerile violente de partea dreaptă perzistă, fără o schimbare însemnată în puls și în temperatură, și fără simptome grave de infecțiune a organismului și a peritoneului, punem diagnosticul de apendicită simplă fără peritonită și nu intervenim de cât dacă după primele zile durerile din partea dreaptă nu încetează și dacă se ivește o ușoară induratie de această parte; atunci bănuim o tendință la gangrenă saŭ la perforația apendicelui și preferim operația grabnică pentru a ridica apendicele inflamat.

In ce privește operația à froid, e în tot-d'a-una mai bine, dacă e posibil, să așteptăm ca tumora să dispară, sen-

sibilitatea peritoneului să fie nulă, dar dacă există încă un mic rest de focar inflamat, operaţia se poate face fără nici un pericol.

După *Sonnenburg*, nu trebue să aşteptăm mai multe recidive pentru a întreprinde operaţia à froid, căci, spune el, cu fie-care recidivă operaţia devine mai dificilă şi în multe cazuri a trebuit să facă rezecţia ceculuĭ şi a ileonuluĭ, singurul mijloc de a extirpa urmele inflamaţiuneĭ.

Al trailea raportor la Bruxelles, *Dr. Gallet*, pune următoarele indicaţiuni pentru intervenţiune:

1) Apendicită luată la început, în primele 24 ore, să se opereze imediat.

2) Apendicita cu peritonită localizată, forma cea mai frecuentă, să se aştepte, afară numai când ne găsim în prezenţa unor simptome care denotă prezenţa unuĭ focar manifest purulent saŭ care va face să bănuim o propagaţiune peritoneală, atunci să se intervină imediat.

3) Peritonită generalizată, intervenţie imediată.

4) Peritonită septică difuză, a se interveni imediat.

5) Apendicită à froid, încă îndemnaţi la intervenţie.

In luna Octombre trecut, a început la societatea de chirurgie din Paris, discuţia asupra apendiciteĭ, discuţie care continuă şi astăzi şi la care ceĭ mai însemnaţi chirurgi parisienĭ aŭ adus în sprijinul opiniuneĭ lor statisticĭ, din care voiŭ reproduce unele aicĭ, acele carĭ prin numărul lor saŭ prin importanţa chirurgicală merită să ne oprească un moment. *Routier* aduce treĭ statisticĭ, dintre care una publicată deja în 1899, cuprinzând cazurile văzute de el din Ianuarie 1897 până în Februarie 1898. Această statistică se compune din 92 apendicite cu 80 vindecărĭ şi 12 morţi, dintre care 35 apendicite à froid, toate vindecate; 33 apendicite localizate cu saŭ fără abces, 32 vindecărĭ şi 1 mort; 24 apendicite în plină peritonită, 13 vindecărĭ, 11 morţi. A doua statistică coprinde cazurile de la 1 Maiŭ 1898 până la 1 August 1900 cu 176 apendicite, 167 vindecărĭ şi 9 morţi, dintre care 90 apendicite à froid, toate vindecate; 49 apen-

dicite acute saŭ sub-acute, toate vindecate; 28 apendicite cu peritonită difuză, 19 vindecaţĭ, 9 morţĭ; 5 apendicite cu pyo-salpinx, toate vindecate; 14 apendicite cu pioneſrită, 4 vindecărĭ. A treia statistică, cuprinzând cazurile de la 1 Martie 1901 până la 8 Maĭ 1902, cu 107 operaţiunĭ, 100 vindecărĭ şi 7 morţĭ, dintre care 49 apendicite à froid, toate vindecate; 17 apendicite acute în plină criză, 17 vindecărĭ; 19 apendicite acute cu abces, 17 vindecărĭ şi 2 morţĭ; 6 apendicite cu peritonită, 3 vindecaţĭ şi 3 morţĭ şi 16 apendicite complicate cu diverse afecţiunĭ: ernie, varicocel, cholecistectomie, isterectomie abdominală totală pentru leziunĭ utero-anexiale, cu 14 vindecărĭ şi 2 morţĭ. Totalizând aceste 3 statisticĭ se obţine 376 operaţiĭ dintre care 348 vindecaţĭ şi 28 morţĭ. Mortalitatea globală ar fi de 7%. *Routier* conchide zicând: «n'am refuzat nicĭ odată de a opera un bolnav, cât de dezesperat să fi ſost cazul, cea ce nu este cazul cu abstenţioniştiĭ».

Kirmisson aduce statistica apendicitelor tratate în serviciul săŭ în timpul ultimelor doĭ anĭ, 1901 şi 1902. In 1901, el numără 37 cazurĭ, dintre care 19 supuse numaĭ la tratament medical, dietă absolută, ghiaţă şi opiŭ, toţĭ 19 bolnavĭ s'aŭ vindecat; 8 operaţiunĭ practicate à froid, aŭ dat 8 vindecărĭ; 10 bolnavĭ operaţĭ la cald, 8 atinşĭ de peritonită difuză aŭ sucombat şi 2 prezentând abcese localizate s'aŭ vindecat.

In 1902, 50 cazurĭ de apendicită, dintre care 16 n'aŭ ſost operate şi s'aŭ vindecat toate; 6 operaţĭ la rece s'aŭ vindecat; 28 operaţĭ la cald, dintre carĭ 8 pentru abcese circumscrise cu 7 vindecărĭ şi 1 mort de broncopneumonie, 20 operaţĭ pentru peritonită difuză, cu 15 morţĭ şi 5 vindecărĭ.

Tuffier aduce statistica sa integrală de la 1899, care cuprinde 155 cazurĭ cu: 83 operaţiunĭ la rece, din care 3 cazurĭ complicate de anexite şi 56 operaţiĭ sub rachisco-caină, cu 83 vindecărĭ; 72 operaţiunĭ la cald, 9 în primele 36 ore, cu 9 vindecărĭ, 63 în cursul boaleĭ: 5 peritonite difuze cu 5 morţĭ, operaţĭ între a patra şi a zecea zi, 58 su-

puraţiunĭ saŭ gangrene cu 5 morţĭ operaţĭ între a patra şi a două-spre-zecea zi, (unul supurat de două lunĭ).

Poirier în 1899 a operat în serviciul săŭ 19 cazurĭ de apendicite acute, dintre care 8 cu peritonită generalizată, cu 17 succese şi 2 morţĭ, mortalitatea decĭ de 10 %.

In 1900, 19 apendicite acute, dintre care 7 răcite cu abcese localizate, 7 cu infecţiune peritoneală limitată la câte-va loge din jurul apendiceluĭ sfacelat şi perforat, marea cavitate peritoneală fiind în aparenţă sănătoasă, şi 5 în care cavitatea peritoneală conţinea o cantitate însemnată de lichid turbure de aparenţă purulentă şi de culoare zeamă murdară, toţĭ s'aŭ vindecat.

In 1901, 23 apendicite acute, dintre care 9 cu peritonită generalizată, cu 3 decese, dintre care 2 cu peritonită generalizată şi 1 cu abces localizat, — mortalitatea 12,5 %.

Totalizând rezultatele obţinute se găseşte o mortalitate de 8 %. Dar statistica luĭ operatorie în oraş este mult maĭ încărcată de decese; mortalitatea atinge aci 30 %. Această diferenţă în mortalitatea de la spital şi acea din oraş ar fi datorită precocităţeĭ actuluĭ operator la spital şi necesităţeĭ de a opera când se poate în oraş. De aceea *Poirier* conchide, zicând:

1. Nu există tratament medical în apendicită.

2. Apendicita acută trebue operată cât maĭ curînd posibil, de urgentă, ca şi o ernie strangulată, îndată ce diagnosticul a fost stabilit.

Walther aduce două statisticĭ. Una cuprinde operaţiunile făcute în oraş, de la 1 Ianuarie 1900 până la 15 Noembre 1902, iar a doua operaţiunile practicate la Pitié de la 1 Maiŭ 1901 până la 15 Noembre 1902.

Prima statistică cuprinde 115 operaţiunĭ, cu 110 vindecărĭ şi 5 morţĭ şi 103 operaţiunĭ la rece fără nicĭ un mort.

A doua statistică cuprinde 88 operaţiunĭ, cu 85 vindecărĭ şi 3 morţĭ, dintre care 11 operaţiunĭ la cald, cu 3 morţĭ şi 77 operaţiunĭ à froid fără nicĭ un mort.

Reunind aceste două statisticĭ avem 203 operaţiunĭ cu 195 vindecărĭ şi 8 morţĭ, dintre care 23 operaţiunĭ la cald

cu 15 vindecări și 8 morți și 180 operațiuni la rece, toate vindecate. Mortalitatea globală este deci de 4 %.

Reunind cazurile primelor două categorii, se găsește 97 apendicite în criză gravă, cu peritonită mai mult sau mai puțin întinsă, 74 au putut fi îngrijite și vindecate fără accidente, pentru a fi operate mai târziu la rece. Cele-l'alte au trebuit să fie operate imediat, când s'a putut face aceasta, sau la o epocă mai tardivă. Pe aceste 97 cazuri, sunt 8 morți, adică ceva mai mult ca 8 %.

Paul Reynier raportează statistica din 1900 cu 29 bolnavi vĕzuți în plină criză, tratați cu ghiață, și care s'au operat la rece cu 2 morți. Statistica nouă cuprinde 85 cazuri, dintre care 14 operate în ziua chiar sau a doua zi de la intrarea lor în serviciu, fără nici o încercare de răcire, cu 9 morți și 5 vindecări. In cele-l'alte 71 cazuri s'a instituit tratamentul medical și 52 holnavi s'au vindecat cu rezoluție complectă și au fost operați la rece cu 52 vindecări, 18 au localizat un abces care a fost deschis de la a 6-a la a 12-a zi, 17 bolnavi s'au vindecat și 1 a sucombat de embolie pulmonară 48 ore după deschiderea abcesului.

In rezumat, 71 bolnavi tratați prin expectație și ghiață, 2 bolnavi numai au murit, unul de embolie și cel-l'alt de peritonită care n'a cedat la tratament. Reunind ambele statistici, găsim 170 bolnavi cu 4 morți.

Témoin (din Bourges) relatează 314 operațiuni de apendicite, dintre care 179 la cald și 125 la rece. Aceste din urmă toate vindecate, din primele sunt 19 morți. Pe 179 operațiuni la cald, 15 au fost făcute în primele 24 ore și toate a fost urmate de vindecare; mai mult de 30 au fost operate în primele trei zile, toate vindecate afară de una. Din 19 decese, în nici unul din cazuri operația n'a fost făcută în primele 48 ore.

Témoin conchide spunând că rămâne partizan al intervențiunei rapide în apendicita acută și se rădică în contra temporizarei medicale, admițând totuși temporizarea chirurgicală, chirurgul singur putând aprecia în fie-care caz atitudinea de urmat.

Scanned with OKEN Scanner

Lucas-Championnière aduce statistica sa compusă din 44 cazurĭ de supurație considerabilă, între care unele peritonite generalizate, cu 12 morțĭ și 85 cazurĭ de apendicite operate la rece și la cald, cu abcese circonscrise fără nicĭ un mort. Autorul se declară partizan al purgațiuneĭ ca tratament medical, pe care o găsește superioară constipațieĭ cu opiul și consideră pe acesta ca un medicament rău. Din punctul de vedere al intervențiuneĭ chirurgicale, *Championnière* este un intervenționist pentru toate cazurile.

Schwartz relatează statistica sa, cupriuzênd 127 apendicite, dintre care 35 operațiunĭ de urgentă saŭ la cald, cu 29 vindecărĭ și 6 morțĭ; 72 operațiunĭ la rece, toate vindecate; 4 opnrațiunĭ la rece cu anexite, 4 vindecărĭ; 14 bolnavĭ vindecațĭ prin expectație n'aŭ fost operațĭ secundar și 2 bolnavĭ neoperațĭ de peritonită generalizată. *Schwartz* conchide ast-fel: «ca mulțĭ din colegĭ, sunt convins de vindecarea spontanee posibilă a apendiciteĭ, nu mĕ asociez la o formulă terapeutică intransigentă; cred că aci, ca pretutindenĭ, chirurgul trebue să se conducă după indicațiunĭ; el trebue să le caute și să tragă din ele folosul posibil».

Jalaguier arată o statistică de 241 bolnavĭ observațĭ de el în criză acută si ne-operațĭ, dintre care 234 s'aŭ vindecat și 7 aŭ sucombat; ceea ce dă metodeĭ aceste zise oportuniste o mortalitate de aproape 3%. Tratamentul medical instituit a fost: imobilitatea absolută, dietă, ghiață, serul în toate cazuriie grave și nicĭ odată purgativ în timpul crizeĭ acute, ceea ce răspunde luĭ *Championnière*: «In definitiv, spune *Jalaguier*, pentru mine nu există *o apendicită* în tot-d'a-una identică cu ea însăși, ci *apendicite*, de origină variată, de virulență deosebită, comportând indicațiunĭ speciale după forme, după epoca la care se observă și după rezistența indivizilor. Aceste indicațiunĭ trebuesc apreciate după experiența clinică a fie-căruia. Se poate cine-va înșela câte-odată, fiind-că nimenĭ nu e infailibil și se vor maĭ pierde oare-care bolnavĭ, dar se va pierde maĭ puțin de cât dând ascultare uneĭ formule abstracte care nu-șĭ are loc nicĭ în medicină nicĭ în chirurgie». *Legars* a practicat de

la 1899, 112 operațiuni de apendicită: 69 la rece, fără mortalitate, 43 la cald cu 13 morți. Lejars spune: «eŭ cred că dacă metoda de răcire este legitimă, și eŭ mă unesc la ea, dînsa nu e aplicabilă de cât sub rezerva uneĭ operațiuni imediate, la cea maĭ mică alarmă. Imping operabilitatea pînă la cele maĭ din urmă limite și nu refuz nicĭ odată ultima resursă a uneĭ operațiuni, orĭ-cât de precară ar fi ea, în cazurile cele maĭ proaste, în peritonitele generalizate, în formele hipo-septice. In rezumat, dacă trebue să mă sacrific gustuluĭ timpuluĭ și să mĕ înscriŭ într'un partid, eŭ sunt oportunist, dar nu un oportunist răŭ disciplinat și gata să merg înainte».

Terrier aduce statistica apendicitelor operate de el saŭ de alțiĭ în serviciul sĕŭ în cursul anilor 1900, 1901 și 1902. El imparte cazurile în: operate de urgență 39 cu 4 morți; operate la cald 17 cu un mort; operate la rece 61 cazurĭ cu un mort, ceea-ce face în total 117 cazurĭ cu 6 morți. Raportate în procente, avem o mortalitate de 10,25% în operațiunile de urgență, 5,88% în operațiunile la cald și 1,63% în operațiunile la rece. Mortalitatea globală este de 5,12%.

Broca citează statistica sa pe care o împarte în clientelă de oraș și clientelă de spital. In oraș a vĕzut 45 de bolnavĭ de la 1897 în timpul crizeĭ acute, o singură dată în primele 24 ore; a operat din aceștia 9 de urgență, 9 la cald secundar și a rĕcit 27. La spital, de la 1897, pe 181 cazurĭ n'a putut rĕci de cât 101, și a trebuit să opereze 33 de urgență, 47 la cald secundar, dintre care 17 a doua zi de la primire în serviciŭ. Intrunind cazurile din oraș cu cele din spital, sunt 226 cazurĭ, aceste cu 28 morți, adică 12,38%, dintre care 47 cazurĭ cu 4 morți în oraș, 8,4% mortalitate, și 181 cazurĭ în spital cu 28 morți, 13,2% mortalitate.

Această discuție lungă, despre care am dat o scurtă privire, a fost rezumată de către 2 chirurgĭ cu opiniuni absolut contrare, de către un oportunist convins, *Broca*, și de către un intervenționist nu maĭ puțin convins, *Legueu*. Am rezumat deja opinia luĭ *Broca* în această lucrare, nu maĭ reviŭ.

Legueu caută să rezume argumentele intervenționiștilor și acele ale temporizatorilor. Operatorii invoacă, spune el,

trei raţiuni pentru a legitima conduita lor: *principiile, experienţa* şi *sentimentul.*

Raţiunea *principiilor* consistă în acea «că aplicăm apendiciteĭ regulele fondamentale care conduc pe chirurg în terapeutica tuturor infecţiunilor cu focar primitiv local. Orĭ, apendicita este o toxi-infecţiune şi a suprima printr'o operaţie grabnică, generatorul toxinelor şi distribuitorul microbilor, care-ĭ apendicele, iată scopul ce urmărim».

Experienţa ne arată că apendicita este gravă; apendicita părăsită la voia eĭ omoară prin toxiemie saŭ prin peritonită şi e o eroare de a crede că apendicita are în spinarea eĭ numaĭ morţile care rezultă din operaţie.

Diagnosticul apendiciteĭ dă adesea loc la greşelĭ şi dacă este adevărat că forma anatomică n'are importanţă şi că numaĭ forma clinică trebue să ne conducă, nu e maĭ puţin adevărat că forma clinică şi diviziunea în cazurĭ mijlociĭ, uşoare şi grave nu simplifică mult chestiunea. Expectaţiunea armată are pericolele eĭ. Intr'un caz ni se pare că putem aştepta, toate semnele se liniştesc şi la un moment dat agravarea se manifestă, aşa de teribilă şi aşa de bruscă, că nu maĭ e timp de a interveni şi că se intervine deja prea târziŭ. Experienţa ne arată încă că gravitatea operaţiuneĭ este în raport invers cu precocitatea eĭ: operaţia este cu atât maĭ benignă cu cât ea este maĭ din vreme practicată. Statistica luĭ personală a operaţiunilor la cald pledează în acest senz; pe 23 cazurĭ de apendicite operate în primele 2—3 zile, el numără 22 vindecărĭ şi 1 mort (apendicită gangrenoasă ipertoxică); pe 42 abcese saŭ peritonite cu focare marĭ, operate între ziua 3-a şi a 7-a, el numără 5 morţĭ; pe 21 peritonite generalizate operate între ziua a 5-a şi a 13-a numără 19 morţĭ şi 2 vindecărĭ.

Intervenţioniştiĭ invoacă încă în favoarea operaţieĭ o raţiune de *sentiment.* «Suntem fericiţĭ, spune *Legueu,* de a putea opera pe bolnav în timpul boaleĭ luĭ, a-ĭ oferi un remediŭ proporţional cu răul şi simţim că e o cruzime a aştepta ca bolnavul să se vindice şi poate chiar definitiv, cum se întâmplă une-orĭ, pentru a-ĭ propune operaţia. Lucrând

ast-fel, aveţĭ responsabilitatea crizelor care se pot produce în cazul când bolnavul n'ar mai accepta operaţia şi păstrez cu durere amintirea de 2 bolnavĭ morţĭ în plină peritonită purulentă, la al doilea atac, bolnavĭ care aŭ refuzat să se supună teferĭ la o operaţie, chirurgul n'a ştiut să li o impună în timpul uneĭ crize. «*Legueu* adaugă că operaţia la rece, când este acceptată deja de bolnav, se face tare târziŭ, cea ce constitue o perdere de timp.

După *Legueu*, temporizatoriĭ reproşează operaţieĭ grabnice treĭ lucruri principale: *erorile, inconvenientele* şi *gravitatea eĭ*.

Erorile eĭ ar conzista în aceea că ne înşelăm une-or-operând prea de vreme şi *Legueu* mărturiseşte că îĭ s'a întâmplat aşa ceva şi nicĭ odată bolnavii n'aŭ avut de suferit din eroare. De alt-fel toţĭ aşteaptă ca diagnosticul să fie sigur, iar asemenea erorĭ se pot întâmpla şi temporizatorilorĭ

Inconvenientele conzistă în acea că nu tot-d'auna se extirpă şi apendicele; se lasă a doua zi o fistulă intestinală şi maĭ târziŭ o eventeraţie. In ce priveşte apendicele, el se găseşte în tot-d'auna de câte orĭ se operează curând înaintea supuraţieĭ condesate, înaintea aderenţelor marĭ.

Fistulele intestinale saŭ cecale se produc numaĭ după operaţiunĭ tardive, între a 8-a şi a 10-a zi, pe un apendice deja răcit, la o epocă la care operaţia nu maĭ e utilă şi ar fi chiar prejudiciabilă, după *Legueu*. Eventraţia e consecinţa fatală a drenagiuluĭ, dar acest drenagiŭ nu este el adesea necesar după operaţiunĭ la rece, în care, după cum a arătat *Broca*, se găsesc adese abcese?

Gravitatea sa e marele reproş, reproşul capital pe care repauzează toată argumentaţia temporizatorilor. După dînşiĭ, în apendicită nu trebue incriminat şocul saŭ intoxicaţia cloroformică inerentă orĭ-căruĭ act operator, dar însăşĭ operaţia e gravă în sine; dînsa omoară, pentru că dispesează toxinele şi împrăştie infecţia: într'un caz toxiemia e crescută, într'altul peritonita e generalizată, bolnavul moare şi noĭ suntem directĭ responsabilĭ. Reproşul acesta nu e fundat, după *Legueu*, căcĭ chiar temporizatoriĭ operează imediat apendicitele iper-

toxice, cea ce probează că ei recunosc operației mai multe șanse de a circumscrie de cât de a difuza infecțiunea; ei operează peritonitele generalizate cu acelaș scop; ei operează abcesele. In asest caz însuși *Legueu* condamnă atitudinea care poate compromite succesul, acea de a căuta sistematic și absolut apendicele și care poate produce o peritonită generalizată. Că căutarea unui abces profund, care pentru a-găsi necesitează a străbate prin peritoneu și printre ansele libere și poate generaliza în peritonită un abces localizat, lucrul e posibil, dar aceste sunt cazuri excepționale. In cazurile în care fără manipulare, fără deslipirea aderenților în care apendicele vecin de peretele abdominal e rădicat și bolnavul moare, *Legueu* desfide de a proba că operația e vinovată pentru faptul că a imprăștiat infecțiunea. E greu de admis că operația a vărsat în organism toxinele conținute în apendice, când există apărători ai isterectomiei în infecția puerperală, în care malaxările uterului sunt mult mai întinse ca ale apendicelui. Adevărul e că în aceste cazuri bolnavul moare fiind-că toxinele sunt deja generalizate dinainte și că ele continue să lucreze după oprație. S'a încercat a se legitima acest repros făcut operației, bazat pe statistici fericite de temporizare, care arată că ghiața în mâini experimentate, prudente și prevenite este capabilă de a conduce la răcire apendicite de natură și intensitate variabile, dar acest rezultat s'a obținut numai cu o supraveghere minuțioasă în toate momentele, ceea ce e posibil în mâini experimentate din serviciile de spital și nu mai e posibil în același grad în altă parte. Și, spune *Legueu*, mă tem că proclamarea temporizării «tot-d'auna» va multiplica pe viitor dezastrele, despre care v'am citat exemple teribile, de oare-ce în zadar veți proclama pentru apendicita necesitatea unei supravieghieri chirurgicale, nu veți fi ascultați și prin încrederea nelegitimă pe care o veți împrăștia, veți fi la rândul vostru responsabili de dezastrele cauzate de voi.

Compararea statisticelor temporizării cu cele ale operațiunei nu constitue un argument serios, căci, ar trebui cunoscută vechimea și gravitatea cazurilor, ține cont de aceia

care operează în tot-d'auna cazurile cele mai proaste, cazurile desperate, pentru a le putea compara. Şi iată de ce, spune *Legueu*, în prezenţa unei apendicite acute, cu diagnostic sigur, când criza nu e nici neînsemnată, nici evident uşoară, rămân partizanul unei operaţiuni care în acest moment e cea mai bună pază în contra accidentelor eventuale. De alt-fel, conchide *Legueu*, pe nedrept s'a răspândit. de când cu congresul din Bruxelles, sgomotul că operaţia apendiciteï la cald este condamnată pentru tot-d'auna, căci nimeni n'a pledat pentru temporizarea sistematică şi absolută, de oare-ce chiar temporizatorii operează apendicitele ipertoxice, peritonitele generalizate, abcesele, cazuzile îndoelnice şi acele în care supraveghierea e dificilă. In rezumat temporizatorii operează întocmai ca noi, în afară de câte-va cazuri asupra cărora nu suntem de acord.

Terminând *Legueu* conchide ast-fel: „Suntem încă câţi-va ca *Terrier, Segond, Routier, Lucas Championnière, Tèmoin, Chaput, Poirier, Mignon, Tuffier, Picqué, Villar* şi alţii care nu ştim încă să deosebim apendicitele care se vor lăsa a se reci de acele care vor omorî fără ertăciune şi credem că operaţia e singura capabilă de a ne pune la adăpost de acalmii înşelătoare pe care nu le putem pricepe şi de surprize grozave pe care nu le vom putea prevedea nici odată."

M'am întins cam mult asupra acestor două discuţiuni care aŭ avut loc la Paris şi la Bruxelles pentru ca să putem judeca chestiunea în litigiŭ cu documente precise şi pentru ca să pot sprijini modul meŭ de a vedea pe opinia colegilor mei streini.

Dacă aruncăm o privire îndărăt, vedem că din punctul de vedere al rezultatelor brute, e incontestabil că temporizarea în tratamentul apendiciteï a dat rezultate superioare celor ale intervenţiuneï grăbite, ceea-ce explică numeroasele dezertări din lagărul intervenţioniştilor. Din această discuţie mai rezultă că e greŭ şi câte odată chiar imposibil de a prezice de la început soarta unei apendicite. Un alt punct care ese clarificat din această discuţie este eficacitatea frequentă a tratamentuluï medical, dacă nu în a vindeca, cel puţin în a

circumscrie leziunile periapendiculare. E sigur de asemenea că s'a cercat a se prea schematisa atitudinea diverșilor chirurgĭ în prezența uneĭ apendicite în termenĭ azĭ consacrațĭ de intervenționiștĭ cu orĭ-ce preț, de oportuniștĭ și de temporizatorĭ. Dacă e adevărat că ceĭ maĭ mulțĭ intervenționiștĭ operează orĭ-ce apendicită atuncĭ când ea se prezintă, nu e maĭ puțin adevărat că sunt și de aceia care lasă în părăsire cazurile grave de apendicite ipertoxice și care nu operează cazurile prea ușoare. Oportuniștiĭ, care formează marele număr sunt singuriĭ cu drept cuvînt consecințĭ cu eĭ însi-șĭ, fiind-că eĭ așteaptă în unele cazurĭ și intervin repede în altele, după forma clinică pe care o prezintă apendicita. Temporizatoriĭ, aceia care urmăresc să răcească toate apendicitele, nu merită absolut acest titlu, fiind-că în statisticele lor găsim operațiunĭ grabnice saŭ operațiunĭ la cald, ceea-ce probează că eĭ singurĭ recunosc imposibilitatea de a aplica una și aceeașĭ atitudine la toate cazurile.

Inainte de a arăta care este modul meŭ de a vedea asupra tratamentuluĭ apendiciteĭ, voiŭ expune maĭ întîĭ statistica mea, puțin numeroasă, dar cred convingătoare. Am operat din 1896, 46 apendicite. Voiŭ divide aceste cazurĭ în două grupe; 25 operațĭ între 1896 și 1900, perioadă care constitue atitudinea mea de intervenționist à outrance, când mă conformam opiniuneĭ în genere admisă că orĭ-ce apendicită, orĭ-care să fie forma eĭ, trebue operată imediat. Aceasta înseamnă că în această perioadă, toate intervențiunile mele aŭ fost făcute la cald. Pe 25 operațĭ am avut 12 cazurĭ de peritonită generalizată septică saŭ purulentă cu 9 morțĭ și 3 vindecărĭ; 1 peritonită generală complicată de sarcină, avort, operație, moarte; 12 peritonite circumscrise cu 11 vindecărĭ și 1 mort.

A doua perioadă operatorie începe în 1900 și se termină în 1903; ea coincidă cu o schimbare adusă în practica mea, care conzistă, cum voiŭ arăta maĭ târziŭ, în a opera numaĭ cazurile în care intervențiunea pare a avea șanse de succes și a nu opera de cît în momentul oportun. Această statistică cuprinde 21 cazurĭ, dintre carĭ 18 vindecărĭ și 3 morțĭ. Acești 3 morțĭ sunt: un caz de septicimie perito-

neală; un caz de abces apendicular la un diabetic care a murit în coma diabetică și un caz de actinomicoză apendiculară care a sucombat multă vreme după intervenție, în urma extensiuneĭ supurațiuneĭ actinomicozică.

In toate aceste cazurĭ intervenția s'a făcut maĭ mult saŭ maĭ puțin târziŭ, după o aplicare metodică a tratamentuluĭ medical, care a făcut să dispară simptomele peritoneale câte odată intense și a readus apendicita la starea de peritonită circumscrisă cu saŭ fără abces. Eliminând cele 2 cazurĭ de septicemie apendiculară și de actinomicoză, rămân 19 cazurĭ de apendicite circumscrise cu un singur mort și acesta datorit diabetuluĭ. Pe aceste 19 cazurĭ, în 4 numaĭ intervenția s'a făcut la rece, adică rezecția apendiceluĭ, fără ca acesta să aibă în jurul luĭ vre-o colecțiune purulentă. Toțĭ bolnaviĭ s'aŭ vindecat. Din cele 15 operațiunĭ la cald, saŭ maĭ bine *à tiède*, pentru că în toate cazurile aŭ fost abcese, n'am perdut de cât un bolnav, și acesta, precum am zis, de diabet concomitent și nu de apendicită însă-și.

Pe 46 intervențiunĭ am rezecat apendicele în 12 cazurĭ de peritonită generalizată septică saŭ supurată și în 12 cazurĭ de abces apendicular. In cele-l'alte cazurĭ nicĭ n'am căutat apendicele. Din cele 4 cazurĭ de rezecția apendiceluĭ la rece, într'unul operasem prealabil pentru un abces apendicular fără a căuta apendicele, bolnavul s'a vindecat de prima intervențiune și a revenit după câte-va lunĭ pentru o eventrație la nivelul cicatriceĭ și în timpul intervențiuneĭ pentru această eventrație am găsit apendicele care era intact dar prezenta la extremitatea liberă un calcul. Am practicat rezecția acestuĭ apendice și bolnavul s'a vindecat.

Voiŭ maĭ adăoga în fine, că printre cazurile din a doua categorie, am operat o femee însărcinată în luna a patra, cu o peritonită circumscrisă, rezecția apendiceluĭ perforat, vindecare și continuarea sarcineĭ cu facere normală.

Cum s'a putut vedea din această statistică, reese clar avantagiul de a nu opera imediat toate formele de apendicite și a alege cazurile de operat și momentul oportun. In adevăr, prima mea statistică arată mortalitatea enormă pe

care am avut'o cu intervenția imediată în toate cazurile de apendicită, mortalitate care a devenit minimă în a doua a mea statistică, atunci când operam numai după o perioadă de tratament medical mai mult sau mai puțin prelungită.

Bazat pe aceste fapte voiu expune modul meŭ de a vedea în tratamentul apendiciteĭ. Tratamentul medical, contrar celor afirmate de unii, există și este de un ajutor puternic, voi zice chiar capital, pentru chirurg. Acest tratament conzistă în aplicare de ghiață, în opiu, imobilizare perfectă și dietă cu regim idric absolut. In unele cazuri cu vărsături, incoercibile câteodată, spălătura stomaculuĭ mi-a dat bune rezultate. Alături de acest tratament nu există altul și mă ridic cu desevărșire în contra practiceĭ purgativuluĭ, care mai are din nefericire câți-va adepți importanți, precum *Albert Robin* și *Lucas Championnière*. Am văzut în practica mea dezastre datorite cu siguranță întrebuințăreĭ purgativuluĭ și trebue condamnată absolut ca să dispară această practică omoritoare. Sunt sigur că mulți din voĭ, ca și mine au fost chemați de medicĭ pe lângă bolnavĭ care fuseră tratați timp de 2 și 3 zile sau chiar mai multe cu purgative, mergînd de la un simplu laxativ până la oleul de croton și care a transformat repede un atac de apendicită simplă într'o peritonită generalizată septică sau purulentă, în fața căreia chirurgul se găsește dezarmat de ori-ce încercare operatorie utilă.

Poate că în mâinele unor medicĭ și chirurgi abili, acest tratament bine condus să n'aibă aceleași efecte dezastoase de care v'am amintit, dar nu trebue să uităm că în cele mai multe cazurĭ turburările gastro-intestinale domină începutul apendiciteĭ și că medicul chemat nu e totdeauna în stare să-și dea socoteala de un diagnostic precis și de gravitatea cazuluĭ și că el poate să omoară pe bolnav cu practica purgativuluĭ, în timp ce cu tratamentul de care am vorbit, chiar când n'ar fi vorba de o apendicită, nu poate face de cât bine. Printre numeroasele cazurĭ de acest gen, țiŭ să vorbesc de unul din ele, al căruĭ atac de apendicită fusese la început ușor și pe care medicul chemat exercitase întreaga

gama a purgativului iar când am fost și eŭ chemat să'l văz, am constatat o peritonită generalizată septică, am refuzat intervențiunea, judecând'o inutilă, imediat după mine un confrate îl operează totuși și bolnavul moare trei ore în urmă. Pe lângă acest caz pot să vă citez mai multe cazuri de atacuri de apendicită, fie ușoare, fie destul de alarmante, în care tratamentul medical cu ghiață și opiacee, mi-a dat vindecare complectă, care se menține de ani, fără intervențiune chirurgicală ulterioară. Printre aceste din urmă, pot cita cazul unei surori a unui confrate, la care unul din colegii mei medic pusese chiar diagnosticul unei forme peritoneale generalizată, cu discordanța dintre puls și temperatură, dispariția matității epatice prin exagerarea timpanîsmului, vărsături incoercibile. Ori, toate aceste fenomene aŭ dispărut complect și definitiv în urma unei spălături de stomac și a tratamentului medical. Dar, dacă acest tratament există și e eficace, trebue știut cât timp să'l aplicăm și ce trebue să'i cerem.

In practica mea eŭ recurg la tratament medical, în toate apendicitele, ori-care ar fi forma clinică. Dacă e vorba de o formă prea gravă de la început, cred că intervenția chirurgicală imediată nu va da rezultate mai bune în amendarea simptomelor ca tratamentul medical, adăogând și injecțiuni frequente de ser în cantitate mare. In cazurile mai puțin grave, tratamentul medical face să dispară simptomele peritoneale de la început și lasă să rămână o peritonită circumscrisă, adezivă saŭ supurată, pe care o putem ataca chirurgicalicește.

In definitiv, eŭ nu cer tratamentului medical răcirea complectă a apendicitei, în afară de cazurile în care bolnavii nu primesc intervenția atunci când o judec eŭ necesară. Pentru mine tratamentul medical trebue să înceteze, îndată ce turburările peritoneale, generalizate de la început aŭ dispărut și am rămas în prezența unei peritonite circumscrise. Trebue să mai înceteze încă și atunci când după o perioadă de liniște, văd că apare brusc saŭ lent o înrăutățire a simptomelor. Atunci, ca și în primul caz, tratamentul medical trebue să facă loc intervențiunei chirurgicale. Deci, pentru mine, mo-

mentul propice pentru încetarea tratamentului medical și al intervenţiunei chirurgicale este atunci când apendicita este în perioada zisă *tiède* și văd cu surpriză pe unii chirurgi susţinând că operaţia la această epocă a evoluţiei apendicitei este tot așa de gravă ca și intervenţia imediată. De alt-fel în intervenţiunile zise à froid, precum a arătat'o foarte bine *Legueu*, nu vedem adese chirurgul mărturisind existenţa unui abces împrejurul apendicelui și apoi se poate oare compara o peritonită circumscrisă datând deja de câte-va zile cu barierele sale de aderenţe proteguitoare, cu acea peritonită de la început în care focarul apendicular comunică larg cu restul cavităţei peritoneale?

In chestiunea intervenţiunei chirurgicale în apendicita, sunt mai multe punte care cer să fie discutate și elucidate. S'a vorbit mult de intervenţiunea la cald și la rece, lucru care pentru mine n'are nici o importanţă, pentru că aproape toţi operează la cald și rar avem ocazia să operăm francamente la rece. Căci, nu se poate vorbi de operaţie la rece, când se găsește împrejurul apendicelui un focar purulent. Ceea ce interesează mai mult în atitudinea chirurgului, este de a ști ce conduită să ia în prezenţa unui caz de apendicită; trebue să intervină imediat, îndată ce cazul s'a prezentat saŭ trebue să aștepte și să'și aleagă momentul? Ori, chirurgul se poate găsi în prezenţa a 3 ordine de fapte: apendicită cu totul la început; apendicită în cursul evoluţiei ei, tratată bine răŭ de una saŭ mai multe zile de către un medic și care este încă caldă și în fine apendicită trecută deja printr'o fază acută și fiind actualmente în stare de vindecare aparentă.

In prezenţa unei apendicite la început, suntem ispitiţi a interveni imediat saŭ a aștepta. In acest caz opinia chirurgului îl va conduce la una s'aŭ la ceal'altă atitudine. Aci, intervenţioniștii *a outrance* și eŭ însu-mi am făcut parte dintre ei, operează aceste cazuri imediat, or care ar fi forma clinică a apendicitei, afară de cazurile prea ușoare. Voi spune de la început că această restricţiune a cazurilor ușoare mărturisită chiar de *Legueu*, nu este în acord cu îndoiala

pe care o emite asupra evoluțiuneĭ ulterioare a uneĭ apendicite văzută la început și pentru a fi consecinți cu ei înșiĭ, intervenționiștiĭ ar trebui să se atace la orĭ-ce apendicită la început, orĭ-care ar fi aparența eĭ, ceea ce eĭ nu fac. In caz de apendicită cu debut septic saŭ de peritonită generalizată obicinuită, cred că intervenția imediată nu este nicĭ utilă, nicĭ nevinovată. In zadar s'a pretins că leziunile îndepărtate a apendicitelor ipertoxice ar fi datorite revărsăreĭ continue a toxinelor apendiculare în abdomen și că deschiderea acestuia și extirparea apendicelui ar putea să facă să înceteze invazia aceasta de toxine și să contribue la vindecare. Eŭ cred că această opiniune este numaĭ teoretică și că turburările grave care se produc repede în aceste forme de apendicite sunt datorite maĭ curând mareĭ toxicități a toxinelor de cât cantității lor și că efectele teribile care se constată sunt datorite primelor avalanșe de toxine care aŭ invadat deja organismul și ale căror efecte nu le poate întru nimic opri o intervențiune grăbită. De alt-fel statisticele intervențiunilor în aceste cazurĭ, chiar a intervențiunilor repezĭ, sunt de față să probeze neputința noastră în marele număr de cazurĭ de aceste operațiunĭ și dacă câți-va bolnavĭ se vindecă după operație, eu cred că aceștia s'ar fi vindecat și fără intervenția rapidă și că rezultatul fericit e datorit rezistenței organismuluĭ grație căreia a triumfat în luptă în contra toxinelor. Și tocmaĭ pentru a favoriza această luptă trebue să întârziem actul operator și să recurgem la mijloace care ajută organismul în loc de a-l maĭ slăbi. Nimeni nu poate contesta că într'un organism așa de puternic intoxicat, toate viscerile sunt maĭ mult saŭ maĭ puțin atinse în funcțiunea lor și starea de echilibru instabil în care el se găsește poate fi ușor deranjat prin operație. Aceasta, în adevăr, micșorează rezistența organismuluĭ, maĭ întâĭ prin actul operator, apoĭ prin intoxicație anestezică și dacă ne aducem aminte de gravitatea pe care o dobândește o simplă laparotomie exploratice la un canceros care se găsește și dînsul sub puterea uneĭ intoxicațiunĭ, dacă nu acute, cel puțin sigură, cu viscere maĭ mult saŭ maĭ puțin alterate și trăind în echilibrul instabil de care tocmaĭ

am vorbit, ne putem da seama lesne, de gravitatea ce o capătă orĭ-ce act operator la indivizĭ în plină toxiemie.

Alăturĭ de acest argument de ordine ştiinţifică, nu voĭ ezita a pune altul de ordine practică. Nn trebue să uităm, în adevăr, că orĭ-ce operat mort, orĭ-care ar fi gravitatea cazuluĭ, rămâne şi va rămânea în totdeauna pentru publicul profan o victimă chirurgicală. In zadar vom susţine că am îndeplinit o datorie, operând aceştĭ bolnavĭ, condamnaţi dinainte, acest argument de conşciinţă chirurgicală cade pe lângă faptul brutal, rĕŭ interpetat ce e drept, dar cu urmărĭ dezastroase pentru arta noastră. Rezum idea mea, spunând că dacă chirurgul are conştiinţă de gravitatea reală a cazuluĭ şi de puţinele şanse pe care le oferă actul operator pentru vindecare, are datoria atât ştiinţifică cât şi morală de a se abţine de la acele intervenţiunĭ care periclitează numaĭ renumele bun al chirurgieĭ moderne.

In rezumat, în caz de apendicită gravă, cu formă de peritonită generalizată, septică saŭ nu, ne mulţumim numaĭ a ajuta organismul în lupta luĭ împotriva infecţiuneĭ printr'un tratament medical bine supravegheat şi aşteptăm pentru a interveni chirurgical dispariţia simptomelor grave şi localizarea peritoniteĭ.

In celel'alte forme de apendicite, cu alură maĭ puţin gravă, de la simpla colică apendiculară până la apendicita cu peritonita circumscrisă, văzute de la începutul evoluţieĭ lor, intervenţia imediată îmĭ pare de asemenĭ neraţională dar nu pentru aceleaş argumente ca în forma precedentă. Simpla colică apendiculară, chiar când asistăm la o apendicită cu repetiţie, cred că ceĭ maĭ mulţĭ chirurgĭ, pentru a nu spune toţĭ, o lasă să treacă înainte de a propune intervenţia. In aceste cazurĭ, în adevăr, se poate vorbi cu drept de operaţia la rece, căcĭ aceste atacurĭ nu lasă în genere după trecerea lor nicĭ o urmă locală şi operaţia se face în cele maĭ bune condiţiunĭ de asepsie şi dă cele maĭ bune rezultate. Chirurgul în aceste casurĭ are o mare datorie de împlinit, aceea de a convinge pe pacient de necesitatea ab-

solută a operaţieî la rece, pentru a evita atacurile grave care pot apare după unul saŭ maĭ multe atacurĭ uşoare.

In peritonita apendiculară circumscrisă, întovărăşită la început cele maĭ adese orĭ de reacţiune peritoneală generalizată, care se chiamă cu drept cuvânt peritonism, intervenţia imediată susţinută de uniĭ chirurgĭ, îmĭ pare inutilă şi ceea ce e maĭ mult, chiar periculoasă.

Inutilă, pentru că nu favorisează întru nimic evoluţia ulterioară a inflamaţiuneĭ peritoneale; periculoasă, fiind-că poate împrăştia în cavitatea peritoneală, încă în comunicaţiune largă cu focarul peri-apendicular, produsele septice vărsate de apendicele şi să împedice evoluţia normală a peritoniteĭ adezive care se face împrejul focaruluĭ apendicular şi care îl transformă într'un abces localizat. Decĭ în aceste cazurĭ încă trebue să recurgem la tratamentul medical pentru a veni în ajutorul acesteĭ localizărĭ a peritoniteĭ. Bine înţeles că intervenţia poate devenĭ urgentă în cazurile în care această evoluţiune benignă a apendiciteĭ s'ar transforma brusc într'o evoluţiune maĭ gravă. In afară de aceste cazurĭ, intervenţia chirurgicală va avea loc odată peritonita manifest circumscrisă, traducându-se prin apariţia plastronuluĭ şi formaţia abcesuluĭ. Eŭ nu cred că trebue aşteptată recirea complectă pentru a interveni şi că ajunge să constatăm existenţa abcesuluĭ pentru ca intervenţiunea să aibă loc imediat. Durata tratamentulnĭ medical, cum am spus deja, variază după caz, dar în general 8—12 zile sunt suficiente pentru ca intervenţiunea chirurgicală să devină utilă şi benignă. A aştepta maĭ mult însamnă a ne expune la două inconveniente, tot aşa de grave unul ca şi celal'alt. Se poate observa, în adevăr, o înrăutăţire în simptome, datorită unuĭ atac noŭ în focarul deja existent, saŭ să asistăm la ruperea pungeĭ, fie în cavitatea peritoneală, fie într'un organ vecin, se poate observa, în fine, apariţia unor abcese îndepărtate, chiar în viscere, când punga purulentă a fost lăsată prea multă vreme. Nu e rar de a vede în cazurĭ de supuraţiune prelungită, o alteraţiune a viscerilor importante, precum e rinichiul, care poate deteriora profund organismul şi agrava

intervenţia chirurgicală prea mult întârziată. Un alt inconvenient al aşteptăreĭ prelungite este acela de a vede bolnavul în aparenţă vindecat, că refuză intervenţia la rece, fiind incapabil de a-şĭ da socoteală de situaţia gravă în care se pune, expunându-se la atacurĭ noĭ, a căror gravitate e greŭ de prevăzut.

In cazurile cele maĭ frequente, în care chirurgul e chemat a vede apendicita când dânsa e în plina evoluţie şi după un tratament medical maĭ mult saŭ maĭ puţin prelungit atitudinea chirurguluĭ trebue să varieze, după mine, după starea în care se găseşte bolnavul. Dacă tratamentul medical bine condus ne presintă o apendicită cu tendinţă benignă, cu localizarea periapendiculară a peritoniteĭ şi când ne găsim în faţa unuĭ abces localizat, chirurgul nu maĭ are nimic de aşteptat, intervenţia se va face imediat, deşi nu e vorba aci de o practică la rece, dar, cum am sis maĭ sus, de o operaţie *à tiède* şi chiar *à chaud*.

Dacă într'un caz identic de apendicită cu alură benignă, tratamentul medical n'a fost încă destul prelungit, şi că există încă peritonism, temperatură rădicată, vărsăturĭ, puls frequent, tratamentul medical trebue încă continuat, în de aproape supraveghiat şi a aştepta acalmia pentru a interveni. Dacă din contra, ne găsim în faţa uneĭ apendicite care a debutat într'un mod uşor saŭ grav, puţin importă, dar care actualmente se prezintă cu aspect de peritonită generalizată, septică saŭ supurată, încă trebue să recurgem la tratamentul medical bine condus şi se va aştepta rezultatul lupteĭ dintre organism şi infecţie, de care am vorbit, iar intervenţia va fi propusă numaĭ când organismul ese triumfător din această atingere gravă. In definitiv, se va interveni în aceste cazurĭ, pentru a deschide abcesul saŭ abcesele localizate, care sunt resturile acestuĭ atac grav.

In cazurile în care ne găsim în prezenţa uneĭ apendicite cu repetiţie, ale căreĭ atacurĭ s'aŭ vindecat prin tratament medical, dar care aŭ tendinţă la recidivă, adică în faţa uneĭ apendicite *à froid*, atitudinea noastră nu se maĭ discută, trebue intervenit şi datoria noastră absolută e de a

convinge pe bolnav de necesitatea intervenţiei şi de benignitatea ei.

In prezenţa apendicitelor cronice de la început simplă saŭ tuberculoasă, saŭ a apendicitelor cronice consecutive celor acute, eŭ cred de asemenea că toţi chirurgii sunt de acord în a interveni îndată ce diagnosticul a fost pus.

In apendicită complicată cu sarcină, în afară de cazurile cu forme septice în care intervenţia grăbită are puţine şanse de reuşită, chirurgul trebue să grăbească ceva mai mult intervenţia ca în cazurile obicinuite pentru a încerca să salveze atât mama cât şi copilul, căci o aşteptare prea lungă în asemenea cazuri poate favoriza avortul saŭ facerea prematură ceea-ce trebue evitat.

Technica operatorie a apendiciteĭ este prea cunoscută pentru ca să mai fie nevoe să mă întind asupra acestuĭ punct. Mă voĭ mulţumi de a indica modul meŭ de a face, fără a inzista asupra practiceĭ altora.

Eŭ practic în tot-deauna incizia pereteluĭ laterală, curbă linie, lungă de 15 cm. aproape, având centrul săŭ la nivelul spineĭ iliace antero-superioară şi la un lat de deget deasupra eĭ. Această incizie propusă de *Roux* şi admisă de *Sonnenburg*, îmĭ pare cea maĭ bună, pentru că permite, precum voĭ arăta maĭ departe, de a ajunge just pe focar fără de a străbate saŭ a vede intestinele. Incizia luĭ *Jalaguier* pe marginea dreptuluĭ, n'o practic de cât în două cazuri: când abcesul proemină înainte şi incizia îmĭ permite să cad direct în el, saŭ când e vorba de o apendicită cronică, simplă saŭ tuberculoasă, care a transformat regiunea ileo-cecală într'un bloc, adevărată tumoră ce trebue rezecată saŭ exclusă printr'o anastomoză ileo-colică.

Inainte de a inciza pelea, ajutorul o trage mult înnăuntru, ast-fel ca paralelismul planurilor de cusut să fie stricat, cea ce contribue la producerea uneĭ cicatrice solide şi pune pe cât e posibil la adăpostul eventraţiilor consecutive. Pelea incizată, eu taiu în toată lungimea plăgeĭ aponevroza, muşchiĭ, până la peritoneŭ.

Aspectul ţesutuluĭ celular sub-peritoneal este important

de considerat, pentru diagnosticul exact al existenței și sediului abcesului. In adevăr, când abcesul este superficial, acest țesut este infiltrat, cenușiŭ și exhală deja un miros caracteristic, bine cunoscut de toți chirurgii. Peritoneul e decolat din fosa iliacă spre spoas, așa că degetele introduse în plagă pot palpa direct focarul prin peritoneŭ și să'și dea seamă bine de sediul și întinderea focarului. Cu o sondă canelată se pratică o mică butonieră peritoneală în punctul chiar unde degetul a simțit tumefacția profundă și daca această cercetare a fost bine condusă, se vede țișnind imediat prin această butonieră un firișor de puroi, cea ce probează că am căzut just pe focar. Atunci se lărgește plaga peritoneală, cu degetul saŭ cu foarfeca, se lasă puroiul să se scurgă, iar indicatorul întrodus în focar îl explorează în toate sensurile, fără a forța ceva, pentru a'și da socoteală dacă nu există diverticule, dintre care mai frequente sunt cele pelviene saŭ lombare și pentru a vede de asemenea dacă pe lângă abcesul deschis nu mai există alte pungi ce pot și trebue să fie deschise în acelaș timp. Dacă în aceste explorări, făcute cu blândeță, se găsește apendicele, trebue liberat dacă el este aderent saŭ a'l aduce în plagă dacă e liber, scos afară împreună cu cecul pentru a'l rezeca.

Rezecția apendicelui se face în modul următor. Se încarcă pe un ac Cooper artera apendiculară situată în mezoapendice, se secționează după legătură, pe urmă apendicele liber de mezoul luĭ e tras afară și la 1—$1^1/_2$ cm. de baza luĭ se face o incizie circulară a peritoneului și a straturilor musculare până la mucoasa. Acest guleraș sero-muscular e disecat până la baza apendicelui și rĕsturnat în deget de mănușă, canalul mucos se leagă aproape de baza organului cu un catgut No. 0, apendicele e ast-fel amputat, gulerașul sero-muscular e readus peste bontul mucos și închis cu un dublu etagiu de suturi dintre care unul profund cuprinde toate straturile gulerașului, cel-l'alt superficial sero-seros à la Lambert. Această cusătură se face cu catgut No. 0. Odată invaginația aceasta a bontului apendicular făcută, e util de a fixa acest bont prin unul saŭ două puncte de sutură cu

catgut la plaga peritoneală, pentru ca, în cazul în care s'ar produce o fistulă intestinală ulterioară, aceasta să poată comunica direct cu trajectul care merge de la focarul apendicular la exterior. In acelaș chip se rezează apendicele în caz de operație la rece.

De câte ori într'un abces apendicular nu se găsește lesne apendicele, mă abțin de la ori-ce căutare violentă, care poate fi inutilă saŭ periculoasă; inutilă, pentru că adese apendicele în asemenea cazuri este deja distrus și redus la un bont aderent și obturat pentru vecie; periculoasă, pentru că aceste căutări pot provoca distrugerea unei părți din aderențe care constitue zidul protector al focarului peri-apendicular.

Focarul golit, explorat și apendicele rezecat saŭ nu, se trece la al doilea timp al operației care conzistă în drenagiul focarului și reconstituirea unei părți din peretele abdominal secționat. Intr'un timp am întrebuințat pentru drenagiul focarului supurat procedeul lui *Sonnenburg*, pe care l'am văzut aplicîndu-l la Berlin și care conzistă în introducerea unei comprese largi de tifon sterilizat, care tapisează pereții abcesului și a tuturor diverticulelor și ale căreĭ capete libere esă prin plaga cutanată; acest șorț, cum îl cheamă dînsul, se umple de tampoane de tifon sterilizat saŭ de meșe de tifon iodoformat care astupă complect cavitatea lui și prelungirile ei, așa că îndepărtează peste tot pereții lui. In definitiv, nu e de cît drenagiul lui Miculicz, aplicat la apendicita. Tampoanele saŭ meșele se scot după 2 saŭ 3 zile și se înlocuesc prin altele, șortul se scoate definitiv numaĭ după cîte-va zile în urmă, cînd pereții focarului aŭ încetat de a secreta. Acest procedeŭ, bun pentru marea suprafață de absorbție ce o determină, mi-a părut defectuos, pentru că lasă după suprimarea șorțului și a tampoanelor o cavitate vastă deschisă, cu pereți organizați, a căror retracțiune și cicatrizare cer un timp prea lung. Pentru aceasta, deja de 30 anĭ aproape, am părăsit acest procedeŭ, pentru a recurge la drenagiul pungeĭ cu ajutorul unuia saŭ a două tuburĭ de dren, învelite în tifon iodoformat pe segmentul care se găsește între peritoneŭ și

pelea. In acest chip drenagiul e bine asigurat, tifonul care inconjoară tuburile se schimbă după 2 saŭ 3 zile, cînd se introduce în jurul lor meșe de tifon iodoformat care slujesc la absorbirea secreţiunilor și împedică ca tuburile să fie prea strînse prin tendința la strîmtorare a traectuluĭ peritoneo-cutanat. Tuburile nu se schimbă nicĭodată, ele se scurtează numaĭ la fie-care 2—3 zile, așa că cicatrizarea pungeĭ se face din profunzime la suprafață. Nu practic nicĭodată spălarea antiseptică saŭ aseptică a focaruluĭ, în ziua operațieĭ și chiar în zilele următoare, afară numai cînd constat după cîte-va zile, 8—12, că cicatrizarea se face prea încet și atunci caut să excit pereţiĭ pungeĭ și să favorizez cicatrizarea prin spălăturĭ cu apă oxigenată.

Plaga peritoneală, musculoasă și cutanată, se închide în 3 saŭ 4 etage, în parte împrejurul tuburilor și a meșelor iodoformate. Aceste suturĭ se fac cu catgut No. 1 pentru peritoneŭ, catgut No. 2 pentru mușchĭ și aponevroza și cu setolină pentru pielea. Etagiile de sutură sunt în număr de patru, dintre care unul peritoneal, unul muscular, al treilea aponevrotic, ultimul cutanat, toate cu fire întrerupte pentru a pute lesne lărgi traectul în caz de trebuință, rădicînd unul saŭ maĭ multe fire.

In general, cicatrizarea complectă a unuĭ focar apendicular se obține în 15 saŭ 20 zile. După operație și în primele zile consecutive, bolnavul e supus încă la dieta absolută și la regim idric și cînd toate simptomele, ca temperatura, pulsul, starea generală, vărsăturile cînd există, aŭ dispărut complect, în ziua 3-a saŭ a 4-a, se începe alimentația lichidă și în urmă și cea solidă. Către a 5-a zi se administrează bolnavuluĭ un purgativ de oleiŭ de ricin, în doze micĭ succesive, pentru a provoca o evacuațiune complectă și fără a provoca o mișcare prea mare a intestinelor.

In interveņțiunea *à froid* — și prin aceasta eŭ înțeleg numaĭ cazurile în care nu se găsește împrejurul apendiceluĭ nicĭ un rest din vechiul atac sub forma unuĭ mic abces saŭ de turgescență a apendiceluĭ saŭ de iritație peritoneală

locală, cazuri în care eŭ practic drenagiul, numaĭ în aceste cazuri, zic, în care apendicele și peritoneul apendicular sunt indemne, după rezecția apendiceluĭ, închid complect plaga abdominală și am obținut în totdauna reunirea per primam.

In cazurile de apendicită cronică simplă, cu producerea uneĭ adevărate tumoriĭ, formată de cec, porțiunea terminală a ileonuluĭ și apendice, prinse împreună într'o magmă de aderențe, formă din care am operat un caz, eŭ practic incizia laterată de care am vorbit maĭ sus, și ajuns pe tumoră, exclud porțiunea ileo-cecală și intestinală printr'o anastomoză ileo-colică latero-laterală.

In caz de apendicită cronică tuberculoasă saŭ suspectă, de care am operat un caz, practic rezecția aparatuluĭ ileo-cecal și închiderea ileonuluĭ și a colonuluĭ, urmată de anastomoza latero-laterală a ileonuluĭ și a colonuluĭ.

In fine, într'un caz de apendicită actinomicozică, în care am intervenit în maĭ multe rînduri, într'o primă intervenție am rezecat apendicele și am drenat focarul, ameliorarea a fost numaĭ de scurtă durată, căcĭ, atuncĭ cînd vindecarea părea obținută, am constatat o tumefacțiune dură la nivelul psoasuluĭ, cu flexiunea permanentă a coapseĭ pe basin și durerĭ violente de a lungul nervuluĭ crural. Intr'o altă intervenție am rezecat tot mușchiul psoas de-alungul osuluĭ iliac, liberînd nervul crural în toată această porțiune a traectuluĭ luĭ și cu toată intervenția largă, infecțiunea actinomicozică a continuat, focare purulente s'aŭ ivit în lungul regiuneĭ lombare, pînă sub diafragm, ceea-ce a necesitat o a treia intervenție și chiar a patra, pentru a goli aceste abcese și cu toate aceste intervenții multiple bolnavul a sucombat câte-va luni după prima intervenție în caşexie profundă.

Concluziuni. 1. Formele clinice ale apendiciteĭ variază așa fel cu fie-care caz, că e greŭ de a le schematiza și a face să intre într'un număr oare-care de grupe toate apendicitele ce se pot întâlni.

2. Lăsând de o parte formele larvate, care pot îmbrăca

aspecte diferite, fie la început, fie mai târziŭ, se pot grupa formele clinice ale apendiciteĭ în următoarele tipurĭ : apendicita simplă (colica apendiculară), peritonita apendiculară circumscrisă adezivă saŭ supurată, peritonita apendiculară generalizată septică saŭ supurată, în fine, septicemia apendiculară (apendicita ipertoxică).

3. La început toate formele de apendicite, chiar și cele maĭ ușoare, pot trece printr'o fază de reacțiune peritoneală (peritonism), care nu trebue confundată cu peritonita generalizată.

4. Diagnosticul apendiciteĭ este în genere ușor. Diagnosticul formeĭ apendiciteĭ adesea posibil de la început, poate fi foarte greŭ în unele cazurĭ.

5. Simptomul capital care permite a deosebi de la început o apendicită gravă (septică) de una ușoară este discordanța dintre temperatură și puls.

6. Mersul apendiciteĭ în general este conform cu forma clinică pe care o îmbracă, adesea însă poate fi deranjat printr'o agravare subită saŭ o ameliorare subită a simptomelor.

7. Pronosticul adesea ușor și precis, trebue să fie rezervat într'un număr oare-care de cazurĭ. Nu se poate preciza de cât în urma uneĭ practice personale destul de întinsă și depinde maĭ mult de simțul clinic al chirurgului.

8. Nu există concordanță între forma clinică a apendiciteĭ și leziunile apendiculare.

9. Tratamentul medical al apendiciteĭ există. El conzistă în: imobilizare absolută, opiu (extract tebaic 5—10 ctg. pe zi), ghiață în aplicațiune largă pe pântece, dietă absolută, regim idric, injecțiunĭ în unele cazurĭ masive de ser, subcutanate saŭ intravenoase, spălătura stomaculuĭ în caz de vărsăturĭ incoercibile. Purgativele nu trebuesc nicĭ odată întrebuințate.

10. Orĭ-ce apendicită la început trebue să fie supusă la tratament medical.

11. Intervenția chirurgicală nu trebue făcută de cât după încetarea simptomelor peritoneale de la început, când ne găsim în prezența uneĭ apendicite localizate, cu saŭ fără abces.

Scanned with OKEN Scanner

12. Căutarea apendiceluĭ nu trebue împinsă nicĭ-odată prea departe şi aşĭ zice chiar că nu trebue să rezecăm apendicele de cât atuncĭ când se arată singur.

13. Fistulele intestinale care rămân în urma operaţieĭ se vindecă aproape în tot-deauna spontaneŭ şi nu trebue să ne grăbim nicĭ odată să intervenim pentru ele.

SOCIETAȚI SAVANTE

Societatea de chirurgie din București

Ședința de la 14 Maiŭ 1903

Prezentare de bolnavi.

Dr. Costin. *Iritomie combinată cu extracția cristalinului pentru cataractă.* Vă prezint douĭ bolnavĭ operați de curînd de mine în serviciul D-luĭ Prof. **Manolescu** pentru cataractă; unul din bolnavĭ era atins de cataractă senilă, celă-l'alt prezenta maĭ mulți nucleĭ moĭ, corticalĭ. La aceștĭ bolnavĭ am recurs la iritomie combinată cu extracția, zic *irotomie*, nu *iridectomie*, procedeul de predilecție al D-luĭ Prof. **Manolescu** încă din 1901. Timpurile operatoriĭ în acest procedeŭ, nu diferă de cele ale procedeelor obicĭnuite de cît numaĭ într'un singur punct, dar acela foarte important în operația de care ne ocupăm, anume în modul de a trata irisul și reprezintă ast-fel o metodă intermediară între simpla extracțiune și între extracția combinată cu iridectomia. In adevăr, în acest procedeŭ în loc de a excisa o parte din iris, creînd ast-fel o perdere de substanță ireparabilă, care rămîne pentru tot-d'auna un fel de coloboma chirurgical, se face numaĭ secțiunea irisuluĭ, fără nicĭ o perdere de substanță.

Ast-fel fiind, această metodă combină avantagiile ambelor metode arătate maĭ sus. In adevăr, superioritatea metodeĭ extracțiuneĭ simple constă în acea că păstrează un orificiŭ pupilar absolut normal, un orificiŭ zis stenopeic cu toate avantagiile luĭ; în schimb cu păstrarea intactă a irisuluĭ extracția cristalinuluĭ opacifiat devine maĭ dificilă și se riscă a abandona părțĭ care pot fi punctul de plecare al unor cataracte secundare. De altă parte, extracția combinată cu iridectomie, dă loc la o perdere de substanță în iris cu toate neajunsurile consecutive, anume porțiunea

de retină corespunzătoare colobomeĭ e maĭ intens iritată de lumină, dă cercurĭ de difuziune, la care adăogîndu-se absența cristalinuluĭ, se expune vederea bolnavilor la aberațiunĭ de sfericitate și de refrangibilitate a obiectelor, aberațiunĭ care nu pot fi corijate tot-d'auna cu ochelariĭ de 15 dioptriĭ de care se servesc în genere operațiĭ de cataractă.

In procedeul iritomieĭ, extracția se face destul de lesne prin îndepărtarea buzelor plăgeĭ iriene, iar odată operația terminată, și efectul atropineĭ a dispărut, buzele plăgeĭ iriene se apropie, se lipesc, iar orificiul pupilar își ia forma luĭ anterioară. Bolnaviĭ pe care am onoare a vă prezenta, sunt operațĭ de curând, numaĭ de 6 zile, se găsesc încă sub influența atropineĭ și deci prezintă încă un grad oare-care de coloboma ; maĭ târziu aceasta va dispare rămânând cel mult o ușoară breșă în circomferența pupilară. Până în prezent am operat numaĭ 3 cazurĭ de cataractă prin acest procedeŭ.

Urmează descrierea amănunțită a tecnicoĭ operatorie.

Comunicărĭ.

Prof. Ionescu. — *Resecția simpaticuluĭ cervical în gușa exoftalmică.* Raport, (va apare în extenso).

Ședința de la 28 Maĭ 1903.

Corespondență.

Bazy (Paris)—membru asociat străin — *Despre diviziunea urinilor pentru a judeca valoarea funcțională a rinichiuluĭ.* Cititorĭ societățiĭ de chirurgie din Paris cunosc opiniunile mele asupra mijloacelor instrumentale de diagnostic în leziunile rinichiuluĭ și asupra importanțeĭ ce trebue să atribuim examenuluĭ chimic al urineĭ pentru a judeca valoarea funcțională a unuĭ rinichiŭ și maĭ cu seamă examenuluĭ chimic al uneĭ urinĭ culeasă în câte-va minute, un cuart saŭ jumătate de oră și chiar maĭ mult.

Nu se poate cere separațiuneĭ uneĭ urinĭ, când se poate face, de cât un singur lucru : urina este ea turbure de o parte, este ea limpede de cealaltă parte ? Și aceasta e tot. Nu trebue să ne întrebăm de unde vine sângele într'o ematurie ; fie că sângele vine din rinichiŭ, fie că vine din bășică, el se va scurge, când diviziunea e bine făcută, numaĭ dintr'o parte, admițând că se scurge.

Nu se poate cere analizeĭ chimice a urineĭ elemente asupra valoareĭ funționale a unuia saŭ a celuĭ'lalt rinichiŭ.

Rinichiul nu elimineză și nu poate elimina de cât ceea-ce

organismul îĭ dă să elimine. Dacă organismul nu-ĭ dă să elimine de cât 6 gr. la litru, el nu elimină de cât 6 gr. și acest rinichiŭ poate fi sănătos ; invers, va putea să elimine mai mult și să fie totuși bolnav.

Nu voĭ să obosesc atenția voastră cu prea numeroase exemple. Citiți dările de seamă ale societățeĭ de Chirurgie din Paris, 1903, pag. 92, și veți găsi o observațiune a luĭ Lejars, în care urina nu conținea de cât 6 gr. 9 (să zicem 8 gr. la litru) și bolnava nu elimina de cât 10.08 gr. în 24 ore — prin separațiune era numaĭ 8,64 de partea sănătoasă. Bolnava a fost operată și s'a vindecat perfect, iar cantitatea ureeĭ a crescut după operație. Acest fapt nu este special tumorilor rinichiuluĭ și se observă în toate neoplasmele.

Acest preambul lung îmĭ va permite să fiŭ scurt de aci înainte. Vă rog să comparați cifrele pe care vi le-am indicat maĭ sus, cu acele pe care vi le-a dat d-nu Herescu în ședința de la 19 Februar trecut pag. 12 (vezĭ buletinul societățeĭ de chirurgie din București), cu ocazia prezentăreĭ a doĭ calculĭ.

In primul caz, dânsul a făcut separația urinelor ; urina conținea 10 gr. de o parte, 8 gr. de partea cea-l'altă, a ică maĭ mult de cât dădea rinichiul sănătos al bolnaveĭ luĭ Lejras și totuși ambiĭ rinichĭ eraŭ grav atinși, așa de grav că bolnavul a murit.

Acest caz e absolut demonstrativ, inutil de a maĭ înmulți exemplele.

Terminând, îmĭ veți permite de a repeta cea ce am zis de atâtea orĭ : Pentru rinichiŭ, ca pentru eroul fabulistuluĭ, *modul de a da, valorează maĭ mult de cît ceea-ce se dă.*

Prezentare de bolnavĭ.

Dr. Racoviceanu-Pitești. — I. *Cancer primitiv al amigdalelor.* Vă prezint pe acest bolnav care intră în serviciul meŭ acu 2 săptămâni, după ce a trecut prin serviciul de boale venerice al d-luĭ dr. Angelovicĭ, crezându-se a fi atins de sifilis. Examinând bolnavul de aproape și cercetând modul de debut al afecțiuneĭ și caracterele pe care le prezintă, am ajuns la convingerea că e un neoplasm al amigdalelor. Deja aceste neoplasme sunt rare, dar bilateralitatea la acest bolnav, constitue o raritate și maĭ mare. La dreapta neoplasmul e maĭ întins și propagat puțin la baza limbeĭ, la stânga e maĭ mic și ulcerat, totuși bolnavul nu acuză nicĭ o durere, nicĭ turburărĭ digestive. La dreapta se găsește un lanț întreg de ganglionĭ dealungul mușchiuluĭ sterno cleido-mastoidien, propabil neoplazicĭ ; la stânga e un singur ganglion prins

și mai depărtat. Mi se pare acest caz inoperabil din cauza bilateralității și a prinderei ganglionilor.

II. *Splenectomie pentru ipertrofie malarică.* E vorba de acest băiat prea puțin desvoltat pentru vârsta lui de 17 ani, care intră în serviciul meŭ cu o splină enormă ; o ipertrofie de natură palustră. Procedând la operație, anume splenectomie, am găsit o splină aberantă cam de 200 gr. greutate, așezată la fața internă a splinei celei mari, aderentă la intestin și având un mezo special perdut în mezoul splinei celei mari. In afară de un mic ematom în loja splenica, pe care l'am deschis și drenat, operatul n'a prezentat nici o complicație. Starea lui generală s'a ameliorat foarte mult. E al 29-lea caz de splenectomie practicată de mine.

2. **Prof. Ionescu.** — *Gastrectomie largă pentru ulcer vechiŭ al stomacului cu probabilitate de degenerescență canceroasă.* — Vă prezint această pacientă de 56 ani, intrată în serviciul meŭ la 8 Mai 1903. Din antecedentele ei n'avem nimic important de notat. Acum 2 ani, pentru prima oară, are o melenă care durează 4 zile, dureri în regiunea epigastrică, iradiate în spate și în jos spre fosa iliacă stîngă. La o săptămână după asta are ematemeze abondente care durează 5 zile, inapetență, greață, desgust pentru carne. De 3 săptămâni are vărsături, survenind imediat după masă. Senzație de oțet în stomac. Diagnosticul a fost de ulcer al stomacului cu posibilitatea unei transformațiuni canceroase.

Operată la 12 Mai, laparotomie, la examenul stomacului găsesc aderențe profunde la pancreas și împreună cu el abea se putea mobiliza stomacul; acesta din urmă îndurat, la nivelul micei curburi și la distanța de pilor. De alungul micei și marei curburi existaŭ ganglioni ipertrofiați, cea ce m'a făcut să cred mai mult în degenerescența canceroasă a ulcerului. Am practicat atunci o gastrectomie întinsă, extirpând aproape jumătate din stomac. Procedeul l'am descris deja înaintea societății: după ce am secționat duodenul, am închis capătul distal și l'am abandonat în abdomen, am secționat stomacul dincolo de partea îngroșată și am închis capătul esofagian.

Procedând la extirparea porțiunei de stomac astfel izolată, am găsit că ulcerul distrusese tot peretele stomacal, iar fundul lui era format de pancreas, așa că deslipind stomacul, l'am găsit cu o perdere de substanță, precum se vede pe piesa ce vă prezint. Suprafața ulcerată a pancreasului am învaginat'o cu câte-va puncte de sutură cu catgut și am terminat intervenția printr'o gastro-jejuno anastomoză transmezocolică posterioară. Pentru aceasta din urmă, contrar de cum obicinuesc, am recurs la o sutură numai în două etaje, muco-musculo-muscular și sero-seros, pentru a termina mai curând operația. Plaga abdominală am închis'o cu fire temporare de argint.

In afară de un ematom în grosimea plăgeĭ abdominale, nu s'a ivit nicĭ o complicațiune; toate s'aŭ petrecut în perfectă ordine și azĭ bolnava e bine, se hrănește și câștigă treptat în forțe. Examenul istologic al pieseĭ și ganglionilor nu s'a făcut încă. Presupunând chiar că ar fi vorba numaĭ de un ulcer, încă găsesc că era loc pentru o extirpare totală, de teama deslipireĭ aderenților la pancreas și deci posibilitatea uneĭ peritonite, precum și din causa posibilității uneĭ infecțiunĭ propagate, dând loc la un abces de ex. subfrenic.

Acesta e al treilea caz operat de mine în timpul din urmă la fel pentru ulcere de stomac.

3. **Dr. Bălăcescu.**—*Esofagotomie externă pentru corp strein.*—In una din ședințele trecute ale Societățeĭ am avut ocazia să vă prezint un corp strein, un ratelier cu patru dințĭ, scos prin esofagotomie externă și v'am întreținut atunci despre această operație. Azĭ am plăcerea să vă prezint și bolnavul în chestie complect vindecat. La acest bolnav am practicat cusătura primitivă a plăgeĭ esofagiene drenând plaga externă numaĭ într'un loc.

Plaga a supurat și esofagul s'a deschis. Am alimentat bolnavul primele 5 zile prin clisme alimentare; acestea devenind intolerabile, am recurs la alimentarea prin sonda esofagiană timp de 7 zile; în urmă am permis bolnavuluĭ să se alimenteze în mod normal. 21 zile după operație fistula esofagiană era închisă și în curând s'a închis și plaga externă.

Țin să atrag atenția chirurgilor asupra intervențiuneĭ timpurie, după prea puține încercărĭ de extracție, când e vorba de corpĭ streinĭ neregulați, și maĭ ales de rateliere. Șederea puțin prelungită a corpuluĭ strein produce leziunĭ ale peretelui esofagian și complicațiunĭ frequente, ca abcese locale saŭ difuzate în mediastin; acestea din urmă sunt foarte grave. Aceasta explică și de ce sutura primitivă a esofaguluĭ nu reușește de cât foarte rar. O practică bună este și aceea de a nu coase de loc plaga externă bu:ând'o cu tifon iodoformat.

4. **Dr. Herescu.**—*Prostatectomie pentru ipertrofie simplă.* E vorba de un bolnav intrat în serviciul meŭ cu retenție complectă de urină prin ipertrofia prostateĭ și la care am practicat prostatectomia. V'am descris deja tecnica urmată de mine și nu maĭ revin. A părăsit spitalul acu 10 zile, a 13-a zi de la operație; azĭ e complect vindecat.

Ședința de la 11 Iunie 1903

Prezentare de bolnavi:

Dr. **Bălăcescu.** — *Cura radicală a ernieĭ crurale pe cale inguinală.* Vă prezint pe această femee bătrână, care intră în serviciul d-luĭ Profesor *Ionescu* cu o ernie crurală dreaptă cât o mandarină. M'am decis să intervin pe calea indirectă. Știm că în procedeele de cură radicală a ernieĭ crurale obicinuite azĭ, se întâmpină o mare dificultate la închiderea orificiuluĭ crural; e aproape imposibil a se apropia cu înlesnire arcada crurală de aponevroza pectineală și a distruge astfel inelul de trecere al ernieĭ, cea ce explică și numărul mare de recidive și procedeele autoplastice propuse în această cură, anume crearea unuĭ lambou din aponevroza pectineală, care se ridică și se coase la arcada crurală.

Pentru aceste motive, am deschis canalul inghinal, am deschis sacul erniar și după ce am redus conținutul luĭ format din intestin și epiploon, am introdus degetul în sac și l'am decolat în întregime și cu multă înlesnire, întorcându-l ca un deget de mănușă. Am rezecat sacul și l'am închis cu un surjet de catgut, neputând aplica pe el o legătură din cauză că intestinul gros era foarte aproape de marginea luĭ de secțiune. Am procedat atunci la închiderea orificiuluĭ, și am fost surprins de ușurința cu care l'am putut obtura cu 4 fire de catgut, prinzând aponevroza pectineală la arcadă. Acesta cred că e și avantagiul procedeelor indirecte și tot pentru acest motiv unĭ chirurgĭ încep a opera pe calea obișnuită, deschid sacul, își dau seama de conținutul luĭ, îl disecă și îl leagă și trec la calea indirectă numaĭ pentru închiderea inelului. Bine înțeles că într'o ernie strangulată, procedeul nu poate fi aplicat, fiind-că riscăm să înoculăm peritoneul cu produsele de transudație ce se acumulează în sac.

Numărul operațiunilor pe cale indirectă este mic asemenea și numărul cazurilor. Promotorul e **Annandale**, din Anglia, apoĭ **Ruggi Parlavecchio** și maĭ ales **Tuffier**, a operat cazurĭ numeroase. La noĭ Prof. **Ionescu** a operat un caz de ernie inguinoscrotală pe calea inguinală și un caz de ernie crurală pe calea abdominală, printr'o laparotomie laterală, iar dr. **Bardescu** a prezentat aci câte-va asemenea cazurĭ. Toate se găsesc consemnate în teza luĭ **Giulamila** din Bucureștĭ.

Dr. **Racoviceanu.** Cea maĭ mică iritație din partea saculuĭ erniar e o contra indicație a procedelor indirecte, lichidul putând infecta peritoneul. Adevărul e că la aceasta se poate remedia, începând operația pe calea crurală și terminând'o numaĭ pe o cale indirectă. Eŭ personal am rămas pe deplin mulțumit de procedeele obicĭnuite, am operat multe cazurĭ de ernĭĭ crurale și n'am

observat nicĭ o recidivă, pe când în cura radicală a erniilor inguinale am avut cazurĭ de recidivă. Aceasta poate ține și la faptul că mă servesc de fir de mătase, care e aproape permanent și asigură obliteraţia inelului crural. De multe orĭ, când nu isbutesc a apropria arcada de aponeuroza pectineului, mă mulțumesc să adun cu firul meŭ țesuturile fibroase dimprejur și cu ele astup ca cu un dop inelul erniar și am obținut rezultate bune și cu aceastĕ practică.

Dr. **Costin** citește un raport asupra *operațiilor de cataractă.*

Con.

Societatea de chirurgie din Paris

Sedințele de la 27 Maiŭ—7 Iunie 1903

(Bulletins et mémoires de la Société de chirurgie de Paris, 1903)

Ablațiunea estetică a tumorilor benigne ale sînuluĭ.—**Demoulin** face un raport asupra observațiunilor de ablațiune zisă estetică a tumorilor sînuluĭ comunicate Societățeĭ acu cîte-va lunĭ de **Morestin**. Iĭ obiectează că e un procedeŭ orb, poate da loc la emoragiĭ și leziunĭ ale feței profunde a tegumentelor și decĭ sfacel și cicatrice urîte ; nu e în tot-d'auna sigur că s'a făcut ablația totală a tumoreĭ și numaĭ dînsa. De alt-fel procedeul e indicat la femeĭ cochete și a fost aplicat și la tumorĭ paramamare și la abcese rece ale toraceluĭ. Maĭ amintește inciziunile retro-auriculare ale aceluiași autor pentru deschidere de abcese saŭ ablația unor tumorĭ din regiunea parotidiană, precum și inciziunile transverse pubiene pentru extirparea kistelor ovarice de volum mijlociŭ saŭ în cura radicală a unor erniĭ inguinale.—**Guinard** a aplicat procedeul cu succes într'un caz de tumoră mică a sînuluĭ. Incizia semi-circulară sub-mamară dă rezultate tot atît de estetice.— **Reclus** crede că la femeĭ cochete se poate renunța la orĭ-ce intervenție asupra tumorilor benigne pînă cînd vîrsta cochetărieĭ a trecut (?).—**Monod** a recurs la incizia retro-auriculară pentru o tumoră mică ganglionară. Incizia pubiană transversală e a luĭ **Küster**. — **Quénu** e contra expectațieĭ în tumorile benigne ale sînuluĭ, care pot degenera la orĭ-ce moment, incizia în șanțul pectoro-mamar permite extirparea orĭ-căreĭ tumorĭ a sînuluĭ cu rezultat estetic perfect.— **Delbet** e de aceeași părere cu pre-opinentul. Incizia disimulată în păr pentru tumorile supra și subhioidiene laterale aparține luĭ

Dollinger (Budapesta).—**Walther** crede că prin incizia axilară nu se poate extirpa o tumoră profundă împreună cu toată capsula ei; incizia sub-mamară e de preferat.—**Ricard** a practicat incizia retro-auriculară pentru o tumoră parotidiană, operația a fost dificilă și urmată de paralizie facială prin traumatizarea nervului.

Kist dermoid intra-testicular. — **Guinard** prezintă un ast-fel de Kist obținut prin castrație, e un adevărat kist testicular, formă rară, nu paratesticular care e mai frequent. Conținea un lichid cremos, sebaceu cu o tufă de peri negri și un kist mai mic care conținea un dinte.

Fractura coluluĭ umeral tratată prin imobilizarea brațului în abducțiune în unghiŭ drept. — **Tuffier** prezintă bolnavul la care încercase agrafagiul metalic, una din agrafe a lunecat din cauza tendinței ragmentului superior a se devia în sus și în afară. Atunci am pus ragmentul inferior în direcțiunea deviată a celuĭ superior, adică brațul în abducțiune în unghiŭ drept pe torace. Rezultatul a fost excelent.

Asupra asociațiunilor neoplazice. — **Segond** ar putea cita multe aseminea exemple, se limitează numaĭ la neoplaziile maligne saŭ benigne ale uterului și anexelor cu cele ale intestinelor. Citează maĭ multe exemple și arată că nu totdeauna intestinul aderent la o tumoră malignă utero-anexială, e infiltrat și el de neoplazia; rezecția intestinuluĭ se impune în genere odată cu ablația tumoreĭ primitive, când însă această rezecție ar complica prea mult actul operator, se poate renunța la ea în speranță că leziunile intestinale sunt numaĭ inflamatoriĭ. Citează exemple de acest fel. Când e vorba de tumoriĭ benigne saŭ leziuniĭ utero-anexiale inflamatoriĭ să ne abținem de la oriĭ-ce intervențiune asupra intestinelor.

Intervenția chirurgicală în gangrena pulmonară. — **Delbet** a intervenit într'un caz de gangrenă diagnosticată și localizată de **Dieulafoy** în al 2 spațiu intecostal. Focarul deschis și evacuat a dat loc la o emoragie însemnată, care s'a oprit prin tamponare și care s'a reprodus în urmă de 2 oriĭ și bolnavul a sucombat. La necropsie s'a găsit o ramură mare pulmonară ulcerată și alte 2 focare de gangrenă dintre care unul cavitar deja. Arată dificultatea diagnosticuluĭ ca sediŭ și ca număr și se unește cu **Tuffier** în a crede că în clinică semnele conduc a localiza focarul *excentric*, deasupra hiluluĭ maĭ jos, dedesubtul hiluluĭ maĭ sus ca sediul adevărat al focaruluĭ.

Lithiaza-choledoculuĭ și choledocotomia. — **Quénu** arată dificultatea de diagnostic în litiaza choledoculuĭ la patul bolnavuluĭ, în cursul operațieĭ însă se poate descoperi lesne calculul, afară numaĭ când aderențe și falșe membrane mascheazâ hiatul luĭ Winslow și contopesc duodenul la colon și ficat. Se găsește adese la

nivelul capului pancreasului o masă scleroasă care impune drept un neoplasm, cu un examen amănunțit, se recunoaște a fi de natură inflamatorie și desvoltată în jurul unui calcul al porțiunei terminale a coledoculuĭ. O duodeno'onie urmată de coledocotomie intra-duodenală confirmă diagnosticul și permite a extrage calculul. Relatează o observațiune personală. De mult e partizan al nesutureĭ în choledocotomie, fiind că cistostomia nu drenează suficient, din cauza atrofieĭ vezicule, a obliterăreĭ saŭ strâmtorăreĭ cisticuluĭ, fiind că drenagiul prin coledoc e lesne și dezintoxicează repede de bolnav, fistulele coledociene se închid maĭ iute ca cele vesicale. — **Routier** a susținut că sutura choledoculuĭ e chiar imposibilă din cauza falșelor membrane. Drenagiul cu 2 tuburĭ și o compresă nu prezintă niciun pericol. Arată dificultatea diagnosticuluĭ între cancer, calcul și ganglionii și bazat pe experiența personală poate afirma că o îndurație pancreatică care coincide cu un calcul mare muriform în căile biliare e de natură canceroasă.

Excluziunea unilaterală a intestinuluĭ pentru cura unuĭ anus contra natureĭ.—**Legueu** raportează cazul luĭ **Vanwerts**, un anus contra natureĭ stabilit în cursul uneĭ laparatomiĭ pentru fibrom uterin cu aderențe intime la intestin, acesta din urmă s'a rupt în timpul deslipireĭ aderențelor. Anusul fiind sus situat bolnava nu se hrănea. La a doua intervenție a secționat intestinul la 60 cm. maĭ sus de anus, a închis capătul periferic, iar pe cel central la implîntat în colonul transvers. De și maĭ tot intestinul e exclus bolnava a început să se îngrașe. Fistula persistă și după 6 luni secreta puțin, fie secrețiune proprie a intestinuluĭ exclus, fie prin reflexul materiilor fecale prin capătul inferior. Va fi nevoe de o altă operație anaplastică. Pentru aceste din urmă cuvinte **Legueu** preferă simple entero-anastomoză, care e maĭ simplă ca excluzia. — **Tuffier** se pronunță și el pentru entero-anastomoză în loc de excluzie, orĭ-care ar fi sediul fistuleĭ.— **Poirier** crede că în cazul **Vanwerts** nu e exclus atâta intestin cât crede autorul, de oarece nu s'ar putea explica cum se maĭ îngrașă bolnava.

Rezecția jumătățeĭ superioare a umăruluĭ pentru osteo-sarcom.—**Delanglade** (Marsilia) prezintă un copil de 6 anĭ, operat acu 6 luni; a extirpat 11½ cm. din os și l'a înlocuit printr'o porțiune din claviculă, rezultatul însă nu e așa splendid, s'a format o pseudo-artroză între fragmente, iar mișcările sunt limitate. — **Delbet** crede că poate fi un calus patologic desvoltat în jurul unuĭ focar de fractură, iar nu neoplasm. Exemple de aceste sunt numeroase, un cas personal seamănă foarte mult cu cel prezentat. — **Tuffier** la un copil de 6 anĭ a observat la nivelul celuĭ al 5-a metatarsien o tumoră ce s'a luat drept osteo-sarcom, la operație s'a văzut că e

un calus patologic, rezecție și sutură osoasă, copilul s'a vindecat, recidiva nu s'a arătat.

Delbet prezintă un tânăr la care a aplicat un aparat de mers pentru fractură a coapsei; a 10-a zi s'a ridicat din pat, reducerea e perfectă și rezultatul funcțional excelent.

Începutul istoriei apendicitei în Franța. — E un memoriu citit de Kelly (Baltimor), membru corespondent al Societății de Chirurgie.

Calus patologic al umărului luat drept osteo-sarcon—Delbet a rugat pe *Cornil* să examineze istologicește piesa prezentată de Delanglade în ședința precedentă drept un osteo-sarcom al umărului tratat prin rezecție; examenul a arătat că e vorba de un calus patologic, nu de sarcom.

Asupra intervenției chirurgicale în gangrena pulmonară.— Nocard raportează două cazuri personale de gangrenă în focare vindecate prin intervenția chirurgicală și conchide că asemenea cazuri trebuesc larg deschise și drenate. Diagnosticul limitei leziunei devine lesne când apar fenomenele cavitare. Puncția exploratrice e de mare folos; când e negativă și fenomenele stetoscopice nesigure e mai bine să ne abținem. Când puncția e pozitivă e bine a se lăsa acul în loc pentru incizia operatorie. Rezecția costală e necesară pentru un bun drenagiu.

Routier relativ la *excluzia intestinală pentru anus contra-naturei* se declară împotriva ei, idealul e de a închide orificiul, ceea-ce i-a fost imposibil într'un caz. Entero-anastomoza e mai de preferat ca excluzia, la care se recurge numai când nu se poate alt-fel.

Cloczonarea basinului ca mijloc de tratament al perforațiilor rectului în cursul isterectomiei abdominale.—Chaput în cazuri în care perforația nu poate fi cusută, fie că e profundă, fie că țesuturile sunt proaste sau când perforația e prea întinsă, în loc de anus artificial sau de rezecția rectului, recomandă: se ia lamboul peritoneal vezico-uterin și se întinde ca un voal pe deasupra vaginului și se fixează la rect și la peretele pelvien posterior cu agrafe metalice. Se formează ast-fel o barieră între cavitatea peritoneală și basinul, așa că materiile fecale se scurg prin vagin, și traectul între orificiul rectal și vaginal fiind lung și format de țesuturi moi și mobilizabile, el se strîmtează cu vreme și se închide.—Reynier deja în 1894 la Congresul de la Roma, a preconizat un procedeu identic, anume aplicarea unui burete mare pe perforație, prevăzut cu un fir scos prin vagin, iar buretele se izola de cavitatatea peritoneală printr'un Mikulicz. In 48 ore se formau aderențe, iar buretele scos prin vagin materiile fecale curgeau pe acolo.—Pozzi recurge în tot-deauna la sutură completă și izolare cu Mikulicz de teamă că sutura se poate desface în parte. Un tub gros rectal, constipație. Când după

câte-va zile se scot drenurile, se stabilește de obiceiŭ o mică fistulă stercorală care se vindecă repede.

Restaurarea bolteĭ palatine după rezecția maxilaruluĭ. — Jalaguier prezintă o fată de 19 anĭ la care a practicat acum 2 anĭ rezecția totală a maxilaruluĭ superior stâng pentru un sarcom cu mieloplaxe. Pentru a repara bolta palatină, a decolat întreaga fibromucoasă rămasă sănătoasă, formând un lambou aderent de partea sănătoasă și la vârful palatuluĭ, pe care l'a cusut la fața internă a obrazuluĭ stâng. Rezultatul e bun ca estetic și funcțional, masticația și fonația nu prezintă nicĭ o turburare.

Con.

LUCRARI ORIGINALE

Esofagotomia externă cervicală ca tratament al corpurilor streine în esofag

de

Dr. BĂLACESCU și Dr. CON

Oprirea corpurilor streine în esofag este un accident destul de frecuent, mai ales la copii cari aŭ rĕul obiceiŭ de a duce orĭ ce obiect la gură. Dintre adulți, mâncăcioșii, bețivii și nebunii sunt ceĭ mai expuși la acest accident, în afară de purtătorii de danturĭ artificiale, care fie într'un acces de tuse, fie în timpul meseĭ, saŭ, cum se întîmplă mai des, în timpul nopțeĭ 'și înghit ratelierul.

Felul corpuluĭ înghițit s'ar putea zice că variază la infinit: *rateliere, oase, monede, nasturĭ, boluri alimentare, pietre, ace, cheĭ, șolzĭ de pește, pește întreg, undiță de prins pește, briceag, teacă de sabie, catarame, bretele, până și monoclu, etc.*

Ceea-ce contribue la oprirea acestor corpurĭ în esofag este volumul, forma și mai cu seamă asperitățile, unghiurile saŭ cârligele cu care sunt prevăzute aceste corpurĭ, la care se adaogă și spasmul organuluĭ.

In fața unuĭ asemenea accident, indicațiunea terapeutică este formală. *Orĭ-ce corp strein al esofaguluĭ, la copil, la adult saŭ la bătrân trebue să fie extras de urgență, conductul esofagian să fie lăsat liber cât mai în grabă, fie pentru ca fenomenele de epuizare, destul de frecuente la copiĭ și la bătrânĭ, să fie înlăturate; fie mai ales, pentru a preveni*

complicaţiunile atât de grave la care dă naştere şederea îndelungată a unuĭ corp strein în esofag.

Fie-care medic este dator a se conduce în asemenea împrejurărĭ după preceptul emis în 1870 de **Terrier**[1]) care zice că „*să se procedă de urgenţă la extracţiunea unuĭ corp strein din esofag, nefiind permis mediculuĭ de a părăsi un asemenea bolnav înainte de a-l fi scăpat de corpul său strein, cum nu-ĭ este permis a abandona un bolnav cu hernie strangulată înainte de a-l fi operat*".

Mijloacele de care dispunem pentru a aduce la îndeplinire acest deziderat, sunt: 1) diversele manopere de extracţiune pe căile naturale, *propulsiunea* şi *extracţia prin gură* şi 2) intervenţia sângerândă, consistând în crearea uneĭ căĭ directe, *esofagotomia externă cervicală, esofagotomia intra-toracică transmediastinală* şi *gastrotomia.*

Recurgerea la unul saŭ la altul din aceste mijloace terapeutice depinde de volumul, forma, timpul care a trecut din momentul accidentuluĭ, precum şi de profunzimea pe care o ocupă corpul strein în conductul esofagian.

Dacă este vorba de un corp mic, rotund, fără asperităţĭ, de dată recentă şi situat profund în esofag, în apropierea cardieĭ, se poate încerca extragerea pe gură şi dacă după două şedinţe nu se reuşeşte se va recurge cu succes la propulsiune, care se execută fie cu o simplă bulă olivară, fie cu buretele luĭ Green. Această manoperă trebue să fie făcută cu multă metodă, instrumentul să alunece fără violenţă, pentru că forţând se poate ca pereţiĭ conductuluĭ esofagian să crape şi să dea naştere la complicaţiunĭ grave.

Când însă volumul corpuluĭ înghiţit e mare, fără asperităţĭ saŭ colţurĭ, de dată recentă şi situat în orĭ şi ce punct al conductuluĭ esofagian, dedeasupra porţiuneĭ sale diafragmatice, vom recurge numaĭ la extracţiunea pe gură propulsiunea fiind contra indicată din cauza volumuluĭ corpuluĭ strein.

In asemenea cazurĭ, coşuleţul luĭ de Graefe, cârligul

1. **Terrier.** — „Thése de Paris", 1870.

luĭ Kirmisson, cârligul cu basculă al luĭ Collin, o pensă esofagienă ordinară saŭ încă și maĭ bine pensa esofagienă a luĭ Berger, saŭ a luĭ Tiemann, sunt de o utilitate absolută.

Nu vom insista asupra delicateței cu care trebuesc maniate aceste instrumente, fiind destul de cunoscute lungile discuțiunĭ, la care aŭ dat naștere accidentele produse prin întrebuințarea coșuleţuluĭ luĭ de Graefe, de către medicĭ foarte experimentaţĭ. Vom pune însă ca regulă *ca ședința de extracțiune să fie cât se poate de scurtă, manoperiile să fie conduse cu mult calm*, enervarea mediculuĭ contribuind la nereușită și la producerea unor accidente foarte grave.

Dacă în prima ședință nu se reușește a se extrage corpul strein și dacă fenomene grave dispneice nu cer o intervenție maĭ activă, se poate amâna ședința a doua peste câte-va ore, ținând însă bolnavul în continuă observație. Dacă însă nicĭ după această a doua încercare nu se reușește, atuncĭ este mult maĭ prudent a se recurge la o intervenție sângerândă.

Așteptând maĭ mult timp, nu facem de cât să expunem pe bolnav, une-orĭ la accidente de inanițiune. Volumul corpuluĭ strein și contracțiunea spasmodică a esofaguluĭ nepermițând trecerea alimentelor în stomac, produc o slăbire progresivă a forțelor bolnavuluĭ, ceea-ce diminuă considerabil șansele de succes ale uneĭ operațiunĭ ulterioare. In adevĕr, pe 321 esofagotomiĭ externe, găsim că epuisarea, produsă de inanițiune, a cauzat moartea operatuluĭ în 9 cazurĭ.

Alte orĭ și mult maĭ frecuent se produc fenomene inflamatoare, din cauza șederei prea îndelungate a corpuluĭ strein.—Fenomenele acestea debută numaĭ după câte-va zile de la înghițirea corpuluĭ, în care timp corpul strein jucând rolul unuĭ spin iritant, ș'ĭ prepară evacuarea spontanee, dând naștere unuĭ abces, care circumscris la început, fuzează maĭ târziŭ printre interstițiile celuloase, putând să se deschidă în trachee, bronșiĭ, pleură, pericard saŭ să fuzeze în mediastin. In general, abcesele acestea sunt foarte septice și daŭ

naştere la fenomene de septicemie şi pioemie mortală. Şi cazurile sunt frecuente în care cu toate că s'a scos corpul strein, bolnavii aŭ sucombat sub influenţa distrugătoare a fenomenelor septice.

In unele cazurĭ, din cauza durateĭ îndelungate a compresiuneĭ exercitată de corpul strein pe pereţiĭ esofaguluĭ, se produce o escară gangrenoasă, care nu se însoţeşte de fenomene inflamatoriĭ alarmante şi ulceraţia care rezultă în urma cădereĭ escareĭ poate să nu intereseze de cât mucoasa, când corpul strein a fost extras maĭ curând, dând naştere la o uşoară jenă în deglutiţie numaĭ câte-va zile, saŭ în cazul cel maĭ răŭ la o mică emoragie ce dispare repede. Când însă a trecut mult timp de la accident, escara e maĭ profundă, coprinde toată grosimea pereteluĭ esofaguluĭ precum şi a organelor vecine, făcând în momentul eliminăreĭ să comunice trachea saŭ bronşa cu esofagul[1]); saŭ să dea naştere la emoragiĭ mortale perforând vasele din jurul esofaguluĭ[2]).

Aceste accidente pot să se producă şi după scoaterea corpuluĭ strein printr'o interveniţie chirurgicală, fără însă ca accidentul să fie câtuşĭ de puţin imputabil operaţiuneĭ, ci fie din cauza îndelungateĭ şederĭ a corpuluĭ strein, fie din cauza manoperilor de extracţie pe căile naturale, se produce o comunicare între esofag şi căile aeriane, în unele cazurĭ imediat după operaţie, alte-orĭ după 10—15 zile. *Malkhassian* a adunat 9 cazurĭ de fistule tracheo-esofagiene cu 7 morţĭ şi două vindecărĭ, şi un caz de fistulă broncho-esofagienă, vindecat.

---

1. **Mondière.** — Observations sur les accidents determinés par le séjour des corps étrangers dans l'œsophage. Arch. gen. de Med. Paris, 1830, t. XXIV. — **Paterson.** — Obs. de perforation de la trachée par corps étrangers de l'œsophage. The Edimb. med. Surgic. journ, 1849. —**Castle**.—Obs. de perf. de la trachée par. c. étrangers de l'œsophage. Med. News, 1884. — **Sirot.** — Des communications fistuleuses entre l'œsophage et les voies aériennes. Thèse de Lyon, 1899. — **Malkhassian.** — Thèse de Nancy, 1902.

2. **Nevot.** — De la perforation des vaisseaux par corps étrangers de l'œsophage. Thèse de Paris, 1879.

In aceste 10 cazurĭ de 6 orĭ nu s'a intervenit pentru a se scoate corpul strein și toțĭ bolnaviĭ aŭ sucombat, în cele-l'alte 4 cazurĭ s'a practicat esofagotomia externă și un bolnav a murit (cazul luĭ Weis), iar ceĭ-l'alțĭ treĭ s'aŭ vindecat (bolnaviĭ luĭ Gangolphe, Chavier și May).

Din compulsarea observațiilor adunate de noĭ, cazurile luĭ Deaver și Vallace intră în aceeașĭ categorie, dând ca rezultat un mort și un vindecat.

După cum vedem, această complicație e destul de gravă, înghițirea alimentelor și chiar numaĭ a saliveĭ provoacă accese formidabile de sufocație. Bolnaviĭ sucombă prin asfixie saŭ de epuisare prin inaniție. — **Gangolphe** a propus în asemenea cazurĭ gastrostomia atât pentru a nutri pe bolnav cât și pentru a'l pune la adăpostul pătrundereĭ alimentelor în căile aeriane.

Dacă din contra nu avem a face cu un corp regulat, neted, ci cu unul neregulat, ascuțit, saŭ cu cârlige, orĭ-ce tentativă de propulsie saŭ de extracție va fi nocivă, va agrava într'un mod considerabil prognosticul și va rămâne maĭ în tot-dea-una fără rezultat, corpul fiind fixat într'un mod puternic în pereții esofaguluĭ, grație vârfurilor sale ascuțite; saŭ dacă se reușește a se disloca se produc ulcerațiunĭ multiple în pereții esofaguluĭ, maĭ jos de sediul săŭ primitiv, când îl împingen în stomac saŭ în toată porțiunea superioară a esofaguluĭ și în faringe, orĭ de câte orĭ se poate extrage prin gură; și aceste ulcerațiunĭ, fiind porțĭ de intrare pentru infecțiune, care se declară maĭ în totdeauna cu o acuitate extra-ordinară, constituesc un blam pentru medic, augmentându-ĭ responsabilitatea. Maĭ mult încă, în timpul manoperilor de extragere, vârful corpuluĭ, care este deja înfipt în peretele esofaguluĭ, fiind împins prin instrumentul extractor, străbate peretele conductuluĭ esofagian și pătrunde în unul din organele vecine, trachee, bronșe, pericard, aortă, vena cava superioară, carotidă saŭ vena-jugulară, dând naștere în cazul de perforare vasculară la emoragiĭ mortale (cazul luĭ Broca, citat de L. Championnière).

In asemenea cazurĭ responsabilitatea mediculuĭ este și

mai mare şi mai directă, bolnavul murind în mâinele lui şi numai din cauza lui. De aceea înainte de a întreprinde orice manoperă de extracţie suntem datori a lua informaţiuni precise asupra volumului şi a formei corpului înghiţit, şi în cazurile în care aceste informaţiuni nu ni se pot da avem o resursă excelentă în radioscopie, care ne dă toate detaliile dorite.

Numai cunoscând bine forma şi volumul corpului străin putem să ne decidem asupra metodei de extracţiune. Vom ţine însă seamă şi de timpul de când corpul strein se află în esofag şi deci de leziunile pe care le-a putut crea prin şederea sa prea îndelungată. In adevăr, fenomenele de esofagită şi peri-esofagită, care se produc şi în jurul corpurilor fără asperităţi, constituese o contra-indicaţiune absolută a mijloacelor de extracţiune pe căile naturale, ruptura pereţilor esofagului cu toate complicaţiile ei fiind aproape inevitabilă.

Prin urmare *propulsiunea* îşi găseşte indicaţiunea numai în cazurile *recente* de corpi streini cu *volum mic, cu formă regulată, fără asperităţi şi colţuri ascuţite*, situaţi profund în apropierea cardiei (nasturi, sâmburi, boluri alimentare, diferite bule. etc.) In toate cele-l'alte cazuri este prescrisă ca periculoasă, expunând la ulceraţii şi rupturi ale esofagului, la emoragii gastrice, la perforaţiuni şi ocluziuni intestinale.

Extracţiunea prin gură este procedeul cel mai vechiu şi de multe ori foarte simplu : este indicată în toate cazurile *recente, în care volumul corpului nu este prea exagerat şi a cărui suprafaţă nu prezintă ridicături, nici margini ascuţite, nici vârfuri înţepătoare, indiferent de punctul la care se găseşte situat corpul strein.* Este proscrisă ca nocivă în cazurile de dată veche, ne ţinând seamă de forma şi volumul corpului.

Având nevoe de o imobilitate absolută a bolnavului în timpul manoperilor de extracţiune pe căile naturale, vom adormi în tot-dea-una copii, chloroformul prezentând încă şi avantajul de a face să înceteze spasmul peretelui esofa-

gian dinprejurul corpuluĭ strein, permiţându-ĭ de a deveni maĭ mobilizabil.

In centrele marĭ, acolo unde putem avea la îndemână radiografiul, ne vom folosi în tot-dea-una de avantagele enorme pe care ni le daŭ razele X, executând toate manoperile de extracţiune pe căile naturale sub controlul direct al ochiuluĭ, aşa cum am avut ocaziunea să admirăm pe magistrul nostru d-nul Profesor Th. Ionescu într'un caz, la un copil ce înghiţise o mărturie.

Din contra-indicaţiunile mijloacelor de extragere pe căile naturale, reies indicaţiunile extragereĭ pe căile directe, adică ale esofagotomieĭ externe cervicale şi intratoracice şi ale gastrotomieĭ.

Aşa dar, orĭ de câte orĭ ne aflăm în faţa unuĭ individ ce ne poate da informaţiunĭ exacte despre volumul, forma şi natura corpuluĭ înghiţit, saŭ dupe ce am căpătat aceste noţiunĭ prin radioscopie, şi dupe ce ne-am hotărât la o intervenţie sângerândă, vom proceda la cateterizarea conductuluĭ esofagian, pentru a ne da seama de existenţa şi de profunzimea la care se găseşte aşezat corpul strein. Numaĭ dupe această explorare vom putea indica esofagotomia externă cervicală, intra-toracică saŭ gastrotomia.

Se ştie că lungimea esofaguluĭ la adult este de 24—25 c. m. şi că orificiul săŭ superior saŭ faringian se găseşte situat la 15 c. m. de la incisiviĭ superiorĭ, la nivelul margineĭ inferioare a cartilagiuluĭ cricoid, respunzînd înapoĭ la nivelul corpuluĭ celeĭ de a VI-a vertebră cervicală. Orificiul inferior saŭ cardiac, se află pe latura stângă a corpuluĭ vertebreĭ a X-a dorsală, şi une-orĭ la discul care separă a X-a de a XI-a v. d.—Porţiunea cervicală măsoară 4—4 $^1/_2$ c. m. şi se întinde de la corpul vertebreĭ a VI-a cervicală, până la un plan orizontal ce ar trece prin marginea superioară a furşeteĭ sternale şi prin partea mijlocie a corpuluĭ vertebreĭ a II-a dorsală.—Porţiunea toracică saŭ mediastinală măsoară 15—16 c. m. şi se întinde de la a II-a până la a VII-a vertebră dorsală.—In fine porţiunea diafragmatică are 1—1$^1/_2$ c. m. iar cea abdominală 2—3 c. m.

Dupe aceste date anatomice se înţelege că orĭ de câte orĭ corpul strein se va opri în *porţiunea cervicală a esofagului*, prin esofagotomia externă cervicală, vom ajunge direct pe acest corp strein şi extracţiunea luĭ se va face cu multă facilitate, iar părețiĭ conductuluĭ esofagian nu vor fi răniţĭ prin manoperile de extracţiune, de oare-ce orĭ-ce mişcare va fi controlată de ochĭ şi deget.

Când însă corpul strein se fixează maĭ jos, *în porţiunea toracică a esofagului*, la ce intervenţiune vom recurge? Toţĭ chirurgiĭ până astă-zĭ[1]) aŭ recurs numaĭ la esofagotomia cervicală, neţinând seamă de profunzimea la care era aşezat corpul strein şi în urmă prin ajutorul penselor lungĭ ordinare saŭ esofagiene introduse prin plaga cervicală au făcut extracţiunea. Se înţelege că orĭ de câte orĭ corpul este situat profund, bine fixat prin muchiile saŭ cârligele luĭ, manoperile de extracţiune sunt dificile, pereţiĭ esofaguluĭ expuşĭ a fi lezaţĭ, şi nu rarĭ sunt cazurile în carĭ dupe o asemenea intervenţiune bolnaviĭ aŭ sucombat din cauza infecţiuneĭ produsă la nivelul rupturilor esofaguluĭ. De aceea s'a propus în asemenea cazurĭ esofagotomia intra-toracică transmediastinală, pentru că prin această cale, ca şi prin esofagotomia externă cervicală, chirurgul cade direct pe corpul strein şi de cele maĭ multe orĭ o mică butonieră de 2—3 c. m. în peretele esofaguluĭ, făcută în punctul unde proemină corpul strein, este suficientă pentru a permite ca extracţiunea corpuluĭ să se facă cu degetul saŭ cu o simplă pensă hemostatică. Maĭ mult, prin această cale drenarea abceselor mediastinale, produse în urma uneĭ perforaţiunĭ a esofaguluĭ, din cauza şedereĭ prea îndelungate a corpuluĭ strein, va permite a salva viaţa multor nenorociţĭ, condamnaţĭ la o moarte sigură şi rapidă.

---

1. Cazul luĭ Forgue consemnat în teza luĭ Montagnier (Montpellier 1898) şi comunicat la congresul din Paris la 1900 nu poate fi considerat ca esofagotomie intra-toracică, de oare-ce autorul s'a mulţumit numaĭ a ajunge până la esofag, pe care însă nu l'a deschis, iar corpul strein l'a extras dupe 12 zile cu panierul prin gură.

Scanned with OKEN Scanner

De aci însă nu rezultă că pentru ori-ce corp oprit imediat înapoia sternului saŭ chiar la strîmtoarea aortică să se recurgă la calea intra-toracică. In asemenea cazuri esofagotomia cervicală practicată cât maĭ în apropierea furşetei sternale este o operaţiune excelentă, pentru că manoperile de extracţie pot fi conduse cu degetul, şi se ştie că un deget exersat valorează cât ochiul. Insă de desubtul strâmtorăreĭ aortice degetul ne maĭ putând ajunge şi manoperile de extracţiune fiind făcute orbeşte cu ajutorul penselor, esofagotomia cervicală nu'şĭ maĭ găseşte într'un mod raţional indicaţiunea, aci se va recurge la calea intra-toracică, propusă de **Nasiloff** în 1888 pentru afecţiunile mediastinuluĭ posterior, experimentată pe cadavre şi pe animale de **Quénu** şi **Hartmann**, în 1891; iar în 1893 şi maĭ târziŭ în 1898 a făcut subiectul a două lucrărĭ de o valoare remarcabilă ale compatriotuluĭ nostru **Potărcă**.

De altă parte *orĭ-ce corp strein situat în extremitatea inferioară a esofagului, dedesubtul strîmtoreĭ diafragmatice*, va fi extras prin gastrotomie propusă şi executată de **Richardson**[1]). Nu se va recurge la această cale când corpul va fi fixat maĭ în sus, între strâmtoarea bronşică şi cea diafragmatică, pentru că degetul introdus prin cardia, ne maĭ putând pătrunde până la nivelul corpuluĭ strein, manoperile de extracţie devin oarbe şi decĭ periculoase.

Prin urmare *esofagotomia cervicală este indicată la adult în toate cazurile în care corpul strein este situat în esofag până dedesubtul strâmtoreĭ aortice; esofagotomia intra-toracică orĭ de câte orĭ corpul s'a fixat între a IV-a v. dorsală şi a VII-a; iar gastrotomia numaĭ pentru corpiĭ situaţĭ în porţiunea diafragmatică şi abdominală a esofagului.*

La copil esofagotomia intra-toracică nu'şĭ găseşte indicaţiunea de cât numaĭ într'un singur caz, atuncĭ când fenomene septice indică existenţa unuĭ abces mediastinal, care

---

1. **Richardson.** — «*Boston med. and. surg. Journal*» 16 Dec. 1886 Gaillard în teza sa raportează 33 cazurĭ de gastrotomie cu 4 morţĭ (13,3%).

cere o cale directă pentru a fi drenat. Când însă e vorba numaĭ de a extrage un corp strein aşezat în porţiunea toracică la un copil, esofagatomia cervicală este suficientă pentru ca manoperile să se facă sub controlul degetuluĭ.

In adevăr, lungimea esofaguluĭ la copil este: la 2 lunĭ de 10 c. m. (Klauss), la 6 lunĭ de 13 c. m. (Lemaistre); la 2 anĭ de $13^1/_2$ c. m. (Klauss), la 3 anĭ de $20^1/_2$ c. m.; aşa că printr'o esofagotomie externă făcută aproape de furşetă se vor putea extrage maĭ în tot-d'auna corpurile streine fixate la strâmtoarea aortică şi bronşică. Pentru corpiĭ fixaţĭ maĭ în jos, deasupra strâmtoreĭ diafragmatice se poate recurge cu folos la esofagotomie cervicală combinată cu gastrotomia. Atât degetul introdus prin cardia cât şi cel introdus prin orificiul cervical în esofag, vor ajuta mult la dislocarea şi la extragerea corpuluĭ strein, ambele degete putând să vină în contact.

In fine când corpul e fixat în porţiunea diafragmatică saŭ abdominală, gastrotomia 'şĭ găseşte singura indicaţie.— Până astă-zĭ se pare că nu s'a intervenit prin această cale la copiĭ.

In lucrarea de faţă nu ne vom ocupa de cât de *esofagotomia externă cervicală*, operaţiune la care am avut ocaziunea să recurgem într'un caz, la un individ care se prezintă dupe 4 zile de la accident şi care'şĭ înghiţise ratelierul cu 5 dinţĭ, oprit la strâmtoarea superioară a esofaguluĭ.

Iată în scurt istoricul acestuĭ bolnav:

Un bărbat în etate de 42 anĭ, intră în clinica Profesoruluĭ Th. Ionescu la 23 Aprilie 1903 spunând că în seara de 19, adică cu patru zile maĭ înainte, pe când mânca compot de caise, a înghiţit un sâmbure, care i-a produs durerĭ violente înapoiul laringeluĭ. Imediat a făcut sforţărĭ de a vărsa, însă fără rezultat, durerea persistă şi nu s'a calmat de cât numaĭ după o oră, când iĭ rămâsese maĭ mult o senzaţie dezagreabilă, de cât o durere înapoiul măruluĭ luĭ Adam. Bolnavul s'a culcat sperând că în cursul nopţeĭ sâmburele va trece în stomac. A doua zi bea lapte pe care'l înghite, senzaţia desagreabilă însă se transformă în durere la fie-care încercare de înghiţire.

După patru zile, durerile s'aŭ accentuat atât de mult în cur-

sul nopţeĭ, care a precedat intrarea luĭ în spital, în cât speriat şi flămând cere intervenţia medicală.

Examinându-l prin palpaţie am constatat la nivelul cricoiduluĭ o induraţiune ce întrecea în lăturĭ trachea şi care se putea mobiliza în sensul transversal.

Cateterizându-ĭ esofagul, cu un cateter obişnuit cu bulă olivară, am găsit că în adevăr un corp strein era oprit în acest organ la 16 c. m. maĭ în jos de arcada dentară superioară şi că era aşa aşezat în cât nu permitea trecerea cateteruluĭ maĭ în jos de el

De îndată ce am avut siguranţa existenţeĭ unuĭ corp strein în esofag, şi pentru că informaţiile date asupra volumuluĭ şi formeĭ acestuĭ corp străin eraŭ de natură a permite încercărĭ de extracţiune pe căile naturale, am recurs la pensa esofagienă a luĭ Berger. In momentul însă de a o introduce în gură, observăm că individuluĭ îĭ lipsesc ceĭ 4 incisivĭ superiorĭ, şi întrebându-l dacă nu cum-va purta o proteză dentară în acest loc, bolnavul ne răspunde desesperat, că cu adevărat el purta un ratelier cu 5 dinţĭ şi că probabil dinţii i-a înghiţit în acelaşĭ moment cu sâmburele, pentru că nu i-a maĭ găsit.

Intrebând ce formă avea piesa dentară, ni se spune că era o placă de cauciuc vulcanizat, fără cârlige metalice şi fără marginĭ saŭ unghiurĭ prea ascuţite.

Preveniţĭ de acest lucru, am încercat cu toate precauţiunile necesare, a apuca ratelierul cu pensa luĭ Berger, având intenţiunea de a-l sfărâma, pentru a facilita extracţiunea, nu am reuşit însă a-ĭ apuca o margine. Aşa în cât după două saŭ treĭ încercărĭ infructuoase am renunţat la ideia uneĭ extracţiunĭ pe căile naturale, ţinând seamă în afară de forma corpuluĭ şi de durata îndelungată a şedereĭ luĭ în esofag, şi am propus esofagotomia cervicală externă.

Bolnavul neacceptând imediat intervenţia a fost internat în spital şi pus în observaţie până a doua zi la 24 Aprilie când am procedat la operaţie,

Inainte de al adormi, bolnavul ne declară că a văzut în scaunele de dimineaţă simburile de caisă pe care ştia bine că-l îngheţise, ceea ce ne forţează a proceda la un nou cateterism al esofaguluĭ; pentru a ne asigura de existenţa încă a corpuluĭ strein, bolnavul presupunând numaĭ posibilitatea faptuluĭ de a fi înghiţit o dată cu simburile şi ratelierul seŭ, reamintindu-ne în acelaşĭ timp de cazul luĭ Krönlein, în care bolnava cerea ajutoru medical pentru un ratelier pe care presupunea că-l îngheţise într'un acces de epilepsie, pe când în realitate corpul strein presupus în esofag, se ascunsese după piciorul unuĭ scaun în camera bolnaveĭ.

In urma acestuĭ cateterism positiv, corpul strein fiind fixat tot la 16 c. m. de la arcada dentară, am procedat imediat la esofagotomie cevicală externă, urmând tecnica pe care o vom descri maĭ în urmă, şi am extras această piesă dentară, compusă din 5 dinţi,

patru incisivi şi un molar, măsurând 4 c. m. de lungime pe $3^1/_2$ c. m. lărgime. Marginele precum şi unghiurile acestuĭ ratelier, sunt destul de ascuţite fără să fie însă tăioase.

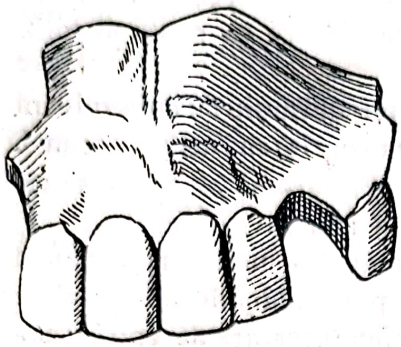

Extracţiunea s'a făcut relativ facil, marginile plăgeĭ esofagiene nu aŭ fost rupte în timpul acesteĭ manopere, iar mucoasa esofaguluĭ nu prezinta nicĭ o leziune la nivelul unde fusese fixat ratelierul. Am închis plaga esofagiană într'un singur strat sub mucos prin 4 puncte cu coardă ; am drenat cu tifon iodoformat plaga musculo-cutanată închizând'o în parte.

Bolnavul a fost pus la dietă complectă. Seara T. 39^2, se schimbă pansamentul şi se fac spălături largĭ cu apa oxigenată, lărgind orificiul de drenaj prin scoaterea a două puncte de sutură cutanate. A doua zi dimineaţă T. 37^6, se reface pansamentul ; dietă absolută, clisme nutritive. Seara T. 38^0, se fac din nou spălături ale plăgeĭ cu apă oxigenată. De a treia zi temperatura se menţine la normal şi dimineaţa şi seara până la complecta vindecare.

In urma insistenţelor absolute ale bolnavuluĭ i se permite să bea apă a treia zi, când se constată că există o mică fistulă esofagiană, liquidul scurgându-se în parte prin plaga cutanată.

Din ziua a patra nutrirea s'a făcut cu sonda esofagiană, de două orĭ pe zi, până în ziua a şase spre zecea, când i s'a permis de a se nutri singur, fistula esofagiană fiind complect închisă.

Plaga cutanată a fost complect cicatrizată după 26 de zile de la operaţie.

In ceea-ce priveşte tecnica esofagotomieĭ intratoracice transmediastinale, precum şi a discuţiunilor asupra caleĭ de urmat în această intervenţie, prin partea dreaptă saŭ prin cea stângă, ele se găsesc perfect expuse în lucrarea luĭ **Potărcă** (La chirurgie intramédiastinale postérieure, 1898). După cum am spus, această operaţiune nu a fost practicată nicĭ odată pe viu pentru extragerea unuĭ corp strein din esofag.

Gastrotomia nu prezintă nimic de particular ca tecnică, în cazul special de corpi streinĭ aĭ esofaguluĭ, şi apoĭ indicaţiunea acesteĭ intervenţiunĭ este mult maĭ rară, corpiĭ streinĭ oprindu-se maĭ totdeauna la una din cele treĭ stricturĭ superioare ale conductuluĭ esofagian.

Aşa în cât adevărata intervenţiune de urgenţă, acea a

căreĭ tecnică trebue să o cunoască ſie-care medic, este incontestat esofagotomia cervicală.

De și de corpĭ streinĭ aĭ esofaguluĭ se vorbește din timpurĭ imemorabile, în terapeutica acestor corpĭ streinĭ se pomenește de esofagotomie pentru prima oară în tratatul luĭ *Verduc.* (Pathol. chirurg. T. II, p. 381), iar prima operație efectuată datează din 1738 și e practicată de *Goursault* père, medic la Coussac-Bonneval, în Limousin și publicată în *Mém. de l'Acad. de Chir. Paris. Vol. III,* p. 14, 1757. In aceiaș publicație se vorbește de a doua esofagotomie externă practicată în acelașĭ an de *Rolland,* chirurg militar francez la Mailly. De la memoriul luĭ **Hévin** [1]), consemnat în actele Academieĭ de chirurgie, a trecut un secol fără a se maĭ vorbi de această operație. In adevăr, până la lucrarea luĭ *Bégin,* găsim două cazurĭ izolate de esofagotomie pentru corpĭ streinĭ; al luĭ *Ricchi:* lettera contenente la osservazione su l'esofagotomia. Assisi 1797 și al luĭ *Rossi* din Parma în «Annal. univers. di Med.» vol. 60, p. 56. 1831. Ambele aceste observațiunĭ sunt consemnate în tratatul luĭ *Corradi:* della chirurgia în Italia, Bologna 1871, p. 375.

In 1833, **Bégin** [2]) a arătat inocuitatea esofagotomieĭ și a arătat regulile după care operația devine sigură și ușoară. Dînsul a probat, cu două fapte personale, că această operație, nu numaĭ că este eficace pentru extragerea corpilor streinĭ, dar încă e unicul mijloc de a scăpa bolnaviĭ de moarte prin complicațiunĭ grave, ca emoragia și adaogă că se observă adesea accidente mortale, care nu se pot prevede înainte de manifestarea lor și care nu se pot opri odată manifestate».

«Dacă bolnavul se vindecă aplaudăm inacțiunea aleasă de chirurg, dar dacă moare, cine poate achita pe un chirurg, care a rămas spectator indiferent la un eveniment așa deplorabil?».

---

1. **Hévin.** — *Mém. de l'Acad. royale de chirurg.*, t. I, p. 444, 1743.
2. **Bégin.** — *Mém. de médecine, de chirurgie, et de pharmacie militaires,* t. 33, p. 441, 1832.

«La aceiaşĭ dată, **Arnott**, chirurg la Middlesex Hospital din Londra, practică operaţia la un copil de 2 anĭ, care înghiţise un os de berbec, de 35 de zile; micul pacient moare 56 ore după operaţie, iar la autopsie se găseşte o perforaţie a esofagului şi pneumonie dublă. Totuşĭ, insuccesul fiind independent de intervenţie, autorul laudă esofagotomia şi arată facilitatea eĭ. «Faptul, spune el, că operaţia a fost executată la un copil, fără a atinge un vas saŭ un nerv important, arată că dînsa, de şi necesită cunoştinţe anatomice precise, nu e aşa de înspăimântătoare, aşa că trebue acceptată când rămâne singura şansă de scăpare». La această operaţie asistase vestitul chirurg de la acelaşĭ spital **Ch. Bell** şi rămase aşa de încântat de ea, că a ţinut imediat o prelegere asupra acesteĭ operaţiunĭ.

In 1845 apare memoriul luĭ de **Lavacherie** [1]) asupra corpilor streinĭ aĭ esofagaluĭ, bazat pe 88 de cazurĭ. Din aceste cazurĭ s'aŭ terminat prin moarte: 18 instantaneŭ, din care 12 n'aŭ fost aşa alarmante, şi o tracheotomie ar fi putut obvia primele accidente, 17 după un timp maĭ mult saŭ maĭ puţin lung, toate justiciabile de esofagotomie; iar 12 cazurĭ de emoragie, dintre care 1 ar fi scăpat prin esofagotomie, căcĭ s'ar fi legat carotida primitivă care era în cauză, iar în 11 s'ar fi putut obvia emoragia prin intervenţia timpurie. In 36 cazurĭ de vindecare după un timp îndelungat şi cu leziunĭ permanente variate, esofagotomia era riguros indicată.

Aşa dar, în acest memoriŭ, autorul e un fervent partizan al esofagotomieĭ externe pentru corpĭ streinĭ, fie pentru a evita accidente mortale, fie pentru a obvia la complicaţiunĭ tardive şi permanente, chiar în cazurile de vindecare. Personal posedă două cazurĭ de esofagotomie, unul vindecat şi altul mort după 15 zile de epuizare.

In 1854, relativ la un caz nenorocit de esofagotomie practicat de **Demarquay** (No. 14), Societatea de chirurgie din Paris se pronunţă formal în favoarea operaţiuneĭ, desaprobând încer-

---

1. **Lavacherie.** — *Mém. de l'Acad. royale de Belgique* 28 Febr. 1842 şi 6 Oct. 1844 şi *De l'œsophagotomie*, p. 44. 1845, Bruxelles.

cările de extracţie prea frecuente, care daŭ loc la stricturĭ şi perforaţiunĭ; cu toate acestea, şi deşi **Vidal de Cassis** [1]), inzista mult asupra esofagotomieĭ, pe care o preconiza aproape exclusiv pentru extragerea corpilor streinĭ opriţĭ în esofag, chirurgiĭ francezĭ până în 1870 aŭ practicat rar această intervenţiune.

Martin [2]) în teza sa asupra tratamentuluĭ corpilor streinĭ aĭ esofaguluĭ, a dat câte-va indicaţiunĭ maĭ precise asupra condiţiunilor în care trebue practicată operaţia.

In 1868, **Cheever** din Boston s'a ocupat cu o lucrare asupra esofagotomieĭ, adunând toate cazurile din literatură. La această lucrare a fost ajutat de **L. Voss**, care, după ce a practicat la New-York, s'a stabilit la Berleburg în Vestfalia, când a avut ocazia să prezinte notele sale luĭ **G. Fischer** [3]), din care acesta din urmă a extras cazurile nepublicate până atuncĭ.

In 1870, **Terrier**[4]) se exprimă: „Pentru a rezuma ideia noastră, vom spune că, imitând conduita chirurgului care chemat la un bolnav cu hernie strangulată, nu'l părăseşte de cât după ce i-a operat hernia, tot aşa practicianul nu trebue să părăsească pe un bolnav cu un corp strein oprit în esofag, de cât după ce l'a scăpat de el, fie că l'a scos prin gură, l'a împins în stomac saŭ i-a practicat esofagotomia. Această din urmă operaţie e cu atât maĭ indicată cu cât nu e grea şi nu prezintă pericolele menţionate de toţĭ autoriĭ clasicĭ".

In *Archives de Médecine* din 1871, **Duplay** consideră esofagotomia o operaţiune de urgenţă şi se miră că e aproape părăsită în Franţa. După el, „indicaţiile sunt date de natura corpuluĭ, care, neregulat şi colţuros, constitue deja o indicaţie pentru intervenţie".

---

1. **Vidal de Cassis.**—Trait. de Path. est. et Méd. opérat, t. III. Paris, 1855.
2. **Martin.** — *«Thèse de Paris»*, 1868.
3. **Fischer.** — *Deutsche Zeitschr f. chirurg, 1888*, Heft 2. u. 3, p. 273
4. **Terrier.** — *«Thèse de Paris»*, 1870.

König[1]) în 1880 a adunat 53 cazurĭ de esofagotomie pentru corpĭ streinĭ.

In 1886, **Markoe**[2]) publicând două cazurĭ personale, adună întreaga literatură cunoscută până atuncĭ, cu ajutorul luĭ **Gross** din Philadelphia. Statistica luĭ cuprinde 82 cazurĭ cu 63 vindecărĭ şi 19 morţĭ. De 74 orĭ corpul strein a fost găsit şi scos, cu 57 vindecărĭ şi 17 cazurĭ mortale; de 7 orĭ n'a fost găsit. Pe cele 16 cazurĭ mortale, cauza morţeĭ a fost de 8 orĭ abcese, de 2 orĭ epuizare, de 2 orĭ septicemie, 1 pneumonie, celel'alte neindicate.

Prima lucrare complectă, cu detaliĭ asupra fie-căruĭ caz în parte, este a luĭ **G. Fischer**[3]) care în 1887 publică prima statistică, cuprinzînd 80 de cazurĭ, în 1888 o complectează, în două lucrărĭ succesive, aşa că statistica luĭ se urcă la 120 cazurĭ. Pe 120 cazurĭ sunt 88 vindecărĭ şi 32 morţĭ, adică o mortalitate de 26,8 la sută. Autorul ajunge la următoarele concluziunĭ după ce documentează, sprijinit pe fapte, toate eventualităţile operaţieĭ:

a) *Un corp strein înghiţit de curînd, îndată ce mijloacele nesîngerînde aŭ rămas nefructuoase, trebue scos prin esofagotomie până la sfârşitul zileĭ a doua.*

b) *Un corp strein înghiţit de câte-va zile, trebue scos imediat prin esofagotomie, când o singură încercare de extragere pe cale naturală a rămas fără succes.*

c) *Când prin natura corpuluĭ extragerea saŭ propulsiunea e periculoasă, operaţia trebue practicată imediat.*

d) *Când gâtul e deja infiltrat, saŭ când există deja emoragiĭ pe gură, esofagotomia e imediat indicată.*

Southam[4]) în 1889, dă o statistică de 28 cazurĭ de esofagotomie cu o mortalitate de 25%. El adaogă: «îndată

---

1. **König.** — Handbuch der chirurgie III/2 1880.
2. **Markoe.** — New-York Medic. Journal, 1 Maiŭ 1886. Vezĭ *Fischer, Deutsche Zeitschr. f. chirurgie*, 1887, p. 565.
3. **Fischer.** — *Deutsche Zeitschr. f. chir.* 1887, p. 565, 1888 p. 97 şi 1888 p. 274.
4. **Southam.** — *Lancet*, 28 Dec. 1889, p. 1325.

ce operaţia e indicată, chirurgul trebue să fie gata să o practice. Intârzierile agravează situaţia şi fac operaţia mai dificilă. In acest mod se evită accidentele de inaniţie, care pot compromite succesul intervenţiunei».

In 1891, prof. **Gross** [1]), într'o monografie publicată cu ocazia unui caz personal, se exprimă ast-fel: «Când corpul strein s'a oprit în esofag, deja de mai multe zile, operaţia trebue practicată îndată ce primele încercări de extragere n'aŭ reuşit pe căile naturale, saŭ când există semne de perforaţie a esofagului saŭ a unui organ vecin, un flegmon periesofagien saŭ emoragie pe gură».

Schramm [2]), întruneşte într'un tabloŭ 12 operaţiuni de esofagotomie externă pentru corpi streini la copii mai mici de 11 ani, cu 3 morţi, adică 25 % mortalitate, toate 3 din perioda preantiseptică.

Gaillard [3]) în teza sa inaugurală din 1894, aduce 26 cazuri de esofagotomie, 22 vindecări şi 4 morţi, adică o mortalitate de 15, 4%.

Schmiegelow [4]) (din Copenhaga) cu ocazia unui caz personal, adună observaţiunile de proteze dentare extrase prin esofagotomie, din ultimii 9 ani, anume 23 cazuri, 17 vindecări şi 6 morţi, adică 25% mortalitate.

Froelich [5]) cu ocazia unui caz personal de esofagotomie externă practicată la un copil, care înghiţise un sâmbure de persică, adună 17 observaţiuni de esofagotomie publicate de la memoriul lui **Gross** (1891—1894). Un singur caz mortal, al lui **Cahier**, pe care-l atribue încercărilor repetate de extragere pe căile naturale. Aşa că mortalitatea e de 5,8%, saŭ 0 dacă se exceptează cazul lui **Cahier**.

In 1894, **Egloff** [6]), azistentul lui **Krönlein** din Zürich,

---

1. **Gross.** — *Semaine méd.* 1891, p. 45.
2. **Schramm.** — *Wien. med. Woch.* 1891, No. 50, p. 2102.
3. **Gaillard.** — *Thèse de Lyon*, 1893-94.
4. *Revue de Laryngologie*, 1894, p. 289.
5. **Froelich.** — *Archives provinciales de chirurgie*, 1894 p. 698.
6. **Egloff.** — *Beiträge zur klin. chirurgie*, 1894, p. 141.

publicând 4 cazurĭ nouĭ din clinica luĭ **Krönlein** pe lângă cele două cazurĭ care figurează deja în lucrarea luĭ **Fischer**, complectează statistica acestuia din urmă, adunând din literatură cazurile publicate până la sfârşitul anuluĭ 1893. In acest mod statistica se urcă la 135 cazurĭ, cu 100 vindecărĭ şi 35 morţĭ, dintre care 2 nu pot fi atribuite operaţieĭ. Mortalitatea e decĭ de 24. 8%, care se poate repartiza în :

Cazurĭ operate în primele 3 zile 46, vindecărĭ 37, morţĭ 9 = 19, 5%
» » între a 4-a şi 8-a zi, 28, » 19, » 9 = 31, 1%

In 1895, **Fedoroff**[1]) publicând 3 cazurĭ personale, aduce o statistică de 162 cazurĭ cu o mortalitate da 27, 7% de la 1—10 anĭ; 0% de la 10—20 anĭ; 13, 3% de la 20—30anĭ; 24% de la 30—40 anĭ; 25% de la 40—50 anĭ; 36% de la 50—60 anĭ: 80% de la 60—70 anĭ.

Saulieux, publică în 1895 teza sa inauguralĕ asupra tratamentuluĭ corpuluĭ strein în esofag, care cuprinde un caz de esofagotomie externă practicată de **Chaput**.

In 1897, **Bull** şi **Walker**[2]) publică o statistică de 32 esofagotomiĭ, cu o mortalitate de 13,3%.

In 1897, **Vigan**[3]) în lucrarea sa inauguralĕ intitulată: „De la pénétration et de l'arrêt des pièces de prothèse dentaire dans l'oesophage", aduce 13 observaţiunĭ de asemenea natură şi ajunge la următoarele concluziunĭ:

1) Corpul strein la intrarea esofaguluĭ poate fi scos cu pense, dar încercările trebuesc practicate cu prudenţă.

2) Când corpul strein e maĭ profund situat, trebue să ne abţinem de la orĭ-ce manoperă de extracţiune pe căĭ naturale. După sediul corpuluĭ, esofagotomia externă saŭ gastrotomia sunt indicate.

In 1898, **Kantzel** şi **Ocladnich**[4]), reluând statisticele

---

1. **Fedoroff.** — *Chirurg. Lietopis*, 1895, vol. V, p. 10.
2. *New-York Med. Record* 1897, I vol.
3. *Thèse de Lyon*, 1897.
4. **Kantzel şi Ocladnich.** —*Chirurg. Lietopis*, 1898, Hf. 5. Traducerea acesteĭ lucrărĭ şi a luĭ Fedoroff a fost făcută după original de d-ra *Livovscky*, studentă în medicină, pentru care îĭ a ducem mulţumirĭ.

anterioare, caută a da la lumină mai ales lucrările și cazurile isolate publicate în Rusia. După lucrările anterioare ale lui **Saricev** și **Fedorov**, ar fi 19 operațiuni practicate în Rusia; la care se poate adăoga încă 5 cazuri comunicate într'un articol de **Vladislavlef** [1]), și 5 cazuri noi comunicate de autori. Prin urmare în total există în Rusia 29 cazuri. In total autorii ajung la o statistică integrală de 212 esofagotomi, cu 13 % din cazuri pentru Rusia.

In 1898, **Pickenbach** publică lucrarea lui inaugurală la Berlin, bazată pe 8 cazuri inedite din clinica lui **Bergmann.**

Sanquirico [2]), în 1899, publică lucrarea sa inaugurală asupra esofagotomiei externă pentru corpi streini. Această lucrare cuprinde cazurile de esofagotomie practicate de la 1895 până la 1897, ar fi prin urmare o continuare a statisticelor lui **Fischer** și **Egloff.** In adevăr, pe lângă cele 135 cazuri care figurează în statisticele din 1888 și 1894, autorul adaogă întreaga statistică a lui **Bull** și **Walker**, care cuprinde 32 cazuri, plus 23 de cazuri noi. Statistica lui **Bull** și **Walker** cuprinde 13 cazuri din America, 10 din Franța, 8 din Anglia și 1 din Germania. Cele 23 cazuri se repartisează ast-fel : 5 americane, 10 franceze, 4 engleze, 2 rusești și 2 germane. Statistica autorului, pe 55 cazuri cuprinde 9 morți, adică o mortalitate medie de 16,3 %. Urmările operatorii sunt cu atât mai bune cu cât operația se face mai din vreme. Printre concluziile autorilor, mai importante sunt următoarele : A permite operatului de a se nutri din primile zile cu lichide ; a proscrie ori-ce sondă sau cateter pentru diagnosticul unui corp strein al esofagului ; a se recurge îndată la razele x și a opera imediat.

In definitiv această lucrare arată 190 cazuri de esofagotomii pentru corpi streini cunoscute până la 1899.

v. **Hacker** [3]), într'o lucrare din 1900 în care se ocupă în special de scoaterea corpilor streini din esofag cu ajutorul

---

1. *Gaz. Bol. St. Petersbnrg* 1897 p. 20.
2. **Sanquirico.** — Thèse de Paris, 1899.
3. v. **Hacker.**—*Beiträge zur klin. Chirurgie.* 1900, vol. 29, p. 128.

esofagoscopieĭ, dă statistica esofagotomiilor practicate în clinica **Billroth-Gussenbauer** de la 1870—1897, statistică care cuprinde 14 cazurĭ, carĭ figurează în lucrările de maĭ sus.

In 1901, **Channac** [1]), în lucrarea luĭ intitulată *Considérations sur l'oesophagotomie externe et les corps étrangers de l'oesophage chez l'enfant*, aduce o statistică de 29 cazurĭ de esofagotomiĭ practicate numaĭ la copiĭ până la acea dată. Pe aceste operaţiunĭ sunt 4 morţĭ, adică 14 % mortalitate. Autorul conchide că radiografia e maĭ de preferat la copiĭ ca examenul direct, că manoperile de extracţiune pe căile naturale sunt periculoase şi trebuesc făcute cu multă prudenţă, dacă se poate sub controlul radioscopieĭ, că esofagotomia externă la copiĭ e maĭ uşoară şi maĭ benignă de cum se crede, ea trebue preferată extragereĭ pe căile naturale, de câte orĭ natura saŭ conformaţia corpuluĭ strein, posibilitatea leziunilor esofagiene rezultând din şederea puţin prelungită, permit a bănui că extragerea nu e lipsită de pericole.

In 1902 **Malkhassian** [2]), în lucrarea luĭ inaugurală, vorbeşte de perforaţia tracheeĭ prin corpĭ streinĭ aĭ esofaguluĭ, arătând şi indicaţiile esofagotomieĭ externe care rezultă tocmaĭ din posibilitatea unor asemenea complicaţiunĭ, din care descrie 10 exemple.

In Ianuar 1903, **Sébileau** [3]) prezentând la Societatea de Chirurgie din Paris 4 cazurĭ personale de esofagotomie, expune indicaţiile intervenţiuneĭ.

In 1903, Februar, **Georges Gross** [4]), şef de clinică chirurgicală la Facultatea de medicină din Nancy publică o lucrare a esofagotomieĭ externe pentru corpĭ streinĭ aĭ esofaguluĭ la copiĭ, cuprinzând 57 de cazurĭ, din care 3 inedite, din clinica profesoruluĭ **Gross**. Pe aceste 57 cazurĭ sunt 10 mortale, adică 17,54 % mortalitate, dintre care în perioada

---

1. **Channac.** — Thèse de Lyon, 1901.
2. **Malkhassian.** — Thèse de Paris, 1902.
3. **Sébileau.** — *Bullet. et mémoir. de la soc. de Chirurgie.* Paris, Janvier, 1903.
4. **G. Gross.**—*Revue mensuelle des maladies de l'enfance.* Février, 1903.

pre-antiseptică 8 cu 4 morți, adică 42,5 % mortalitate; iar 49 în perioada antiseptică cu 7 morți, adică 14,28 %. Autorul conchide că esofagotomia e o operațiune de urgență, la copil ca și la adult, și trebue practicată imediat după radioscopie și după prima încercare infructuoasă de extracțiune pe căile naturale.

In sfârșit ultima lucrare asupra esofagotomiei externe datează din 1903, luna Martie, a lui **Kaloyéropulos** [1]) din clinica profesorului **Angerer** din München. Această lucrare cuprinde 53 cazuri de esofagotomii, care adunate la statisticele anterioare cunoscute autorului, dau o statistică generală de 217 cazuri, cu 170 vindecări și 45 morți, adică o mortalitate de 20,93 %.

Pentru a rezuma această expunere cronologică a lucrărilor relativ la esofagotomia externă cervicală pentru corpi streini, vom releva câte-ve date mai importante.

Am văzut că **Cheever** din Boston a fost cel dintâiu care s'a gândit să adune toate cazurile din literatură până la 1868. Apoi a apărut teza lui **Terrier** cu 16 și lucrarea lui **König** cu 53 cazuri, **Markoe** cu 82 cazuri, **Fischer** în trei publicațiuni succesive cu 120 cazuri în 1888, **Southam** 1889 cu 28 cazuri, **Schramm** în 1891 cu 12 cazuri la copii, **Gaillard**, într'o teză din 1894, cu 26 cazuri, **Schmiegelow** 23 cazuri de proteze dentare. In 1894 **Egloff** complectează statistica lui **Fischer** la 135 cazuri, **Fedoroff** în 1895 o augmentează la 163, **Kantzel** si **Ochladnyk** la 212 în 1898. **Sanquirico** în 1899 nu știe să dea de cât 190 cazuri, iar **Kaloyeropulos** în 1903 abea adună 217 cazuri.

La copii **Froelich** dă în 1891 17 cazuri, **Channac** în 1901 dă 29 cazuri, iar **Gross** în 1903 dă 57 cazuri.

Vedem dar că două lucrări foarte recente, din Februarie și Martie 1903, cuprind numai 217 cazuri totale, dintre cari 57 la copii. Cu toată tendința autorilor de a aduna toate cazurile publicate în știință, multe, foarte multe din cazuri le-a trecut neobservate aproape a treia parte. In adevăr, în lucrarea noastră am putut aduna 20 cazuri mai multe ca

Gross la copiĭ, iar statistica noastră generală cuprinde 321 cazurĭ, adică maĭ mult de 100 cazurĭ ca ultima publicaţie de acest gen din acelaşĭ an. Folosindu-ne de toată literatura medicală disponibilă, franceză, germană, engleză, rusească, americană, italiană şi spaniolă, n'am ezitat un moment, cu ocazia unuĭ caz personal şi a unuia inedit de la noĭ, a relua studiul esofagotomieĭ externe, studiŭ pe care vom căuta a-l face cunoscut streinătăţeĭ, bazându-l pe un număr mult maĭ complect de cazurĭ, am putea zice aproape pe totalitatea cazurilor cunoscute, studiŭ prin urmare maĭ edificant pentru întregul public medical.

Tecnica operatoare. — Esofagotomia cervicală, contrar părereĭ unor chirurgĭ poate fi trecută printre operaţiunile simple, căutarea şi găsirea esofaguluĭ, considerată ca unul din timpiĭ ceĭ maĭ dificilĭ aĭ intervenţiuneĭ, va fi mult înlesnită, dacă vom fi partizanĭ aĭ inciziilor largĭ, prin care punerea în evidenţă a punctelor de reper se face uşor.

Esofagotomia cervicală se va practica în tot-deauna la stânga, chiar atuncĭ când corpul strein proemină pe latura dreaptă a tracheeĭ, din cauza înclinăreĭ normale a conductuluĭ esofagien în partea stângă, unde întrece puţin în afară trachea, formând împreună un unghiŭ în fundul căruia se găseşte aşezat recurentul stâng, nerv pe care nu ne este permis a-l secţiona în cursul operaţiuneĭ noastre, cea ce în dreapta riscă maĭ mult fiind aşezat pe peretele lateral al esofaguluĭ, iar nu pe peretele luĭ anterior.

Inciziunea pieleĭ, contrar părereĭ luĭ **Berger** [2]) care susţine a se face pe linia mediană, va fi făcută oblic pe marginea anterioară a sterno-mastoidianuluĭ întinzându-se de la nivelul articulaţiuneĭ sterno-claviculare şi până la marginea superioară a cartilagiuluĭ tiroid.

---

1. **Kaloyéropulos.** — *Beiträge zur klin. Chirurgie* 1903, 139, 83, Heft 2. p. 540.
2. **Berger.** Soc. de chir. de Paris 10 Maĭ 1893 T. XIX.

La copil ca și la adult cu cât incizia va fi mai lungă cu atât operațiunea va merge mai repede și mai sigur.

Vom secționa pielea, pielosul și aponevroza superficială ; vom lega cele două capete ale jugulareĭ externe, pe care o vom secționa mai în tot-deauna și vom descoperi, în toată lungimea inciziuneĭ, mușchiul sterno-cleido-mostoidian, pe care-l vom trage în afară cu un depărtător. Cu modul acesta descoperim aponevroza mijlocie a gâtuluĭ și mușchiul omoplato-hyoidianul, pe care putem să-l liberăm și să-l dăm unuĭ depărtător, spre a-l atrage în sus și înăuntru, saŭ 'l secționăm împreună cu aponevroza medie. Pachetul vasculo-nervos al gâtuluĭ este ast-fel pus în evidență. Atunci cu multă atențiune, cu sonda canelată vom libera artera pe marginea eĭ internă și o vom încredința depărtătoruluĭ care o va atrage în afară cu mușchiul sterno-mastoidian. O dată vasele în siguranță ne vom ocupa cu *punerea în evidență a tracheeĭ*, *punct de reper de o importanță capitală*, după cum vom vedea într'un moment.

Pentru a descoperi trachea, ridicăm și deslipim cu sonda canelată marginea externă a mușchilor sub-hyodienĭ, dedesubtul cărora lobul stâng al corpuluĭ tiroid acopere și ascunde conductul tracheal. Degajăm acest lob cu toată grija de a nu-l rupe și-l reclinăm, când nu e hipertrofiat, cu un depărtător în sus și înăuntru. Imediat dedesubt vedem inelele tracheeĭ. Dacă însă voim să avem și mai multă lumină, atunci nu avem de cât să secționăm între două legăturĭ artera tiroidienă inferioară, și chiar pe cea superioară fără niciun inconvenient și aceasta ne va ajuta mult în reclinarea lobuluĭ tiroidian, permițând deslipirea luĭ dupe laturile tracheeĭ.

Ajutorul depărtând în afară sterno-mastoidianul și pachetul vasculo-nervos, iar înăuntru mușchiĭ subhyoidienĭ și lobul stâng al corpuluĭ tiroid, pe care 'l ridică puțin în sus, descopere bine fundul câmpuluĭ operator, în care chirurgul cu ochiul la început cu degetul în urmă caută și găsește esofagul, reamintindu-șĭ că între *trachee înainte și coloana ver-*

tebrală înapoi, nu există de cât un singur organ, acel căutat, esofagul.

Această noţiune anatomică, o credem suficientă pentru a înlătura întrebuinţarea conductoarelor esofagiene introduse prin gură, cu scop de a ridica şi a pune în evidenţă peretele esofagian.

Dacă corpul strein e oprit în regiunea cervicală, atunci cu degetul plimbându-l dealungul esofagului descoperit, căutăm să simţim corpul strein, în dreptul căruia vom practica inciziunea conductului.

Dacă însă e aşezat mai în jos, atunci apucăm cu două pense Kocher, peretele conductului cât mai aproape de furşeta sternală şi-l atragem puţin în afară, căutând a ne pune în evidenţă mai mult peretele său posterior de cât pe cel anterior. Cu bisturiul practicăm o incizie longitudinală la acest nivel, ţinând seamă că esofagul este un organ gros, care se compune dintr'un prim strat muscular, dedesubtul căruia se găseşte o mucoasă flască şi mobilă, care va trebui să fie apucată la rândul ei între două pense Kocher, dupe secţionarea peretelui muscular, pentru a o fixa şi a-i face o secţiune regulată.

Inciziunea va fi proporţională cu volumul corpului strein, nici o dată însă nu va fi prea mică, pentru a nu risca ca în momentul extracţiunei buzele să se contuzioneze, cea ce ar împiedica o cicatrizare repede.

Conductul incizat, vom proceda la extracţiunea corpului strein. Este dificil de a da regulî precise pentru acest timp al operaţiunei care consistă în a căuta, a apuca şi a extrage corpul strein. In adevăr, natura sa, situaţia şi forma sa precum şi modul său de implantare, fac să varieze conduita operatorului.

Dificultatea nu este mare dacă corpul se găseşte la nivelul inciziunei esofagiene. Dacă este situat mai în jos vom introduce degetul în esofag prin plaga esofagiană pentru a explora şi pentru a prezida la toate manoperile de extracţie practicate cu diverse instrumente introduse prin plagă. Degetul, care înlocueşte ochiul, după cum am spus deja, în asemenea împrejurări, fereşte pereţii esofagului pentru a nu fi răniţi, contribuid mult la desinclavarea corpului strein, pre-

cum și la dilatarea conductului în tot timpul cât corpul strein este atras pentru a fi extras.

In executarea manoperilor de extracție se va pune cu atât mai multă prudență cu cât corpul strein este de dată mai veche și mai solid fixat în pereții esofagului.

După extracția corpului strein, naște întrebarea dacă trebue saŭ nu să suturăm esofagul.

Când peretele esofagian este alterat prin manoperile laborioase de extracție, saŭ când țesuturile periesofagiene sunt infiltrate, flegmonoase, nu poate fi vorba de sutură. In asemenea cazuri, va trebui să lăsăm totul deschis, să drenăm larg lăsând complect deschisă și plaga cutanată.

Dar dacă pereții conductului sunt normali, extracțiunea s'a făcut ușor, fără atriționarea buzelor plăgei și dacă nu este de temut vre-o ulcerație ulterioară, iar câmpul operator pare aseptic, atunci sutura plăgei esofagiene se poate face.

Prima sutură a esofagului a fost făcută la 1868 de **Cheever** într'un singur strat. **Gervais** nu sutura de cât numai mucoasa, iar **Abbé**, și cu el cea mai mare parte a chirurgilor, suturează într'un singur strat sub-mucoasa și musculara, lăsând nesuturată mucoasa; pe când alții fac sutura separat a mucoasei și a planului muscular.

In toate cazurile în care se va sutura esofagul, într'un singur strat saŭ în două straturi și or cât de bine va fi făcută această sutură, plaga cutanată nu va fi închisă de cât numai parțial, lăsând în unghiul inferior o mică meșă de tifon iodoformat, pentru a nu risca de a avea o infiltrație și un flegmon al gâtului, când un punct de sutură ar ceda (cazul lui Gay obs. No. 171 cu închiderea complectă a plăgei cutanate urmată de un flegmon și fenomene septice, care aŭ omorât bolnavul a 5-a zi).

In majoritatea cazurilor, reunirea imediată a plăgei esofagiene nu se obține, mai în totdeauna se creiază o mică fistulă, prin care se scurg lichidele înghițite. Din 197 de suturi esofagiene nu s'a obținut reunirea per primam de cât numai de 10 ori.

Persistența fistulelor după esofagotomie, fie că s'a făcut

sutura plăgeĭ esofagiene, fie că s'a drenat larg, s'a observat excepţional de rar (cazul luĭ Mauclaire în care fistula a durat maĭ mult de 7 luniĭ). In regula generală nu durează maĭ mult de cât 15—20 zile, permiţând plăgeĭ cutanate să se vindece complect în 30—40 de zile.

Se citează cazuriĭ (treĭ cazuriĭ ale luĭ Cheever No. 25, 26, 29) în care fistula s'a redeschis după un timp oare-care cu toate că se închisese complect şi plaga cutanată. Acest accident poate proveni din cauza înghiţireĭ unuĭ bol alimentar prea mare, care destinzând calibrul esofaguluĭ, rupe cicatricea esofagienă.

După esofagotomia calibrul conductuluĭ nu se strîmtorează. In adevăr nu se citează de cât două cazuriĭ de retresisment; în unul bolnavul a suferit o a doua esofagatomie după 4 aniĭ de la prima, din cauza unuĭ bol alimentar oprit la nivelul cicatriceĭ esofagiene (cazul luĭ Krönlein operat prima dată de Fritsche No. 107); al doilea e cazul luĭ May (obs. No. 100).

In treĭ cazuriĭ s'a observat paralizia coardeĭ vocale stângiĭ, accident atribuit secţiuneĭ saŭ rănireĭ recurentuluĭ stâng. Dublând de atenţiune în momentul secţionăreĭ esofaguluĭ, se evită uşor această neplăcută complicaţiune.

In îngrijirile post operatoare în afară de pansarea regulată a plăgeĭ, în care ne vom conduce dupe regulile obicinuite, înlăturând însă în tot-de-auna întrebuinţarea substanţelor corosive ca periculoase (cazul luĭ **Czerny** obs. No. 74) se coprind şi alimentarea bolnavuluĭ.

Iată o cestiune foarte importantă. Bolnavul poate fi nutrit prin unul din mijloacele următoare.

a) Un adult poate să fie supus la dietă câte-va zile, susţinându-ĭ forţele cu clisme alimentare şi injecţiuniĭ de ser. Acest mijloc însă este inaplicabil la copiĭ şi bătrâniĭ pe care nu putem să-ĭ lăsăm fără nutriment suficient nicĭ două zile, fără a nu risca să-ĭ expunem la accidente grave de epuizare prin inaniţie.

b) S'a consiliat cateterismul repetat al esofaguluĭ, de 2-4 oriĭ pe zi. Prin trecerile însă repetate ale sondeĭ se întreţin şi

chiar se agravează leziunile existente în esofag. Se pot face căi false, sonda se angajează în plaga esofagiană la nivelul cusăturei, saŭ pătrunde printr'o ulceraţie a pereteluĭ. La copiĭ maĭ ales acest sistem de nutrire nu e aplicabil, introducerea sondeĭ fiind o adevărată operaţie la aceştĭ micĭ bolnavĭ. La adult a fost întrebuinţată cu succes în multe cazurĭ. Bolnavul operat de noĭ a fost de a treia zi nutrit prin acest mijloc; în primele treĭ zile s'aŭ făcut clisme alimentare şi ser artificial.

c) Un mare număr de chirurgĭ aŭ întrebuinţat sonda permanentă, introdusă prin gură, prin nas saŭ prin plaga cervicală în cazurile în care nu se practica cusătura plăgeĭ esofagiene. Menţinerea sondeĭ prin gură e foarte dificilă şi maĭ toată lumea a abandonat această cale în favoarea introducereĭ sondeĭ prin nas, dupe cum a consiliat'o Gross în 1891. O mare parte din aceştĭ bolnavĭ aŭ fost nutriţĭ prin acest sistem, putând perfect de bine să suporte sonda à demeure cât de multă vreme (cazul luĭ Gros obs. No. 146 sonda a fost menţinută 63 zile) fără să irite organul, saŭ să producă fenomene de esofagită.

Introducerea sondeĭ prin plaga cervicală, prezintă inconvenientul capital după noĭ, de a expune la constituirea uneĭ fistule care să dureze lunĭ de zile. E mult maĭ preferabilă introducerea sondeĭ prin nas.

Eĭ bine, nicĭ acest sistem nu convine copiilor, care suportă foarte greŭ sonda permanentă prin nas, putând da naştere, numaĭ prin prezenţa eĭ, la fenomene nervoase de ordine reflexă (Gangolphe). De aceia când e vorba de copiĭ, eĭ vor fi nutriţĭ prin gură din prima zi, vom pansa însă plaga cervicală puţin maĭ compresiv cu tifon iodoformat, şi vom mări această compresiune prin apăsare, în momentul când copilul înghite lichide. Dacă se scurg lichide prin plagă schimbarea pansamentuluĭ se impune. Numărul bolnavilor alimentaţĭ în modul acesta e mare şi chirurgĭ ca Fischer, Maclean, Jalaguier, Nové-Josserand şi Weiss laudă acest sistem, care le-a permis de a obţine succese foarte frumoase.

No.	OPERATORUL	Sex şi vârsta	Corpul strein	Data operaţiei	Localizarea corpului strein	RESULTATUL		Tratamentul plăgei. Nutriţia	ANUL şi Indicaţia bibliografică
						Vindecare	Moarte		
1	**Goursauld**	Bărbat	Os	—	—	Vindecare	—	Bandaj oclusiv. Clistire 6 zile.	1738 Mém. de l'Acad. de chirg. Paris. Vol. III 1757
2	**Roland**	—	—	—	—	Vindecare	—	Aceiaşi operaţie ca la No. 1.	Ibid
3	**Ricchi**	B. 70	Os	8 zile	—	—	După 18 zile de epuizare	—	1797. Corradi. Della chirurg. în Italia 1871
4	**Rossi**	Bărbat	Os	2 zile	—	—	După 9 zile perfor. esofag.	—	1831. Ibid. p. 394
5	**Bégin**	B. 24	Os	8 zile	—	48 zile	—	Pansament ca la No. 6. Sondă esofagienă.	1831. Journ. Univers. hebd. de méd. et. chir. 1833.
6	**Bégin**	B. 24	Os	12 zile	—	4 săptămâni	—	Compresă cerată fenestrată, scamă uscată. Sondă esofag. a doua zi.	1832. Mémoire sur l'œsofagot. Paris. 1833
7	**Arnott**	B. $2^1/_4$	Os	32 zile	—	—	După 56 ore ulceraţia esofagului. Pneumonie.	Nici o sutură. Sondă esofagienă prin gură, a doua zi prin plagă	1833. London med. chir. Transact. 1833.
8	**de Lavacherie**	B. 41	Os	8 zile	—	26 zile. A 6-a şi 7-a zi emoragie abund. prin gură	—	Pansament ca în No. 6. Bolnavul înghite.	1842. Mém. de l'Acad. de Méd. de Belgique. 1842 şi 44.
9	**Martini**	B. 34	Os	4 zile	—	—	După 3 zile gangrena esofag.	Plasture adesiv, comprese reci.	1844. Württemb. med. Corresp. Bl. 1844

Scanned with OKEN Scanner

10	**de Lavacherie**	B. 68	Tub de fildeș și sâmbure de cireașă într'o strictură	3 luni	—	—	După 15 zile de epuizare.	Sondă esofagiană.	1845. Bullet. de l'Acad. roy. de Méd. de Belgique 1845.
11	**Scott (?)**	Bărbat	Dop de sticlă de bere	Imediat	—	Vindecat (?)	—	—	1853. London Med. Times. 1864
12	**Flaubert**	B. 44	Os	8 zile	—	—	După 3 zile perforație mare a esofagului. Puroi până în stomac	Clistire	1853. Gazette des hôpitaux. 1857
13	**Anthoniesz**	B. 40	Pește de 4 $^1/_2$ zoll lungime	Câte-va zile	—	6 săptămâni	—	După 8 zile clistire. La 12 zile înghite.	1853. Ceylon Miscellany. Vol. I. Lancet 1854
14	**Demarquay**	F. 3 $^1/_2$	O monedă de un franc	10 zile	Prima piesă a steruluĭ	—	După 3 zile. Gangrenă și perfor. esofag. Abces retrofaringen până în pleură	Nutrită prin plagă	1854. Gazette des hôpitaux. 1854
15	**Syme**	B. 26	Os	16 zile	—	2 săptămâni	—	Bolnavul înghite	1855. Observ. în clinical surgery. Edinburgh. 1861
16	**Ungefug**	B. 20	Monedă (thaler)	2 zile	—	6 săptămâni	—	Sutură cutanată parțială; comprese reci. Inghite	1855. Darkemen. Lucrare specială
17	**Cock**	B. 21	Ratelier	4 zile	—	4 săptămâni	—	Nici o sutură, comprese reci. Sonda esofagiană timp de 3 săptămâni	1856. London Med. Times. 1856
18	**Castresana**	Bărbat	Piatră	—	—	—	Emoragie	—	1859. La Espana Médica 1859

Scanned with OKEN Scanner

No.	OPERATORUL	Sex şi vârsta	Corpul strein	Data operaţiei	Localizarea corpului strein	RESULTATUL		Tratamentul plăgeĭ. Nutriţia	ANUL şi Indicaţia bibliografică
						Vindecare	Moarte		
19	**Stanley**	Bărbat	Os	—	—	—	Perforaţia esofagului. Abces până în pleură	—	Inainte de 1862. British Med. Journ. 1878
20	**Syme**	F. 45	Os	6 zile	—	14 zile	—	Sondă esofagiană	1861. Brit. Med. Journ. 1861
21	**Syme**	B. 21	Monedă de aramă	3 luni	—	17 zile	—	Sondă timp de 8 zile; în urmă înghite.	1862. Journ. of. med. Edinburgh. 1862
22	**Inzani**	Bărbat	Os	2 zile	—	4 săptămâni	—	Tamponare, sutură parţială a peleĭ	1862. Ann. univ. di Med. Ser. 1862.
23	**Sourier**	B. 22	Os	6 zile	—	6 săptămâni	—	Pansament simplu. Sondă 8 zile.	1863. Gazette des hôpitaux. 1864
24	**Arnold**	F. 22	Sâmbure de persică	3 zile	—	3 luni	—	Pansament simplu, comprese reci. După 2 zile înghite	1863. II Morgagni. Napoli, VI. 1864
25	**Cheever**	B. tânăr	Os de peşte	3 zile	—	3 săptămâni Redesc. plăgeĭ	—	Plaga deschisă. Clistire. A 3-a zi se hrăneşte pe gură	1866. Boston. 1867.
26	**Cheever**	B. tânăr	Ac	3 zile	—	4 săptămâni Redeschidere. Vindecare	—	Plaga deschisă. Clistire. Inghite a 3-a zi.	1866. Vezĭ No. 25
27	**Cock**	B. 33	Ratelier	4 zile	—	16 zile	—	Sutură cutanată. Sondă esofagienă. Clistire.	1867. Guy's Hosp. rep. 3. Ser. Vol. XIII. 1868

Scanned with OKEN Scanner

28	**Hitchcock**	F. 49	Ac	4 luni	—	1 lună.	—	Sutura cutanată parțială. Compresereci. Clistire. Inghite a treia zi.	1867. Boston Med. and surg. Journ. 1868.
29	**Cheever**	F. 60	Ac	8 luni	—	1 lună. Redeschidere. Vindecare.	—	6 puncte de sutură cu mătase pe esofag. Sutură cutanată. Clistire. Inghite a 3-a zi.	1868. Vezi No. 25.
30	**Nussbaum**	F.	Ratalier	—	—	—	După 4 zile. Pioemie.	—	1868. Comunicare scrisă lui Fischer.
31	**Maclean**	F. 2	Os	10 zile	—	Vindecare	—	Plagă deschisă. Inghite imediat.	1869. Richmond and Louisville Med. Journ. Vol. VII. p. 545.
32	**Billroth**	B. 11	Sâmbure de cireașă în strictură	3 zile	—	26 zile	—	2 suturi pe esofag. Inghite de la început.	1870. Wien. Med. Woch 1870.
33	**Atherton**	F. 1 an și 11 l.	Monedă	5 zile	—	4 săptămâni	—	Clistire. Inghite a 3-a zi.	1870. Boston. Med. and surg. Journ. 1870.
34	**Billroth**	B. 6	Nasture în strictură	4 zile	La nivelul furculiței sternale	21 zile	—	2 suturi pe esofag. Inghite imediat.	1871. Archiv f. kl. Chir. XIII. 1872.
35	**Péan**	B. 8	Sâmburel de persică	—	—	14 zile	—	—	1871. Tribune Médicale. Paris. 1872.
36	**Langenbeck**	B. 18	Os	2 zile	—	28 zile	—	Plasture adeziv. Sondă esofagiană 17 zile.	1874. Berlin. Klin. Woch. 1877.
37	**Mclean**	B. 30	Ratelier	5 zile	—	20 zile	—	Esofagul necusut. După 48 ore înghite lesne.	1874. Neuw. Iork Med. Record. 1876.

Scanned with OKEN Scanner

No.	OPERATORUL	Sex şi vârsta	Corpul strein	Data operaţiei	Localizarea corpului strein	RESULTATUL		Tratamentul plăgeĭ. Nutriţia	ANUL şi Indicaţia bibliografică
						Vindecare	Moarte		
38	**Mclean**	Bărbat	Ratalier	11 lunĭ	—	6 săptămânĭ	—	Esofagul necusut.	1874. Vezĭ No. 37.
39	**Schmidth**	Bărbat	Os	9 zile	—	6 săptămânĭ	—	Sondă esofagiană 4 zile, în urmă înghite.	1874. Centr. F. Chir. 1882.
40	**Thomas**	B. 60	Os	6 zile	—	Vindecare rapidă	—	—	1875. Birmingham. Med. Record. 1876.
41	**Wheeler**	B. 45	Ac de cusut cu fir	15 zile	—	Vindecare	—	Sutură cutanată. Fără sondă.	1875. Irish Hôsp. Gazette. 1875.
42	**Markoe**	F. 3	Bucată de fer	5 zile	—	—	După 12 zile. Istovire.	Sutura cutanată, dren. Clist. Fără sondare.	1875. New-York. Med. Journ. 1886.
43	**Billroth**	B. 34	Briceag	2 zile	—	—	După 10 zile. Pneumonie, tuberculoză pulmonară.	Hrănit pe gură.	1875. Deutsche Med. Wochen. 1876.
44	**Langenbeck**	F. 27	Ratelier	5 zile	—	19 zile	—	Dren în esofag şi în plaga cutanată. Sondă esofagienă nesuportată. Inghite.	1876. Vezĭ No. 36.
45	**Cazin**	Femee	Os	—	—	Vindecare	—	Sutura esofagului şi a peleĭ. Sondă.	1876. Bull. de l'Acad. de Médecine. 1876.
46	**König**	F. 66	Os	5 zile	—	—	După 6 zile. Perforaţia esofagului. Flegmon. Cord gras.	Sondă	1877. Deutsche Chirurgie. 1880.

Scanned with OKEN Scanner

47	**Bille**	B. 58	Sârmă de 31·5 cm. lungime cu burete și pens.	2 zile	—	—	Mort după gastrotomie în ziua a 5-a.	—	1877. Berliner Klin. Wochenschr. 1880.
48	**Mclean**	16 luni	Monedă	5 zile	—	Vindecare rapidă	—	Nici o sutură a esofagului. Inghite.	1877. New-York Med. Record. 1884.
49	**Mc Keown**	F.	Ratelier	1 lună	—	14 zile	—	Sondă	1878. British Med. Journal. 1878.
50	**Sonnenburg**	F.	Ratelier	12 ore	—	3—4 săptămâni	—	Dren în esofag, sutură cutanată. Pans. Listerian. Sondă esofagiană în primele zile.	1878. Berliner Klin. Woch. 1879.
51	**Krönlein**	B. 48	Dinte	4 zile	—	5 săptămâni	—	Sutură cutanată și dren. Sondă 8 zile.	1878. Idem.
52	**Alexander**	F. 30	Ratelier	6 săpt.	—	3 luni	—	Clistire. După 2 zile înghite.	1878. Lancet. 1879.
53	**Schönborn**	B. 11 l.	Nasture	1 zi	—	—	După 2 zile. Supur. retrofaringiană până la baza craniului.	Sutură cu catgut a esofagului. Inghite.	1878. Stetter. Zzeitschrift f. clin. XIII. 298.
54	**Gay**	F. 49	Os de pește	2 zile	—	10 zile	—	Sutură cutanată.	1878. Boston Jour. 13 Mart. 1879.
55	**Langenbeck**	B. 25	Ratelier	—	—	—	După 11 zile. Supurația mediastinului posterior.	Sutură cutanată. Dren. Sondă.	1878. Witzel. Corresp. für zahnärzte 1879. British Med. Journ. 1879.
56	**Langenbeck**	—	Ratelier	—	—	Vindecare	—	—	1878. Ibid. ca la 55.

Scanned with OKEN Scanner

No.	OPERATORUL	Sex și vârsta	Corpul strein	Data operației	Localizarea corpului strein	RESULTATUL		Tratamentul plăgeĭ. Nutriția	ANUL și Indicația bibliografică
						Vindecare	Moarte		
57	**Gerster**	B. 45	Os	17 zile	La 9 zoll de arcada dentară	—	După 5 zile. Emoragie din jugulară internă.	Sutura esofagului.	1878. New-Yory Med. Journal. Vol. XV.
58	**Gerster**	F. 9	Fluer	Imediat	—	Vindecare în 13 zile.	—	—	Idem
59	**Gerster**	B. 2	Monedă	Imediat	La 7 1/2 zoll de arcadă	Idem	—	—	Idem
60	**Gerster**	F. 49	Solz de pește	Imediat	—	Idem	—	—	Idem
61	**Billroth**	F. 30	Sâmbure de persică în strictură	24 zile	—	18 zile	—	Pans. antisptic. Nutriția printr'un dren mai multe zile.	1878. Comunicațiune scrisă luĭ Fischer Zeitschrift f. Chir. XXVII.
62	**Justi**	F. 27	Sâmbure de persică	2 zile	—	27 zile	—	Nicĭ o sutură a esofaguluĭ. Sutura cutanată. Sondă esofag. imposibilă. Inghite.	1878. Zeitsch. f. Chir. XVII. p. 158. 1882.
63	**Atherton**	F. 70	Os	2 zile	—	5 săptămânĭ	—	Sutură cutanată. Clistire, maĭ târziŭ sondă.	1879. Boston med. and surg. Journ. Vol. I. 1879. p. 777.
64	**Bille**	F. 23	Castană	2 zile	—	8 săptămânĭ	—	Sondă 14 zile.	1879. Vezĭ No. 47.
65	**Leisrink**	F. 33	Os	8 zile	—	20 zile	—	Sutura pieleĭ, dren. Inghite.	1880. Archiv. f. Klin. Chir. XXVI. p. 936.

Scanned with OKEN Scanner

66	**Billroth**	B. 39	Ratelier	5 zile	Porţiunea cervicală	—	După 13 zile. Emoragie din Carotida primitivă.	Tamponare cu tifon fenolat.	1880. Comunicare scrisă luĭ Fischer.
67	**Billroth**	B. 21	Ratelier	2 luni	La cartil. cricoid	18 zile	—	Dren în esofag p. hrănit. Sutură cutanată.	1880. Idem
68	**Rinne**	B. 23	Teacă de sabie de 37 şi $^1/_2$ cm. lungime	8 ore	—	—	După 9 zile emoragie secund., legătura carotideĭ primitive. La 15 zile móre, pneumonie şi supuraţie.	Tamponament cu tifon. Sondă esofagienă prin plagă. Clistire.	1880. F. Franke. Teză Greifswald. 1885.
69	**Monastyrski**	Bărbat	Os	1 lună	—	Vindecare	—	Dren. Sutură cutanată. Sondă.	1881. Ieschenedelnaja Klinit. Gaseta 1881. Centr. f. Chir. 1882.
70	**Marcacci**	B. 60	Os	4 zile	—	—	După 16 ore. Epuizare. Abces retrofaring. Pleurită.	Sutură cutanată. Hrănit prin plagă.	1881. Lo sperimentale. 1881.
71	**Mclean**	B. 36	Ratelier	12 anĭ	—	—	După 48 ore. Istovire.	Nicĭ o sutură a esofaguluĭ. Inghite.	1881. New-York. Med. Record. 1884.
72	**W. Roser**	B. 34	Os	2 zile	—	12 zile	—	Sutura esofaguluĭ cu catgut. Dren.	1881. Comunicare scrisă luĭ Fischer.
73	**Czerny**	B. 52	Os	8 zile	—	—	După 15 zile. Ulceraţia veneĭ jugulară internă prin dren. Emorag. secundară, pioemie.	Sutură cu catgut a esofaguluĭ. De a 3-a zi sondă esofagienă.	1881. Comunicare scrisă luĭ Fischer.

Scanned with OKEN Scanner

No.	OPERATORUL	Sex și vârsta	Corpul strein	Data operației	Localizarea corpului strein	RESULTATUL		Tratamentul plăgei. Nutriția	ANUL și Indicația bibliografică
						Vindecare	Moarte		
74	**Lisencu**	B. 8 ani	Monedă	In aceiași zi	—	21 zile	—	Esofagul necusut. Primele zile clistire.	1881. Med. 1881, No. 8.
75	**Wavratil**	B. 43	Os	8 zile	—	3 săptămâni	—	Sondă	1882. Chirurg. Beiträge. Stuttgart. 1882.
76	**E. Küster**	B. 48	Os	6 zile	—	—	A doua zi tracheotomie p. dispnee. Edem pulmonar.	Sutura esofagului la piele. Sondă.	1882. Comunicare scrisă luĭ Fischer.
77	**Cheever**	B. 44	Solz de pește	4 zile	—	—	După 5 zile. Fenomene pulmonare.	—	1882. Boston Med. and Surg. Journ. 1882.
78	**Holmer**	B. 30	Piatră	2 zile	—	Vindecare	—	Gaz iodoformat, dren. Nutrit prin plagă 2 $^1/_2$ zile.	1882. Kopenhagen. Hosp. Tidende p. 985. 1883.
79	**Howell**	—	Monedă de 5 parale	—	—	Vindecare	—	—	1882. Meeting of. Med. Soc. of. West-Virginia. 1883.
80	**Esmarch**	F. 21	Ratelier	7 zile	—	12 zile	—	Sutură cutanată. Clistire. Inghite.	1882. Comunicare scrisă luĭ Fischer.
81	**Stamm**	F. 2 $^1/_4$ ani	Monedă	13 zile	—	12 zile	—	Inghite după 2 zile. Plagă deschisă.	1882. Comunicare scrisă luĭ Fischer.

Scanned with OKEN Scanner

82	**Knie**	B.	Os	8 zile	—	Vindecare rapidă	—	—	1883. Protokolle der Chir. Gesellsch. in Moscov 1883. Petersb. Med. Woch. 1884.
83	**Monnier**	F. 7	Capsulă de metal	2 1/4 ani	La 15 cm. de la arcadă	—	După 2 zile. Flegmoane.	4 suturi de catgut pe esofag. Sutură cutanată. Dren.	1883. Revue mens. des mal. de l'enfance 1883.
84	**La Garde**	B. 26	Ratelier	2 zile	—	5 săptămâni	—	Nici o sutură. Sondă. Clistire.	1883. Americ. Journ. of. Med. Soc. 1884.
85	**Bose**	B. 74	Os	2 zile	—	—	După 8 zile. Asfixie prin emoragie din arter. cerv. ascend. în laringe și pulm.	Sutură cu catgut a esofaguluĭ. Dren. Sutură cutanată. Inghite.	1883. Deutsche zeitschr. f. chir. 1894.
86	**Krönlein**	B. 36	Ratelier	6 zile	—	—	După 15 zile. Emoragie din tiroidiana infer.	Tamponare cu gaz iodoformat. Sondă.	1883. Comunicare scrisă luĭ Fischer.
87	**Maunder**	—	Ratelier	—	—	Vindecare	—	—	Citat de Barrett în Odontological Transact Vol. IX, p. 49.
88	**Mclean**	B. 38	Ratelier	5 zile	—	3 săptămâni	—	Nici o sutură pe esofag. Inghite.	1884. Vezi No. 71.
89	**Socin**	B. 68	Carne	4 zile	—	—	După 30 ore. Necroza esofag. Falșă cale prin sondare. Pneumonie.	Sutură cu catgut a esofaguluĭ. Sutură cutanată. Dren. Sondă.	1884. Iahresberich ü. die Chir. Abtheil. in Bassel 1885.
90	**Monestyrski**	—	—	—	—	Vindecare	—	—	1884. Centralbl. f. Chir. 1884.

Scanned with OKEN Scanner

No.	OPERATORUL	Sex şi vârsta	Corpul strein	Data operaţiei	Localizarea corpului strein	RESULTATUL		Tratamentul plăgei. Nutriţia	ANUL şi Indicaţia bibliografică
						Vindecare	Moarte		
91	**Helwig**	B. 54	Os	5 zile	—	65 zile	—	—	1884. Danemarca. Hosp. Tidende. 1884.
92	**Butlin**	B. 45	Ratelier	12 ore	—	—	După 4 zile. Sepsis.	—	1884. Clinical Society London. 1884. Medical Times 1884.
93	**Lawrie**	F. 35	Nucă	—	—	3 săptămâni	—	Sondă timp de 5 zile.	1884. Lancet. 1884.
94	**Stadler**	F. 3 ani	Nasture de sidef	3 zile	—	23 zile	—	3 nasturi de catgut pe esofag. Nici o sutură cutanată.	1884. Comunicare scrisă luĭ Fischer.
95	**v. Esmarch**	F. 33	Ratelier	2 zile	—	—	După 11 săpt. Supuraţie mediastinală. Pneumonie.	Sutura esofaguluĭ. Dren. Sondă.	1884. Comunicare scrisă luĭ Fischer.
96	**Lindenbaum**	B. 32	Os	5 zile	—	3 săptămâni	—	—	1885. Wratsch. 1885.
97	**v. Hacker**	F. 44	Ratelier	8 zile	—	3 săptămâni	—	Plaga deschisă, dren cu tifon iodoformat învelit. Hrănit prin plagă.	1885. Wiener med. Woch. 1885.
98	**Lawson**	F. 55	Ratelier	$^1/_2$ oră	—	5 săptămâni	—	Sutură cutanată parţială. Clistire. A 7-a zi sondă pe gură, care a stat 19 zile.	1885. Med. Times 1885.

Scanned with OKEN Scanner

99	**Lediard**	—	Ratelier	24 ore	—	4 săptămâni	—	—	1885. Vezi No. 97.
100	**B. May și Motley**	B. 7	Monedă	3 $^1/_4$ ani	Prima piesă a sternului	6 săptămâni	—	Sondă. Perforația bronșei drepte.	1885. Lancet. 1885.
101	**Schede**	B. 14	Os	—	—	Vindecare	—	Inghite	1885. Deutsche Med. Woch. 1885.
102	**Lange**	B. 40	Ratelier	—	—	Câte-va săpt.	—	Sutură cu catgut a esofagului, sutură cutanată parțială. Dren. Inghite.	1885. New-York Med. Journ. 1886.
103	**Billroth**	F. 35	Ratelier	24 ore	La niv cartilagiului cricoid	16 zile	—	Dren în esofag, tifon iodoformat, sutură parțială a pielei.	1885. Comunicare scrisă lui Fischer.
104	**Billroth**	F. 37	Sâmbure de persică în strictură	2 $^1/_2$ l.	—	3. săptămâni	—	Ibidem	1885. Ibidem.
105	**Sklifasovski**	B. 55	Ratelier	3 zile	—	—	11 zile. Emoragie din peretele post. al esofagului la nivelul corpului strein.	—	1885. Citat de Balnew-Kantzl și Ochladnyk. 1898 (Letopis. russ.).
106	**Sklifasovski**	B. 42	Os	A treia zi	—	După 3 săpt.	—	Marginele plăgei esofagului cusute la buzele plăgei externe.	1885. Jour. Med. 1888. No. 15.
107	**Fritzsche**	B. 34	Os	4 zile	22 $^1/_2$ cm. de arcadă	3 luni	—	—	1885 Egloff. Deut. Zeit. f. chir. 1894.

Scanned with OKEN Scanner

No.	OPERATORUL	Sex și vârsta	Corpul strein	Data operației	Localizarea corpului strein	RESULTATUL		Tratamentul plăgeĭ. Nutriția	ANUL și Indicația bibliografică
						Vindecare	Moarte		
108	**Berns**	B. 35	Ratelier	1 zi	—	Vindecare	—	Esofag necusut, tifon iodoformat, sutură cutanată. Sondă.	1885. Berliner Klin. Woch. 1887.
109	**v. Hacker**	F. 34	Dinte în strictură	3 zile	La 32 cm. de arcadă	14 zile	—	Ibidem.	1886. Ibidem.
110	**Studsgaard**	F. 35	Ratelier	3 ore	—	11 zile	—	Nutrită prin dren în esofag, scos după 4 zile.	1886. Hosp. Tidende. 1886.
111	**Alsberg**	B. 32	Ratelier	12 ore	—	4 săptămâni	—	4 puncte de sutură de mătase pe esofag; tamponare cu gaz iodoformat, dren. Inghite.	1886. Münich. Med. Woch. 1886.
112	**MacCormac**	F. 31	Ratelier	2 zile	—	16 zile	—	Sutura esofagului. Sutură cutanată. Dren.	1886. Lancet. 1886.
113	**Markoe**	B. 24	Ratelier	7 săpt.	—	5 săptămâni	—	Sondă prin plagă, în urmă prin nas.	1886. New-York Med. Journ. 1886.
114	**Berns**	F. 19	Ratelier	1 zi	—	3 luni	—	—	1886. Vezi No. 108.
115	**Barton**	Copil	Spiră de oțel	3 luni	—	6 săptămâni	—	Sutura mucoaseĭ esofagului; sutură în etage; repetată mai târziu Clistire apoĭ sondă prin plagă.	1886. Annals of. Surgery 1887.

Scanned with OKEN Scanner

116	**G. Fischer**	B. 16	Monoclu	34 ore	—	6 săptămâni	—	7 puncte cu catgut pe esofag, sutură cutanată, dren. Inghite.	1886. Zeitscrift f. chir. 1887.
117	**Nikolaysen**	B. 25	Os	10 zile	—	5 săptămâni	—	Sutură cu catgut a esofaguluĭ, sutură cutanată, dren. Inghite de a doua zi.	1886. Klinisk Aorborg. 1886.
118	**Lundgreen**	B. 24	Ratelier	2 zile	—	—	A 5-a zi de septicemie	Nicĭ o sutură pe esofag. Dren.	1886. Hygiea. 1886.
119	**v. Hacker**	B. 12	Ac de siguranţă	4 zile	Sub cartilajul cricoid	18 zile	—	Tub de dren pentru hrănit în primele zile. Sutură cutanată parţială.	1887. Comunicare scrisă luĭ Fischer.
120	**Frew**	B. 24	Bucată de sticlă	5 zi'e	—	1 lună.	—	Sutură cu catgut a esofaguluĭ, sutură cutanată. Clistire cu lapte.	1887. Annales of. Surg. 1888.
121	**Ström**	B. 28	Piatră	23 ore	28 cm. de la arcadă	Vindecare	—	Sutură cu catgut pe esofag. Sutură cutanată, dren. Clistire 2 zile	1887. Centralbl. f. Chir. 1888.
122	**Giommi**	F. 41	Os	10 zile	—	Vindecare	—	Sutura esofaguluĭ	1887. Gaz. degli Ospedali. 1887.
123	**Haywood**	B.	Os	—	—	Vindecare (Mort după 1 an de sepsis)	—	—	1887. North-Carolina Med. Journ. 1887.
124	**Wright**	F. 22	Ratelier	8 zile	—	Vindecare	—	Sutura esofag. cu catgut. Tamponare cu gaz iodof. Dren. 8 zile clistire, 1 zi sondă, apoĭ înghite.	1887. Manchester Med. Chronicle. 1887.

Scanned with OKEN Scanner

No.	OPERATORUL	Sex și vârsta	Corpul strein	Data operației	Localizarea corpului strein	RESULTATUL		Tratamentul plăgeĭ. Nutriția	ANUL și Indicația bibliografică
						Vindecare	Moarte		
125	**Sclifosovski**	F. 43	Os	După 4 anĭ	—	30 zile	—	—	1887. Journ. Med. 1888. No. 15.
126	**Tobin**	F. 57	Os	A 3-a zi	—	—	A 6-a zi de caşexie	Esofagul necusut.	1887. Brit. Med. Journ. 1888.
127	**Clutton**	F. 39	Ratelier	A 3-a zi	—	5 săptămânĭ	—	Sutura esofaguluĭ nereunită; 18 zile hrănit cu clistire. 1 săptăm. cu sondă stomacală.	1888. Lancet. 1888, Iulie 7, p. 17.
128	**Abutcov**	B.	—	—	—	—	—	—	1888. Dare de seamă a lucrărilor medicale din Riga. 1888—89.
129	**Bohaevschi**	F. 27	Monedă de 5 copeicĭ	A 3-a zi	—	19 zile	—	Esofagul cusut la plaga cutanată şi drenat cu tifon. 2 zile hrănit prin sondă în plagă.	1888. Annal. Chir. 1893, p. 70.
130	**Richet**	F.	Os	—	—	—	După 9 săpt. Tuberculoză	Serfine pe esofag.	1888. France médicale 1888.
131	**Rupprecht**	F. 45	Ratelier	48 ore	—	3 săptămânĭ	—	Nutrit prin dren în plagă. Plagă deschisă.	1888. Iahresbericht der Gesell. in Dresden. 1888.
132	**Kolaczek**	B. 40	Ratelier	16 zile	—	—	După 4 săptăm. de emoragie dintr'o ulcerat. a esofaguluĭ	Cauterizarea plăgeĭ cu zinc clorat. Tamponare cu gaz iodoform. Dren în plagă p. nutriție. A 10-a zi înghite.	1888. Comunicare scrisă din Breslau luĭ Fischer.

Scanned with OKEN Scanner

133	**G. Fischer**	B. 50	Os	27 zile	—	—	După 4 săptăm. de gangrenă pulmonară. Plaga vindecată	Tamponare cu tifon iodoformat. Dren în plagă p. nutriție. A 5-a zi înghite.	1888. Deutsche Zeitschrift f. Chir. 1888.
134	**Krönlein**	F. 21	Ratelier	13 ore	La nivelul furculiței sternului	Vindecat în 8 săptămâni	—	Sutura continue cu catgut pe esofag. Dren. Sutură cutanată parțială. Reunire per primam a esofagului.	1888. Deutsche Zeitschrift f. Chir. 1894.
135	**Bergmann**	B. 27	Ratelier	—	—	—	La 16 zile de pneumonie	—	1888. Pickenbach Ing. Diss. 1898.
136	**Bergmann**	F. 24	Ratelier	6 săpt.	—	25 zile	—	Sondă prin plagă. Iodoform gaz.	1888. Ibid Berlin.
137	**Ardle**	F. 48	Os	4 săpt.	Imeniat deasupra sternului	Vindecare	—	Nici o sutură. Tamponarea plăgei cu tifon iodoformat. Inghite.	1888. Doubl. Journ. of. Med. Sc. Ap. 1888.
138	**E. v. Wahl**	F. 41	Ratelier rupt	14 zile	Imediat sub cartilajul cricoid	14 zile (Plaga esofagiană)	—	Esofagul necusut. Dren. Plaga externă cusută a doua zi. Sondă esofagiană.	1889. St. Petersbourg Med. Woch. 1890.
139	**Severeanu**	B. 24	Ratelier cu 2 dinți	2 zile	In apropierea cardiei	—	Moare a 8-a zi. La necropsie se constată un abces mediastinal și rupturi multiple ale esofagului	Fără sutură. Drenagiul plăgei. 5 zile clistire, a 6-a nutrire cu sondă.	1889. Compte rendu des malad. du I service de chir. de l'hôpi. Coltzea. 1899 p. 84.
140	**F. Southam**	F. 30	Ratelier	Câte-va ore	(8 z. sub arcadă) 6 cm. sub furșetă	36 zile. Blesarea recurentului în timpul operației. Paralizia córdei vocale stângi.	—	Nici o sutură a esofagului. Inchiderea plăgei externe. 2 săpt. numai prin rect. A 3-a săptămână cu sondă.	1899. Lancet.

Scanned with OKEN Scanner

No.	OPERATORUL	Sex și vârsta	Corpul strein	Data operației	Localizarea corpului strein	RESULTATUL		Tratamentul plăgeĭ. Nutriția	ANUL și Indicația bibliografică
						Vindecare	Moarte		
141	**F. Southam**	F. 23	Ratelier	4 zile	12 z. sub arcadă	46 zile	—	Idem	1889. Idem.
142	**Motovilov**	B. 30	Os	A 4-a zi	—	20 zile	—	Tamponare cu tifon în sublimat. 10 zile hrănit cu sonda pe nas.	1889. Fedorof l.c.p. 18.
143	**Pye**	B. 50	Ratelier	2 zile	—	—	Septicemie	Esofagul necusut. Dren.	1889. Brit. Journ. 1889. Martie 9.
144	**Bergmann**	F. 12	Os	3 zile	—	—	14 zile. Broncopneumonie	Sondă esofagienă prin plagă. Tamponare cu tifon iodoformat.	1890. Pickenbach Ing. Diss. Berlin. 1898.
145	**Deaver**	B. 27	Ratelier	Câte-va zile	—	—	Mort după 7 zile. Perforația esofagului în trachea.	Sutura esofagului și a pieleĭ. După 3 zile scoaterea firelor pentru suprație.	1890. Philadelphia Med. News. 1890.
146	**Gross**	B. 35	Os	—	16 cm. de la arcadă	69 zile	—	Nicĭ o sutură. Dren. Sondă în loc, până în stomac 69 zile.	1890. Semaine Méd. 1891, XI.
147	**Périer**	F. 10	Buton de cămașă	72 zile	Inapoia cricoiduluĭ	3 săptămânĭ	—	Sutura esofagului. Dren.	1890 Semaine médicale.
148	**Bereschin**	B. 29	Os	2 zile	—	35 zile	—	Dren și tampon cu tifon iodoformat. 10 zile hrănit prin dren.	1890. Journ. Med. 1891 No. 5

Scanned with OKEN Scanner

149	**Bereschin**	B. 34	Os	2 zile			A 8-a zi de supurație	Idem.	1890. Idem.
150	**Saricef**	B. 34	Os	5 zile	—	—	A 2-a zi de supurație	Mărginile plăgeĭ esofaguluĭ cusute la buzele plăgeĭ externe.	1890. Ann. Chir. gen. 1893.
151	**Grubert**	B. 24	Os	3 ziĭe	—	28 zile	—	Plaga esofaguluĭ cusută cu catgut. Dren. 4 zile clistire.	1890. Med. 1890, No. 42.
152	**Furner**	F. 44	Ratelier cu 3 dinți	5 anĭ și 9 luni	10 degete de la gingiĭ	28 zile	—	Esofagul necusut. Dren. Clistire, a 5-a zi sondă esofagienă.	1891. Lancet 1891, p. 979
153	**Krönlein**	B. 50	Os	11 zile	18 cm de la arcadă	50 zile. Emoragie 3 zile a. op. și scaune sanguinolent. 10 zile p. operat.	—	Sutura esofaguluĭ și a pieleĭ. Dren. 10 zile hrănit cu sondă esofagienă.	1891. Deutsche Zeitschr. f. Chir. 1894.
154	**Morse**	F. 32	Ratelier	48 ore	La 7 degete de la gingiĭ	Vindecat	—	Dren cu 2 tuburĭ; plaga deschisă. Alimentația rectală.	1891. British Med. Journ. 1891.
155	**Colomnin**	B.	Bol de carne	—	—	Vindecare	—	—	1891. Annal. chyr. rus. 1897. Cartea III. Protokol.
156	**Colomnin**	F.	Os de pește	—	—	—	Moartă prin perforația esofaguluĭ, Flegmon	—	1891. Idem.
157	**Sticovencov**	B. 55	Os cu carne	7 zile	Mai jos de jumătatea gâtuluĭ	4 săptămâni	—	Plaga necusută. Dren. Sonda n'a fost introdusă.	1891. Annal. hyrurg. 1891 p. 347.

Scanned with OKEN Scanner

No.	OPERATORUL	Sex şi vârsta	Corpul strein	Data operaţiei	Localizarea corpului strein	RESULTATUL		Tratamentul plăgei. Nutriţia	ANUL şi Indicaţia bibliografică
						Vindecare	Moarte		
158	**Woods**	B. 29	Piatră de 20 gr.	24 ore	13 cm. de la arcadă	—	Mort de septicemie	Cusătura esofaguluĭ. Plaga externă drenată. Sondă stomacală.	1891. New-York Med. Record 1897 p. 333.
159	**Wight**	B. 25	Os	4 zile	26 $^1/_2$ cm. de la arcadă	Vindecare	—	Plaga deschisă. Dren. Sondă esofagienă şi clistire.	1891. Ann. of. Surg. 1891.
160	**Motovilov**	B. 57	Os	A 3-a zi	—	21 zile	—	Tamponat. Hrănit 10 zile prin sondă în nas.	1891. Rusk. Lietopis. 1895.
161	**Morse**	F. 32	Os	In aceiaşĭ zi	—	21 zile	—	Drenaj cu tuburĭ. Hrănit 3 zile pe rect.	1891. Brit. Journ. 21 Febr.
162	**Saricef**	F. 35	Os	A 5-a zi Corpul strein nu s'a găsit	—	21 zile	—	Sutura esofaguluĭ cu catgut. Plaga externă drenată. Hrana per os.	1891. Ann. chir. 1891.
163	**Saricef**	B. 29	Os	Prima zi	—	21 zile	—	Sutura esofaguluĭ, care s'a desfăcut.	1891. Ibid.
164	**Roersch**	B. 1	—	40 ore	—	—	In ziua operaţiĭ	—	1891. Ref. Centr. f. Laryng. 1893, p. 455.
165	**Bergmann**	B. 32	Ratelier	1 zi	—	—	La 5 zile de pneumonie	Esofagul cusut Tifon iodoformat.	1892. Pikenbach Ing. Diss. Berlin 1898.
166	**Vaugrodschi**	B. 35	Os	A 2-a zi	—	—	A 13-a zi de supuraţie	Sutura esofag. Drenarea plăgeĭ externe.	1892. Ref. Ann. chir. 1892.

Scanned with OKEN Scanner

167	**Fr. Eve**	F. 17	Tubul lui Simonds p. lărgirea esofagului strimtorat	3 zile	Aproape de furşetă	Vindecat	-	Sutură parţială a plăgeĭ cutanate. Dren.	1892. Gaillard. Thèse de Lyon. 1894.
168	**Gervais**	B. 21	Piatră	5 zile	21 cm. de la arcadă	Vindecat	—	Cusătura esofagului, cutanată parţială. Dren. 10 zile pe sondă hrănit.	1892. Journ. de Med. de Bordeaux. 1892.
169	**Subbotin**	B.	Os şi panierul lui Graefe	12 ore	La nivelul încrucişăriĭ esofag. cu bronchiile	Vindecare	—	Reunire prin prima intenţie a cusăturei esofagului şi a peleĭ. Inghite după câte-va zile.	1892. Rev. chir. 1893. Iunie. Protokol.
170	**Gay**	F. $3\frac{1}{2}$	Monedă	8 luni	La 5 cm. de furşeta	25 zile	—	Plaga deschisă. Inghite imediat lichide. Fistulă. Clistire.	1892. Boston Med. and surg. Journ. 1892.
171	**Gay**	B. 28	Ratelier cu 4 dinţi	4 zile	La 32 cm. de arcadă	—	Mort după 5 zile. Septicemie	Sutură cu mătase a esofagului. Sfacel după 3 zile. Sondă esofagienă şi clistire.	1892. Idem.
172	**Paul**	B. 33	Ratelier	48 ore	La mânerul sternului	Vindecat	—	Esofagul cusut. După 48 ore hrănit per os. Fistula esofag. închisă a 4-a zi.	1892 Liverpool Med. Journ. 1892 p. 251.
173	**Alexandroff**	B. 2	Buton	2 zile	La 13 cm. de la arcadă	12 zile	—	Sutura esofagului. drenagiul plăgeĭ cutanate.	1892. Presse médicale şi France médicale. 1892.
174	**Roux**	B.	Ratelier cu 2 dinţi şi 2 cârlige	Câte-va ore	La manubriul ster-	Vindecat	—	Fără sutură. Sondă câte-va zile.	1893. Rev. med. de la Suisse romande 1893. p. 727.

Scanned with OKEN Scanner

No.	OPERATORUL	Sex şi vârsta	Corpul strein	Data operaţiei	Localizarea corpului strein	RESULTATUL		Tratamentul plăgeĭ. Nutriţia	ANUL şi Indicaţia bibliografică
						Vindecare	Moarte		
175	**Krönlein**	F. 32	Ratelier	11 ore	Puţin deasupra cardieĭ	27 zile	—	Sutura esofaguluĭ în etage. Dren. Sutura pieleĭ în parte. 15 zile nutrit cu sonda esofagienă.	1893. Deutsche Zeitschr. f. Chir. 1894.
176	**Roux**	B.	O bucată de sticlă 5/3 cm.	24 ore	—	Vindecat	—	Plaga lăsată deschisă. Sondă câte-va zile.	1893. Vezĭ No. 174.
177	**Krönlein**	B. 42	Un bol de carne	23 ore	$22^1/_2$ cm. de arcadă	4 săptămânĭ	—	Sutura esofaguluĭ în etage. Dren. Sutură cutanată. Clistir în prima zi. 2—6-a zi cu sonda esofagienă.	1893. Deutsche Zeitschr. f. Chir. 1894.
178	**Post**	F. 12	Monedă de 25 centime	5 zile	La $^1/_2$ distanţă între cricoid şi stern	Vindecat per primam	—	Sutura esofaguluĭ şi cutanată. Inghite după 24 ore.	1893. Boston med. and. surg. Journ. 1893, 28 Decemb.
179	**Terillon**	B. 26	Monedă de 5 francĭ	3 zile	La 22 cm. dela arcadă	11 zile	—	Nutrit prin rect 3 zile, apoĭ înghite. Necusut.	1893. Revue de Chir. 1893, p. 524.
180	**Berger**	B.	Piesă de 5 leĭ	24 ore	La nivelul cricoiduluĭ	12 zile	—	Fără sutură.	1893. Revue de Chir. p. 339.
181	**Segond**	F. 40	Ratelier cu 5 dinţĭ	3 zile	Inapoia mâneruluĭ sternal	Vindecare 15 zile	—	Sutura esofaguluĭ. Tamponare. Sondă esofagienă.	1893. Revue de chir. p. 339.

Scanned with OKEN Scanner

182	**Ziegler**	B. 24	Os	4 zile	—	16 zile	—	Esofagul cusut. Hrănit pe rect.	1893. Münch. Chir. Klinic. 1893.
183	**Jallaguier**	2 1/2	O bucată de plumb	6 zile	13 cm. de la arcadă	Vindecare	—	Cusătura esofaguluĭ. Tamponare. Inghite a 3-a zi.	1893. Bull. et Mém. de la Soc. de Chir. 1893.
184	**Wallace**	F. 28	Ratelier cu 5 dinţĭ şi panier. luĭ Gräefe	12 zile	Imediat deasupra cardieĭ; 36 cm. de la arcadă	Vindecare 28 zile	—	Esofagotomie externă şi gastrotomie. Nutrită prin rect din causa uneĭ fistule esofagiene a 3-a zi.	1893. Lancet 24 Martie
185	**Wilson**	B. 65	Placă de metal	24 ore	La nivelul cricoiduluĭ	—	Mort de septicemie	Plaga esofagiană lăsată necusută. Nutrirea prin sonda esofagiană din 6 în 6 ore.	1894. Liverpool Med. Chir. Jor. 1894, pag. 480.
186	**Bickersteth**	B. 50	Ratelier	3 zile	18 cm. de la arcadă	Vindecare	—	Esofagul necusut.	1894. Liverpool Med. Chir. Jor. 1894.
187	**Froelich**	B. 10	Sâmbure de persică	30 ore	18 cm. de la arcadă	Vindecat după 3 săptămânĭ	—	Atât plaga esofag. cât şi cea cutanată necusute. Nutrit cu sonda esofagiană 14 zile, când fistula s'a închis.	1894. Arch. prov. de Chir. 1894. p. 698.
188	**Cahier**	B. 27	Ratelier	48 ore	20 cm. de la arcadă	—	Mort 72 ore după operaţie. Peretele esofaguluĭ perforat. Abces mediastinal, edemul gloteĭ.	Esofagul nesuturat.	1894. Arch. de Med. militaire 1894, No. 2.

Scanned with OKEN Scanner

No.	OPERATORUL	Sex și vârsta	Corpul strein	Data operației	Localizarea corpului strein	RESULTATUL		Tratamentul plăgeĭ. Nutriția	ANUL și Indicația bibliografică
						Vindecare	Moarte		
189	**Schmiegelow**	B. 38	Ratelier	4 luni	La nivelul cricoidului	Vindecat după 4 săptămâni	—	Sutura mucoaseĭ esofagului; drenarea restului plăgeĭ. Nutrit prin sondă esofagienă, care e lăsată à demeure 2 săptămâni.	1894. Revue de laryngologie 1894, pag. 289.
190	**Hamilton**	B 20	Nucă	16 ore	La $7^{1}/_{2}$ pusuri de la arcadă	Vindecat după 4 săptămâni	—	Esofagul suturat cu coardă. Nutritit prin sonda esofagienă introdusă prin nas.	1894. Med. News. 1894, pag. 29.
191	**Weinlechner**	B. 25	Os	4 zile	—	Vindecare	—	Drenagiul plăgeĭ. (Panierul rămăsese în esofag).	1894. Wiener kli Woch. No. 43.
192	**Fedoroĭ**	B. 34	Os	A 16-a zi	—	20 zile	—	Sutura esofaguluĭ. Drenarea plăgeĭ externe. Hrănit pe gură a 2-a zi.	1894. Rusk. Lietopis 1895
193	**Bobrov**	F. 42	Os	A 4-a zi	—	20 zile	—	Esofagul necusut. O zi hrănit cu clistire, în zilele următoare cu sonda stomacală.	1894. Idem
194	**Bergmann**	F. 32	Ratelier	24 zile	—	14 zile	—	Sutura esofaguluĭ.	1895. Pickenbach Ing. Diss. Berlin. 1898.
195	**Deaver**	F.	Ratelier	7 ore	—	—	Mort	—	Gr. News Englisch Med. Mouth. 1895, 490.

Scanned with OKEN Scanner

196	**Chavier**	B. 22	Ratelier cu 2 dinţi	6 sept.	Manubriul sternal	Vindecare după 18 zile	—	Drenare fără sutură. Clisme nutritive în prima zi; în următoarele sonda esofagienă până a 10-a zi, când bolnavul mănâncă singur. Fistula trachea esofagienă.	Arch. Prov. de Chir. 1895, pag. 117.
197	**Abbe**	B. 35	Ratalier cu 4 dinţi	15 luni	4 degete sub cricoid	Vindecare după 13 zile	—	Sutura esofaguluĭ cu coardă. Tamponarea plăgeĭ externe cu tifon iodoformat. Prima zi clisme rectale; apoĭ sonda esofagienă până a 10-a când bolnavul se nutreşte singur.	No. 4. Med. Jour. 1895, 1, 319.
198	**Chaput**	F. 6	O monedă de 5 banĭ	5 zile	17 cm. de la arcada dentară	Vindecare după 3 săptămânĭ	—	Plaga esofaguluĭ lăsată necusută. După câteva ore lapte prin gură.	Saulieux Thèse de Paris 1895.
199	**Kadiam**	B. 22	O greutate de cântărit de 50 grame având 2 cm. în diametru	1 zi	22 cm. de la arcadă	Vindecare după 3 săptămânĭ	—	Cusătura esofaguluĭ. Nutrire prin gură; de a doua zi alimente solide	1895. Ann. Chir. rus. 1896. Cartea II.
200	**Gangolphe**	B. 47	Piatră	3 zile	21 cm. de la arcadă	Vindecare după 29 zile	—	Drenare fără sutură. Prin plagă se introduce o sondă prin care se nutreşte bolnavul 17 zile; după care se introduce sonda prin nas alte 12 zile.	1895. Lyon Med. No 3 pag. 69. 1895.
201	**Tellier**	B. 31	Piatră de 60 grame	1 zi	18 cm. de la arcadă	Vindecat	—	Plaga esefaguluĭ necusută. Sondă permanentă 10 zile.	1895. Lyon Med. pag. 354.

Scanned with OKEN Scanner

No.	OPERATORUL	Sex şi vârsta	Corpul strein	Data operaţiei	Localizarea corpului strein	RESULTATUL		Tratamentul plăgeĭ. Nutriţia	ANUL şi Indicaţia bibliografică
						Vindecare	Moarte		
202	**Iota Y. Lastra**	—	Os	—	20 cm. de la arcadă	Vindecat	—	—	1895. Revista Alex. Sevila.
203	**Iota Y. Lastra**	—	Os	—	20 cm. de la arcadă	Vindecat	—	—	1895. Revista Alex. Sevila.
204	**Schramm**	B. 1	Nasture de porţelan, 2 cm. în diametru	3 zile	La nivelul manubriuluĭ sternal	Vindecat după 8 zile	—	Sutura esofag, a pieleĭ parţial; drenaj cu tifon iodoformat. Suge din prima zi.	1895. Wiener Med. Wochensch. 1896. No. 50.
205	**Dumont**	B. 43	Ratelier cu 2 dinţi	7 zile	21 cm. de la arcadă	Vindecat în 2 luni	—	Cusătura esofaguluĭ. Nutrit cu clisme primele zile, apoĭ cu sonda esofagienă.	1895. Corespond. f. d. Schveiz. Aer. 1895. No. 14.
206	**Körte**	B. 26	—	Câte-va ore	La nivelul cricoiduluĭ	Vindecat după o lună	—	Cusătura esofaguluĭ. Nutrit cu sonda introdusă prin nas.	1896. Verhandl Deutsch. Gesellsch. f. Chir. 1896. pag. 51.
207	**Fergusson**	B. 36	Ratelier cu 3 dinţi	12 zi e	La nivelul cricoiduluĭ	Vindecat	—	Cusătura esofaguluĭ; drenagiul plăgeĭ cutanate. Nutrit primele 5 zile cu clisme rectale; apoĭ nutrit prin gură, lichidele însă ies prin plagă. Fistula se închide a 21 zi.	1896. Am. Jr. of. Surg. and Gynec. 1896, p. 128.

Scanned with OKEN Scanner

208	**Maylard**	B. 3	Monedă de 5 bani	2 zile	La nivelul furşeteĭ sternale	Vindecat	—	Sutura esofaguluĭ; parţială la piele cu drenaj cu tifon iodoformat. Alimentaţie prin clisme.	1896. Glascow Med. Jar. 1896, p. 216.
209	**Curtis**	B. 35	Ratelier	5 săpt.	La nivelul cartilagiuluĭ cricoid	Vindecat în 4 săptămânĭ	—	Sutura esofaguluĭ. Plaga cutanată drenată. Inghite alimente după 24 ore.	1896. New-York Med. Record 1897, pag. 334.
210	**Curtis**	B. 4	Mărturie de botez cu ac cu gămălie	3 săpt.	La nivelul cartilagiuluĭ cricoid	Vindecat în 7 zile	—	Esofagul suturat cu mătase. Plaga cutanată drenată. Mănâncă după 24 ore.	1896. New-York Med. Record. 1897, pag. 334.
211	**Hocheneg**	B. 50	Os	7 zile	Dedesubtul cricoiduluĭ	Vindecat în 15 zile	—	Esofagotomie în drépta, negăsindu-se însă corpul strein, se face în stânga şi se găseşte osul într'o pungă purulentă pe peretele posterior.	1896. Wiener Klin. Woch. 1896, No. 51.
212	**Bergmann**	B. 24	Ratelier	5 zile	24 cm. de la arcadă	Vindecat	—	Piesa era atât de inclavată încât a trebuit să fie spartă în două jumătăţĭ.	1896. Berlin. Klin. Woch. 1896. No. 48.
213	**Caird**	—	Ratelier	—	—	Vindecat	—	—	1896. Edimb. Med. Chir. Societ. 1896, Dec. p. 30.
214	**Bull**	F. 40	Ratelier	22 lunĭ	La nivelul fruşeteĭ	Vindecat	—	Plaga necusută. Nutrit cu clisme 2 zile, în urmă cu sonda esofagiană care se introducea de 4 orĭ pe zi.	1896. New-York Med. Record 1897, p. 330.

Scanned with OKEN Scanner

No.	OPERATORUL	Sex şi vârsta	Corpul strein	Data operaţieĭ	Localizarea corpuluĭ strein	RESULTATUL		Tratamentul plăgeĭ. Nutriţia	ANUL şi Indicaţia bibliografică
						Vindecare	Moarte		
215	**Gussenbauer**	B. 22	Os	3 zile	17 cm. de la arcadă	16 zile	—	Sutura musculareĭ cu catgut, mucoasa necusută. 3 zile hrănit cu sonda.	1896. Beiträg. z. Klin. Chir. 1901, Bd. 29.
216	**Brackel**	B. 13 l.	Nasture de 2 cm. în diametru	9 zile	12 cm. de la arcadă	Vindecat în 6 zile	—	Drenaj fără cusătură. Nutrit prin sondă.	1896. St. Petersb. Med. Wochensch. 1896 No. 29.
217	**Lemaistre**	B. 6 l.	Medalion	14 zile	—	Vindecat după 13 zile	—	Sutura plăgeĭ esofagiene. Drenarea plăgeĭ cutanate. Fistulă esofagienă 11 zile.	1896. Bull. et mem. de la Soc. de Chir. de Paris. 1896, pag. 759.
218	**Broca**	F. 16 l.	4 pietricele	—	5 cm de desubtul furşeteĭ	—	Moartă după 6 zile de broncopneumonie tuberc.	Cusătura plăgeĭ esofagiene la buzele pieleĭ, din cauza uneĭ stricturĭ esofagiene situată d'asupra esofagotomieĭ.	1896 Bull. et mem. de la Soc. de Chir. de Paris. 1896, p. 761.
219	**Löge şi Manteuffel**	13 lunĭ	Buton	9 zile	12 cm. de la arcadă	Vindecat în 16 zile	—	Drenaj fără sutură. Fistula esofagienă se redeschide a 6-a zi.	1896. St. Petersb. Med. Woch. 1896.
220	**Eiselsberg**	B. 3	Nasture de uniformă	7 zile	La intrare în torace	O lună	—	Sutură partială a esofaguluĭ. Sondă în loc pe nas.	1897. Deut. Med. Woch. 1896.
221	**Eiselsberg**	F. 3 $^1/_2$	Monedă de 2 copeicĭ	11 zile	La intrare în torace	19 zile	—	Plagă complect deschisă. Tamponare şi drenaj.	1897. Ibid.

Scanned with OKEN Scanner

222	**Kosinsky**	B. 4	Nasture de uniformă	38 zile	La nivelul furşeteĭ sternale	Vindecare	—	Cusătura esofaguluĭ şi parţial a plăgeĭ cutanate.	1897. Centr. f. Klin. Chir. 1897.
223	**Vladislajeff**	B. 36	Os	36 ore	23 cm. de la arcadă	Vindecare în 23 zile	—	Cusătura esofaguluĭ şi parţial a pieleĭ. Nutrit prin sonda introdusă prin nas; 8 zile remasă permanentă, în urmă se introducea în momentul alimentăreĭ.	1897. Gazeta Botkina St. Petersb. 1897.
224	**Saricev**	B. 45	Solz de peşte	6 zile	15 cm. de la arcadă	Vindecat după o lună	—	Cusătura esofaguluĭ.	1897. Anal. Chir. de Soc. din Moscova. 1897. No. 2.
225	**Esaulov**	B. 45	Os	9 zile	La nivelul cricoiduluĭ	Vindecat	—	Plaga necusută. Nutrit cu sonda permanentă 24 zile.	1897. Anal. Chir. Rus. 1798.
226	**Funke**	B. 32	Ratelier	2 zile	La nivelul fruşeteĭ sternale	17 zile	—	Sutura esofaguluĭ Tamponare cu gaz iodoformat.	1897. Beiträge z. Klin. Chir. 1901, p. 137.
227	**Kanţel**	B. 18	Ratelier cu 3 dinţĭ	2 zile	23 cm. de la arcadă	Vindecare	—	Cusătura esofaguluĭ. Nutrirea prin gură, începând de a 2-a zi.	1897. Letopis. Ruski Chirurg. 1898, p. 849.
228	**Ocladnik**	B. 29	Os de peşte	3 zi'e	—	Vindecare	—	Cusătura esofaguluĭ şi a pieleĭ. Nutrit prin clisme 7 zile; în urmă prin gură fără sondă.	1897. Letopis. Ruski Chirurg. 1898. p. 849.
229	**Powers**	B. 55	Os de boŭ	4 zile	19 cm. de la arcadă	Vindecat în 20 zile	—	Sutura esofaguluĭ şi a pieleĭ cu drenaj. Clisme rectale 4 zile; în urmă nutrirea se face cu sonda esofagienă.	1897. Boston Med. 1897. p. 139.

Scanned with OKEN Scanner

No.	OPERATORUL	Sex şi vârsta	Corpul strein	Data operaţiei	Localizarea corpului strein	RESULTATUL		Tratamentul plăgei. Nutriţia	ANUL şi Indicaţia bibliografică
						Vindecare	Moarte		
230	**Powers**	B. 2 1/2	O mică rotiţă metalică	18 zile	La nivelul fruşeteĭ	Vindecat în 2 luni	—	Sutura esofagului.	1897. Boston Med. 1897.
231	**Gussenbauer**	B. 16	Ratelier	8 zile	La 31 cm. de la arcadă	33 zile	—	Sutura continuă cu catgut. Hrănit 3 zile cu sonda esofagienă.	1897. Beiträg z. Klin. Chir. 1901, p. 137.
232	**Bergmann**	F. 71	Os	1 zi	—	—	La 7 zile de broncopneumonie	Sutura mucoaseĭ la plaga externă. Hrănit cu sonda esofagienă prin plaga externă.	1897. Pickenbach Ing. Disss. Berlin 1898.
233	**Makins**	B. 48	Ratelier	43 zile	La nivelul cricoidului	Vindecat 20 zile	—	Sutura esofagului. Fistulă. Nutrit pe rect 3 zile, în urmă înghite.	1897. British Med. Journ. 1897, p. 1090
234	**Snyder**	F. 25	Ratelier	3 zile	15 cm. de la arcadă	Vindecat	—	Sutura esofagului; Nutrit prin rect.	1897. New-York m. gr. 1897.
235	**Keen**	F. 13 l.	Sîmbure de fruct	5 zile	La nivelul vertebreĭ V cervicale	—	Moartă de epuizare	Nicĭ o sutură. Tamponare cu gaz iodoformat. Nutrită prin rect.	1898. Ther. Gazette. 1898.
236	**Monnier**	B. 5	Monedă	1 an	Intre a II-a şi a III-a v. dorsală	Vindecată în 3 săptămâni	—	Sutura mucoaseĭ esofagului şi musculoasa separat. Sondă în loc pe nas. Injecţiuni la 2 ore cu lapte sterilizat. Fistulă 14 zile.	1898. Académie de Med. Paris. 1898, p. 622.

Scanned with OKEN Scanner

237	**Thomas Thelwall**	B. 21	atelier cu 2 dinţi	2 zile	18 cm. de la arcadă	—	Mort după 3 zile cu fenomene cardio-pulmonare	Sutură în etage a esofagului.	1898. British Med. Journ. 1898, II-a, p. 4319.
238	**Thomas Thelwall**	B. 28	Ratelier cu 4 dinţi	19 luni	15 cm. de la arcadă	14 zile	—	Sutura în etage a esofagului. Hrănit pe gură din prima zi.	1898 Ibid.
239	**Thomas Thelwall**	F. 28	Ratelier cu placă metalică	2 zile	22 cm. de la arcadă	37 zile	—	Sutura esofagului în etage. Sondă esofagiană în loc 3 zile.	1898 Ibid.
240	**Jaboulay**	F.	Ratelier	—	25 cm. de la arcadă	Vindecare	—	Plagă deschisă. La 8 zile esofagul se închide. De a doua zi înghite.	1898. Lyon Medical 1898, p. 167.
241	**Rollet**	B.	Ratelier cu 4 dinţi	—	26 cm. de la arcadă	Vindecat	—	3 puncte de sutură pe esofag. Sondă à demeure 3 zile.	1898. Lyon médical 1898. p. 300.
242	**John Roe**	B. 68	Ratelier	4 zile	Inapoia cricoidului	—	Mort de congestie pulmonară	Plagă nesuturată.	1898. Gr. Am. m. an. Chicago. 1898. p. 715.
243	**R. Weir**	—	Fire de sîrmă	6 luni	—	Vindecat	—	Sutura esofagului în 2 rînduri. Tamponare. Corpul strein nu s'a găsit. Gastrostomie 8 zile p. hrănit.	1898. Annals of. Surgery 1899. p. 98.
244	**Gorski**	F. 6	Undiţă cu dublu cârlig cu o sîrmă şi o sfoară	10 zile	Deasupra cartilagiului cricoid	Vindecare în 18 zile	—	Fără sutură. Sondă esofagiană. Tracheotomie p. asfixie după esofagotomie.	1898. Deutsche med. Woch. 1898, No. 25.
245	**Herrmann** (Beuthen)	B. 29	Fluer	2 zile	La 4 cm. mai jos de manubr. sternului	1 lună	—	Sutura esofagului. Alimentare rectală 2 zile, alte 5 zile cu sondă esofagiană.	1898. Berl. kl. Woch. 1898, No. 15.

Scanned with OKEN Scanner

No.	OPERATORUL	Sex și vârsta	Corpul strein	Data operației	Localizarea corpului strein	RESULTATUL		Tratamentul plăgeĭ. Nutriția	ANUL și Indicația bibliografică
						Vindecare	Moarte		
246	**Gangolphe**	B. 24	Ratelier	55 zile	In porțiunea toracică, la 25 cm. de arc.	Vindecare	—	Fiștulă tracheo-esofagienă. După 29 zile comunicația tracheală se închide.	1898. Soc. de Chir. de Lyon. 1898.
247	**JohnMc.Coy**	B. 6	Fluer	2 zile	La 2 degete deasupra sternuluĭ	16 zile	—	Drenagiŭ.	1898. Med. News. 1898. p. 708.
248	**Abramovitsch**	—	Cartilaj de 4,5/4,5	—	—	Vindecat	—	Plaga necusută. Nutrit fără sondă.	1898. Ann. der russ. chir. 1898. No. 5.
249	**Sonnenburg**	B.	Ratelier	—	—	Vindecare	—	Fără sutură.	1898. Centr. f. Chir. 1898, p. 1058.
250	**L. Cooper**	B. 33	Ratelier cu 3 dinți	36 ore	—	23 zile	—	Drenare.	1898. British. Med. Journ. 1898, II, p. 1335.
251	**Jordan Lloyd**	B. 30	Ratelier cu 4 dinți	3 ore	La nivelul cricoiduluĭ	Vindecat per primam	—	Sutură.	1898. British. Med. Journ. 1898, II, 1618.
252	**G. Heaton**	B. $4^1/_2$	Monedă	—	—	Vindecat	—	Sutură în 2 etage a esofaguluĭ. Reunire.	1898. British. Med. Journ. 1898, p. 375.
253	**G. Heaton**	F. 5	Fluer	2 zile	—	Vindecat	—	Sutură în 2 etage a esofaguluĭ. 2 zile fără hrană. Reunire aproape completă.	1898. British Med. Jour. 1898, pag. 1449.

Scanned with OKEN Scanner

254	**Reboul**	B. 3 ani 2 luni	Monedă de 5 bani	6 zile	La nivelul vertebr. II-a dorsale	—	Sucombă a 5-a zi cu fenom. de bronco-pneum. de part. stîngă	Fixează marginele esofagului la buzele pelei. Introduce prin plagă o sondă esofagiană. Restul plăgei operatorie închisă.	1898. Bull. et Mém, de la soc. de Chir. Paris 1899, pag. 575.
255	**Segond**	F. 54	Ratelier	3 zile	Dedesubtul furset. sternului	Vindecare. Reunire per prim.	—	S'a cusut esofagul într'un strat cu surjet. Drenajul plăgei cutanate închise parţial. Inghite lichide în prima zi, solide a 10-a.	1899. Bull. et Mém. de la soc. de Chir. Paris 1899, 19 Iulie, p. 783.
256	**Angerer**	F. 21	Ratelier	1 zi	—	2 săptăm nĭ	—	Sutura esofag. Tamp. cu tifon iodof. Nutrit cu clistire.	1899. Beiträge Z. Klin. Chir. 1903, p. 545.
257	**Poirier**	Copil	Ac şi Panierul de Graefe	—	—	Vindecare	—	—	1899. Bull. et Mém. de la soc. de Chir. Paris 16 Iulie 1899, p. 787.
258	**Angerer**	B. 34	Ratelier	1 zi	—	3 săptămânĭ	—	Sutura esofag. Tamponare. Clistire.	1899. Beiträge Z. Klin. Chir. 1903, p. 545.
259	**Mauclaire**	B. 42	Ratelier	2 zile	Deasupra cricoiduluĭ	Vindecat	—	Sutură separată a mucoaseĭ şi musculareĭ nutrit prin rect. După 2 zile sondă pe nas. După 7 luni perzistă o fistulă esofagiană.	1899. Sanquirico Thèse de Paris 1899.
260	**Harrington**	16 luni	Buton metalic	5 săpt.	—	—	Mort după 6 zile. Ulceraţia pereteluĭ esofagian posterior. Otrită medie bilaterală	—	1899. Boston Med. a surj. Journ. 1899, April 6.

Scanned with OKEN Scanner

No.	OPERATORUL	Sex și vârsta	Corpul strein	Data operației	Localizarea corpului strein	RESULTATUL		Tratamentul plăgeĭ. Nutriția	ANUL și Indicația bibliografică
						Vindecare	Moarte		
261	**Elliot**	3 anĭ	Monedă	—	Inapoia sternuluĭ	Vindecat	—	—	1899. Boston Med. a surj. Journ. 6 April 1899.
262	**Bertelsmann**	F.	Ratelier	—	La nivelul manubriuluĭ sternal	Vindecare 3 săptămânĭ	—	Sutura esofaguluĭ. Tamponare.	1899. Deutsche Med. Woch. 1899, p. 119.
263	**Cheever**	2 1/2 anĭ	O piesă de aramă	3 săpt.	—	17 zile	—	—	1899. BostonMed. a surj. Journal 6 April 1899, pag. 330.
264	**Mackay**	B. 42	Os	6 săpt.	—	4 săptămânĭ	—	Drenagiŭ prin plaga esofagienă.	1899. Lancet 1899, pag. 1516.
265	**Cahen**	F.	Ratelier	—	19 cm. de arcadă	Vindecat	—	Prezentând și ipertrofia corpuluĭ tiroid a practicat în același timp și tiroidectomie. Dren.	1899. 18-lea congr. al soc germane de Chir. Semaine Méd. 1899, p. 142.
266	**Alsberg**	F. 35	Ratelier	—	—	4 săpt.	—	—	1899. Deuts. Med. Woch. 1899, pag. 740.
267	**Alsberg**	F. 57	Ratelier	3 ore	—	—	4 zile. Perforația esofaguluĭ și mediastinită	—	1899. Deut. med. Woch. p. 74.
268	**R. Jones**	F. 49	Ratelier	4 zile	La intrare în torace	Vindecare în 6 săptămânĭ	—	Sutura esofaguluĭ. Tamponare	1899. Lancet 1897, p. 1315.

Scanned with OKEN Scanner

269	**R. Joncs**	B. 42	Ratelier	24 ore	La nivelul cricoidului	3 săptămâni	—	Sutura esofagului Tamponarea plăgeĭ.	1897 Ibid.
270	**R. Joncs**	B. 38	Ratelier	1 zi	La nivelul cricoidului	—	16 zile moarte. Celulită supurată	Inchiderea complectă a plăgeĭ	1899. Ibid.
271	**Nové Josserand**	B. 2 1/2	Pensă de cravată	8 zile	La nivelul furşeteĭ	Vindecare după 15 zile	—	—	1899. Thèse Channac. Lyon, 1901
272	**Nové Josserand**	B. 6 1/2	Sâmbure de persică	6 zile	16 cm. de la arcadă	—	Mort a doua zi cu temp de 40 gr.	—	1899. Thèse Channac. Lyon, 1901.
273	**Popoff**	—	—	—	—	Vindecat	—	—	1900. Spis. Soph. Med. drong. Sophia I, 263-267.
274	**Mc Crindle**	16 anĭ	Cataramă	Imediat	—	Vindecat 23 zile	—	Hrănit 11 zile pe rect. Sutura esofagului şi cutanată parţială.	1900. Lancet 1900.
275	**King**	6 anĭ	Fluer	9 zile	La nivelul furşeteĭ	Vindecat	—	—	1900. Med. Record 1900.
276	**Eiselsberg**	11 lunĭ	Nasture	8 zile	La intrare în torace	18 zile	—	Esofagul s'a găsit perforat.	1900. Deutsche Med. Woch. 1900, p. 163.
277	**Eiselsberg**	F. 3 1/2	Monedă de 2 pfenigĭ	2 zile	La intrare în torace	7 săptămâni	—	Corpul strein lunecase în stomac şi fusese eliminat pe rect. Sondă pe nas pînă în stomac.	1900. Ibid.
278	**Eiselsberg**	F. 42	Ratelier cu 2 dinţi	2 zile	Deasupra sternului	Vindecare	—	Fistula a perzistat 14 zile.	1900. Ibid.

Scanned with OKEN Scanner

No.	OPERATORUL	Sex și vârsta	Corpul strein	Data operației	Localizarea corpului strein	RESULTATUL		Tratamentul plăgeĭ. Nutriția	ANUL și Indicația bibliografică
						Vindecare	Moarte		
279	**Wilms**	2 ½ anĭ	Monedă de 2 pfenigĭ	8 zile	Ceva maĭ jos de furșeta stern.	3 săptămânĭ	—	Fără sutură. Tamponare. Hrănit cu sondă pe nas.	1900. Münch. Med. Woch. 1900, p. 1090.
280	**Heaton**	B. 21	Ratelier cu 3 inciziv ĭ	6 lunĭ	La nivelul verteb. III-a dorsale	Vindecat	—	Păstrează o fistulă 2 lunĭ.	1900. Soc. med. Birmingham, 8 Martie 1900.
281	**Vallas**	F. 39	Ratelier cu 1 dinte și 2 cârlige	45 zile	22 cm. de la arcadă	20 zile	—	Perforarea tracheeĭ. Sondă permanentă 3 zile prin plaga esofagiană.	1900. Lyon Méd. 1900, pag. 453.
282	**Nové Josserand**	B. 3 a.	Monedă	6 zile	La nivelul furșeteĭ	Vindecare după 20 de zile	—	Fără sutură și fără sondă.	1900. Lyon Méd. 1900, pag. 453.
283	**Nové Josserand**	B. 3 a.	Monedă de 10 ctm.	9 zile	La nivelul furșeteĭ	Vindecare după 15 zile.	—	Idem.	1900. These Channac, Lyon, 1901.
284	**Sébileau** și **Lombard**	3 anĭ	Monedă de 5 banĭ	24 zile	La nivelul ultimeĭ cervicale	Vindecare	—	Sutura parțială a plăgeĭ esofagiene. Sondă à demeure în esofag.	1900. Bull. et Mém. de la Soc. de Chir. Paris 1900. p. 1062.
285	**Angelescu**	B. 38	Ratelier cu 2 dinți și 2 cârlige. Emoragie pe gură.	4 zile	Deasupra sternuluĭ.	—	Mort în ziua operației. La necropsie o ulcerație pe peretele posterior esofag. aprópe perforată. Mort de sincopă cloroformică.	Sutură complectă în 2 etage. Sondă în stomac pe gură.	1900. Therapeutique post-opératoire.

286	**Kölliker**	—	Ratelier	9 ore	Sub cartilagiul cricoid	5 zile	—	Sutura esofaguluĭ. Drenagiŭ. Sutura cutanată parţială. Inghite. Fistuletă mică.	1900. Münch. med. Woch. 1900. p. 78.
287	**Marmaduke**	6 anĭ	Monedă	10 zile	—	Vindecat	—	Închidere parţială a plăgeĭ.	1901. Britisch med. Journ. 1901. p. 400.
288	**Richardson**	B. 29	Bretele de pantaloni cu 2 catarame, o sfoară şi un inel.	Câte-va sĕpt.	—	Vindecare 4 săptămâni	—	Sutura esofaguluĭ şi a plăgeĭ aproape în întregime. Infecţiune.	1901. Boston Med. a. Surg. Journ. 1901, F. 15.
289	**Salinas** (Lisboa).	—	—	—	—	Vindecat	—	—	1901. Rev. portug. de Med. et Chir. pract. 1901, X. 1—5.
290	**Dénis**	4 anĭ	Monedă de 5 parale	9 lunĭ	—	—	15 zile de bronco-pneumonie	Fistulă tracheo-esofagienă.	1891. Bull. Med. d'Algérie. 1901. 50—56.
291	**Jaboulay**	B. 4	Monedă de 5 banĭ	15 zile	La nivelul furşeteĭ	Vindecare 15 zile	—	Sutură fără sondă.	1901. Thèse Channac. 1901.
292	**Albertin**	B. 4	Monedă	10 zile	A doua vertebră dorsală	Vindecare	—	Fără sutură Sondă prin plagă 5 zile.	1901. Channac l. c.
293	**Froelich**	2 anĭ	Piesă de 5 banĭ	8 zile	—	—	Mort a 5-a zi de emoragie	Fără sutură. Sondă în loc prin plagă.	1902. Rev. Med. de l'Est. 15 Mai.
294	**Vallas**	F.	Ratelier	2 zile	—	Vindecare	—	Peretele esofaguluĭ fusese deja perforat.	1902. Lyon med. 1902. p. 277.
295	**Weiss**	B. 1	Piesă de 5 banĭ	4 zile	—	23 zile	—	Fără sutură. Alimentaţie prin gură.	1902. Malkassian Thèse de Nancy. p. 68

Scanned with OKEN Scanner

No.	OPERATORUL	Sex şi vârsta	Corpul strein	Data operaţiei	Localizarea corpului strein	RESULTATUL		Tratamentul plăgeĭ. Nutriţia	ANUL şi Indicaţia bibliografică
						Vindecare	Moarte		
296	**Piéchaud**	—	—	—	—	Vindecat	—	—	1902. Bull. de l'Acad. Paris. 1902. p. 498.
297	**Poirier**	F. $2^1/_2$ a.	Monedă de un franc	76 zile	—	Vindecat	—	Sutura esofagului cu 3 puncte de catgut. Dren.	1902. Bull. et Mém. de la Soc. de Chir. 1902. p. 799.
298	**Guillet**	22 luni	Monedă de 5 bani	3 zile	La nivelul furseteĭ sternuluĭ	Vindecare	—	Drenagiŭ fără sutură.	1902. Bull. et Mém. de la Soc. de Chir. Paris. 1902. p. 871.
299	**Weiss**	F. 57	Os	5 zile	Mai jos de furşeta sternuluĭ	—	Mort după 3 ore brusc în sincopă Miocardită.	Fără sutură şi fără sondă în loc. Fistulă tracheo-esofagienă.	1902. These Malkassian Nancy. 1902. p. 14.
300	**Pels-Leusden**	B. 8	Rondelă de tinichea ca o piesă de 2 leĭ.	$2^1/_2$ luni	—	17 zile	—	Esofagul cusut	1902. Semaine med. 1902. p. 40.
301	**Pels-Leusden**	F. 64	Os	7 zile	La 19 cm. de la arcadă	Vindecare	—	Deschiderea unuĭ abces mediastinal format deja. Drenaj fără sutură. Sondă prin plaga esofagiană.	1902. Ibid.
302	**Pels-Leusden**	Tânăr	Os	18 ore	—	Vindecat	—	Se afla în cură în momentul publicăreĭ.	1902. Ibid.

Scanned with OKEN Scanner

303	**Urban**	B. 4	Monedă	7 zile	La nivelul primeĭ vert. dorsale	Vindecat	—	Sutura esofaguluĭ. Reunire per primam.	1902 Deuts. Med. Woch. 1902. p. 202.
304	**Espina**	—	—	—	—	Vindecat	—	—	1903. Rev. de Med. y Chirurg. pract. 1903, 418—455.
305	**Golding-Bird**	—	Ratelier	—	—	Vindecat	—	—	1903. Brit. I. Deut. Soc. 1903. London, 289—296.
306	**Vallas**	B.	Os	—	18 cm. de la arcadă	Vindecat	—	Drenaj fără sutură. Sondă în loc prin plaga esofagienă.	1903. Lyon Med. 1903, p. 303.
307	**Routier**	F. 38	Ratelier cu 2 dinţĭ şi 3 cârlige	3 zile	Inapoia sternuluĭ	—	A 7-a zi de pneumonie infecţ. stângă masivă.	Drenaj fără sutură.	1903. Bull. et Mém. de la Soc. de Chir. Paris. 1903, p. 441.
308	**Labbé**	B. 30	Ratelier complect al maxilaruluĭ superior	Imediat	—	Vindecat	—	Fără sutură esofag.	1903. Ibid.
309	**Segond**	—	Ratelier		—	Vindecare	—	Operat de intern.	1903. Bull. et Mém. de la Soc. de Chirur. Paris, 1903, p. 445.
310	**Segond**	—	Ratelier	—	—	Vindecare	—	—	1903. Ibid.

No.	OPERATORUL	Sex şi vârsta	Corpul strein	Data operaţieĭ	Localizarea corpuluĭ strein	RESULTATUL		Tratamentul plăgeĭ. Nutriţia	ANUL şi Indicaţia bibliografică
						Vindecare	Moarte		
311	**Sébileau**	F. 3	Monedă de 5 banĭ	25 zile	—	Vindecare	—	Sutură. Sondă în loc prin fosele nazale.	1903. Bull. et Mém. de la Soc. de Chir. Paris 1903, p. 47.
312	**Sébileau**	4 anĭ	Monedă	5 zile	—	Idem	—	Idem	Idem
313	**Sébileau**	B. 3	Monedă de 5 banĭ	5 săpt.	—	Idem.	—	Idem	Ibid.
314	**Sébileau**	2 anĭ	Monedă de 5 banĭ	10 zile	—	Vindecat după accidente de dispnee şi traheotomie	—	Idem	Idem
315	**Gross**	F. 10 l.	Buton	13 zile	—	10 zile	—	Sutura esofaguluĭ. Alimentare prin sondă în loc pe nas.	1903. Rev. Mém. des mal. de l'enf. 1903, p. 49.
316	**Gross**	3 anĭ	Monedă de de 5 banĭ	8 zile	—	—	Mort după 18 ore în convulsiunĭ	Fără sutură. Sondă în loc prin nas.	1903. Ibid.
317	**Gross**	B. $4\,^1/_2$	Pensă de cravată	8 zile	—	—	Mort a 9-a zi de gangrenă în mediastin	Fără sutură. Sondă în loc prin nas.	1903. Ibid.
318	**Kousmine**	—	—	—	—	Vindecat	—	—	1903. Medicinskoe. Obosrenie No. 10 1903.

Scanned with OKEN Scanner

319	**Kousmine**	—	—	—	—	Vindecat	—	—	1903. Ibid.
320	**Boteanu**	B. 50	Piatră	12 ore	La 20 cent de la arcadă	Vindecare după 35 zile	—	Drenaj fără sutura esofagului. Bolnavul a fost nutrit din prima zi cu sonda esofagiena introdusă de 2 ori pe zi timp de 21 de zile, când fistula esofagienă se închide.	1903. Comunicată în scris.
321	**Bălăcescu și Con**	B. 50	Ratelier cu 5 dinți	5 zile	La 16 cm. de la arcadă	Vindecare după 26 zile	—	Sutura esofagului într'un singur strat submucos, închiderea parțială a plăgei cutanate, cu drenarea restului cu tifon iodoform. Primele trei zile nutrit cu clisme, în urmă cu sonda esofagiană. Fistula esofagienă închisă a 14 zi.	—

Scanned with OKEN Scanner

Tablou rezumativ al tuturor esofagotomiilor externe pentru corpi straini de la 1738—1903

Vîrsta	DATA intervenției	Ratelier V.	Ratelier M.	Os V.	Os M.	Monedă V.	Monedă M.	Piatră V.	Piatră M.	Simbure și Fructe V.	Simbure și Fructe M.	Buton și Nasture V.	Buton și Nasture M.	Ace V.	Ace M.	Panier de Gräffe V.	Panier de Gräffe M.	Diverse V.	Diverse M.	TOTAL V.	TOTAL M.	Esofag. suturat. V.	Esofag. suturat. M.	Esofag. nesutur. V.	Esofag. nesutur. M.	Neindicat V.	Neindicat M.
Copii (până la 12 ani)	24 ore	—	—	—	—	2	—	—	—	—	—	—	1	—	—	—	—	2	—	4	1	2	1	1	—	1	—
	48 ore	—	—	—	—	3	—	—	—	1	—	1	—	—	—	—	—	1	1	6	1	2	—	3	—	1	1
	Prima săptămână.	—	—	—	1	9	3	—	—	1	1	5	—	1	—	—	—	2	3	18	8	7	—	9	8	2	—
	După pr. săptăm.	—	—	1	—	12	1	—	—	—	—	4	—	—	—	—	—	3	—	20	1	8	—	10	1	2	—
	După o lună	—	—	—	1	4	1	—	—	—	—	1	1	—	—	—	—	2	—	7	3	5	—	1	1	1	2
	După un an	—	—	—	—	1	—	—	—	—	—	—	—	—	—	—	—	—	1	1	1	—	1	—	—	1	—
	Neindicat	—	—	—	1	2	—	—	1	1	—	—	—	1	—	—	—	—	—	4	2	1	1	—	1	3	—
	Total	—	—	1	3	33	5	—	1	3	1	11	2	2	—	—	—	10	5	60	17	25	3	24	11	11	3
		—		75 %		13 %		100 %		25 %		15,3 %		0 %		—		33,3 %		22 %		10 7 %		31,4 %		21,4 %	
(Adulți 13—50 ani)	24 ore	14	3	3	—	—	—	2	1	1	—	—	—	—	—	—	—	6	1	26	5	15	3	8	1	3	1
	48 ore	11	5	4	1	1	—	1	—	1	—	—	—	—	—	—	—	3	1	21	7	10	3	11	3	—	1
	Prima săptămână.	17	6	19	5	2	—	2	—	1	—	—	—	1	—	—	—	6	1	48	12	16	3	26	7	6	2
	După pr. săptăm	4	1	7	—	—	—	—	—	1	—	—	—	1	—	—	—	—	—	13	1	6	—	6	1	1	—
	După o lună	10	—	1	—	1	—	—	—	1	—	—	—	—	—	—	—	—	—	13	—	3	—	8	—	2	—
	După un an	3	1	1	—	—	—	—	—	—	—	—	—	—	—	—	—	—	—	4	1	1	—	3	1	—	—
	Neindicat	3	2	3	—	—	—	—	—	1	—	—	—	—	—	—	—	—	—	7	2	1	—	2	1	4	1
	Total	62	18	38	6	4	—	5	1	6	—	—	—	2	—	—	—	15	3	132	28	52	9	64	41	16	5
		22,5 %		13,5 %		0 %		16,6 %		0 %		—		0 %		—		16,6 %		17,5 %		14,7 %		17,8 %		23,8 %	
Bătrâni	24 ore	1	1	—	1	—	—	1	—	—	—	—	—	—	—	—	—	—	1	2	3	—	—	2	2	—	1
	48 ore	—	1	1	2	—	—	—	—	—	—	—	—	—	—	—	—	—	1	1	4	—	1	1	2	—	1
	Prima săptămână.	3	1	6	5	1	—	—	—	—	—	—	—	—	—	—	—	—	1	10	7	3	2	5	3	2	2
	După pr. săptăm.	—	—	1	1	—	—	—	—	—	—	—	—	—	—	—	—	—	—	1	1	1	—	—	1	—	—
	După o lună	—	—	—	—	—	—	—	—	—	—	—	—	2	—	—	—	—	1	2	1	1	—	1	1	—	—
	După un an	—	—	—	—	—	—	—	—	—	—	—	—	—	—	—	—	—	—	—	—	—	—	—	—	—	—
	Neindicat	—	—	1	—	—	—	—	—	—	—	—	—	—	—	—	—	—	—	1	—	1	—	—	—	—	—
	Total	4	3	9	9	1	—	1	—	—	—	—	—	2	—	—	—	—	4	17	16	6	3	9	9	2	4
		42,8 %		50 %		0 %		0 %		—		—		0 %		—		100 %		45,4 %		33,3 %		50 %		66,6 %	
Neindicați de vîrstă	24 ore	4	1	—	—	1	—	—	—	—	—	—	—	—	—	1	—	1	—	7	1	2	—	4	—	1	1
	48 ore	1	—	1	1	—	—	—	—	—	—	—	—	—	—	—	—	—	—	2	1	—	—	1	—	1	1
	Prima săptămână.	—	1	1	—	—	—	—	—	—	—	—	—	—	—	—	—	—	—	1	1	—	—	—	—	1	1
	După pr. săptăm.	1	—	2	1	—	—	—	—	—	—	—	—	—	—	—	—	—	—	3	1	—	—	1	—	2	1
	După o lună	1	—	—	—	—	—	—	—	—	—	—	—	—	—	—	—	2	—	3	—	2	—	1	—	—	—
	După un an	—	—	—	—	—	—	—	—	—	—	—	—	—	—	—	—	—	—	—	—	—	—	—	—	—	—
	Neindicat	10	1	4	2	1	—	—	1	—	—	—	—	—	—	—	—	12	—	27	4	2	—	6	—	19	4
	Total	17	3	8	4	2	—	—	1	—	—	—	—	—	—	1	—	15	—	43	8	6	—	13	—	24	8
		15 %		33,3 %		0 %		100 %		—		—		—		0 %		0 %		15,6 %		0 %		0 %		25 %	
TOTAL		83	24	56	22	40	5	6	3	9	1	11	2	6	—	1	—	40	12	252	69	89	15	110	34	53	20
		22,4 %		28,4 %		11,1 %		33,3 %		10 %		15,3 %		0 %		0 %		23 %		21,4 %		14,4 %		23,6 %		27,5 %	

Scanned with OKEN Scanner

In tabloul alăturat sunt adunate toate cazurile de esofagotomie externă pentru corpĭ străinĭ, fie-care cu indicațiile cele mai importante, ca natura corpuluĭ, vârsta pacientuluĭ, data la care s'a intervenit, dacă s'a suturat saŭ nu plaga esofagiană și rezultatele obținute. Cât privește punctele importante de technică operatoare, tratament și alimentație postoperatorie și complicațiile tardive eventuale ele sunt indicate în observațiunĭ la fie-care caz în parte, saŭ colectiv în tablourĭ maĭ la vale.

Se vede din acest tabloŭ rezumativ, că folosindu-ne de toate publicațiile speciale relativ la chestiune, precum și de toate cazurile comunicate la societățĭ, la congrese saŭ publicate izolate în jurnale, am putut aduna un număr de 321 de esofagotomiĭ, între care se cuprind patru cazurĭ din țară, două inedite și două publicate, unul al profesoruluĭ **Severeanu**, iar cel-l'alt al Domnuluĭ agregat Angelescu.

După data lor cronologică, aceste cazurĭ se pot repartiza ast-fel:

De la	1738—1788	sunt	2	cazurĭ
» »	1788—1800	»	1	»
» »	1800—1830	»	0	»
» »	1830—1840	»	4	»
» »	1840—1850	»	3	»
» »	1850—1860	»	8	»
» »	1860—1870	»	13	»
» »	1870—1880	»	33	»
» »	1880—1890	»	79	»
» »	1890—1900	»	128	»
» »	1900—1903	»	50	»

Vedem că numărul cazurilor devine la fie-care deceniŭ maĭ mare, când și technica se precisează, precum și indicațiile operatorieĭ maĭ bine cunoscute.

După țărĭ se repartizează ast-fel:

Franța	62	Rusia	43
Germania	55	Austria	23
Anglia	54	Elveția	9
America-de-Nord	49	Italia	6

Danemarca	4	Belgia	2
România	4	Bulgaria	1
Holanda	3	Portugalia	1
Spania	3	Asia	1

Cele mai multe cazuri se găsesc în Franţa, patria esofagotomiei externe pentru corpi streini; operaţie abandonată multă vreme în patria ei, aşa că cele mai numeroase cazuri sunt recente.

Printre autorii cu cazuri mai numeroase putem cita în primul rând pe **Billroth** cu 8 cazuri; **Krönlein** din Zürich cu 6 cazuri, **Bergmann** din Berlin cu 7 cazuri, **Eiselsberg** cu 5 cazuri, **Leroy Mclean** 5 cazuri, **Sébileau** 4 cazuri, **Nové Josserand** 4 cazuri etc.

După vîrstă cazurile se repartisează ast-fel:

		B.	F.
Copii până la	6 luni	1	—
„ „ „	11 „	1	1
„ „ „	12 „	3	1
„ „ „	1 1/2 ani	3	4
„ „ „	2 „	4	2
„ „ „	2 1/2 „	4	4
„ „ „	3 „	9	7
„ „ „	4—6 „	14	4
„ „ „	7—8 „	4	1
„ „ „	9—12 „	5	5
Adoloscenţi de la	12—20 „	9	3
Adulţi „	20—50 „	101	47
Bătrâni „	50 în sus	22	11
Neindicaţi ca vîrstă		40	11

Cel mai tînăr copil e al lui **Lemaistre** de 6 luni; de 11 luni **Schönborn** şi **Eiselsberg**, de 12 luni **Schramm** şi **Weiss**, de 13 luni **Brackel** şi **Zeuge-Manteufel**, de 16 luni **Maclean, Broca, Gross.**

După felul corpului străin, repartizate la adulţi şi la copii; la bărbaţi saŭ la băeţi şi femei saŭ fete, cazurile noastre se pot aranja în următorul tabloŭ:

NATURA CORPULUI	Adulţi		Copii		NATURA CORPULUI	Adulţi		Copii	
	B.	F.	B.	F.		B	F.	B.	F.
Ratelier	67	43			Solz de peşte . .	2	1		
Os	58	16	1	3	Castană şi nucă .	1	2		
Monedă	6	1	26	12	Undiţă				1
Piatră	8			1	Briceag	1			
Sîmburi de fructe .		4	4		Teacă de sabie .	1			
Nasturi			7		Sîrmă, burete, pens.	1			
Buton			2	3	Monoclu	1			
Ac	2	2	1		Dop de plută . .	1			
Ac şi mărt. de botez			1		Tub de fildeş şi				
Paner de Graef şi ac			1		sîmb. de cireaşă .	1			
Paner de Graef şi os	1				Peşte	1			
Carne	3				Diverse	8	1	4	4
Fluer	1		2	1	Neindicate	9		1	

Ca dată istorică putem cita pe *Cock* care în 1850 a extras prin esofagotomie pentru prima oară un ratelier.

Mortalitatea. — Considerând statistica noastră globală, vedem că dânsa cuprinde 321 de cazuri cu 252 vindecări şi 69 morţi, adică o mortalitate de 21,4 %. Aşa considerată, statistica ne arată că esofagotomia e o operaţiune gravă ; trebue să luăm însă în consideraţiune epoca la care operaţiile aŭ fost practicate, vîrsta operaţilor, data când s'a practicat de la înghiţirea corpuluĭ strein, natura corpuluĭ înghiţit etc.

Considerată pe anĭ, statistica noastră se descompune ast-fel :

De la	1738—1788	sunt	2	cazurĭ,	2	vindecaţĭ,	0	morţĭ
»	1788—1800	»	1	»	—	»	1	»
»	1800—1830	»	0	»	—	»	—	»

De la	1830—1840	sunt	4	cazuri	2	vindecaţi	2 morţi
»	» 1840—1850	»	3	»	1	»	2 »
»	» 1850—1860	»	8	»	5	»	3 »
»	» 1860—1870	»	13	»	11	»	2 »
»	» 1870—1880	»	33	»	26	»	7 »
»	» 1880—1890	»	79	»	57	»	22 »
»	» 1890—1900	»	128	»	105	»	23 »
»	» 1900—1903	»	50	»	43	»	7 »

Saŭ considerată înainte şi după perioada antiseptică, o putem împărţi ast-fel:

De la	1738—1880	sunt	61	cazuri	cu	47	vind.	şi	17	morţi	= 36 %
»	» 1880—1890	»	79	»	»	57	»	»	22	»	= 27,8 »
»	» 1890—1900	»	128	»	»	105	»	»	23	»	= 17,8 »
»	» 1900—1903	»	50	»	»	43	»	»	7	»	= 14, »

Vedem dar că, de unde în perioada preantiseptică mortalitatea operaţieĭ se urcă la 36 %, în perioada de tranziţie, ca să spunem aşa, mortalitatea se menţine la 27,8 % în perioada antiseptică ea cade la 17,8 %, iar în ultimiĭ treĭ anĭ, cu progresele noĭ de asepsie şi tecnică, mortalitatea scade la 14 %.

După vîrsta bolnavilor, putem grupa statistica noastră ast-fel:

Copiĭ până la 12 anĭ	77	cazuri	60	vind.	17	morţi	22,0 %	mortal.
Adulţi de la 12—50 anĭ	160	»	132	»	28	»	17,5	»	»
Bătrânĭ » » 50 în sus	33	»	17	»	16	»	45,4	»	»
Neindicaţi ca vîrstă	51	»	43	»	8	»	15,6	»	»

Mortalitatea cea maĭ mare o prezintă bătrâniĭ, în al doilea rînd copiĭ, în al treilea adulţiĭ. Mortalitatea cazurilor în care vîrsta n'am găsit'o indicată e de 15,6 % adică aproape identică cu mortalitatea la adulţi, ceea ce ne face să credem că e vorba în majoritatea cazurilor de adulţi. Mortalitatea maĭ mare la vîrstele extreme n'o putem explica de cât prin faptul că în genere toate intervenţiunile sunt maĭ grave la aceste vîrste.

Aşa cercetând cauza morţeĭ în statistica noastră găsim că pe 7 cazurĭ mortale de epuizare, 2 sunt la copiĭ, 4 la bătrânĭ şi numaĭ unul la adult. Asemenea ştim că complicaţiile pulmonare, frequente în genere după esofagotomie, sunt maĭ grave la bătrânĭ şi la copiĭ. In adevăr găsim 5 copiĭ şi 4 bătrânĭ morţi de asemenea complicaţiunĭ.

Scanned with OKEN Scanner

După natura corpului înghiţit, mortalitatea prezintă oarecare variaţiuni foarte importante şi demne de notat. Aşa consultând tabloul nostru general, găsim:

Rateliere	107	cazuri	83	vindecaţi	24	morţi	22,4	%	mortalitate
Oase	78	„	56	„	22	„	28,2	„	„
Monede	45	„	40	„	5	„	11,1	„	„
Pietre	9	„	6	„	3	„	33,3	„	„
Sâmburi şi fructe	10	„	9	„	1	„	10,0	„	„
Butoni şi nasturi	13	„	11	„	2	„	15,3	„	„
Ace	6	„	6	„	0	„	0,0	„	„
Diverse	52	„	40	„	12	„	23,0	„	„

Pentru această din urmă categorie vedem că mortalitatea e identică cu acea globală, dânsa cuprinde o mulţime de feluri de corpi streini ai esofagului, ca monoclu, teacă de sabie, undiţă, etc. precum şi acele cazuri în care corpul strein n'a fost indicat ca natură în publicaţiile care le-am avut sub ochi.

Mortalitatea cea mai mare o găsim când e vorba de pietre; explicarea o găsim în faptul că toate cazurile de această natură observate la copii (2) şi la neindicaţi după vârstă (1) au fost mortale, pe când la adulţi sunt 6 cazuri cu 1 mort, adică o mortalitate de 16,6 %, mai mică ca cea globală. In al doilea rînd vin oasele, cu o mortalitate de 18,2 %, care se repartisează după vîrstă ast-fel:

Copii	4	cazuri	1	vindecat	şi	3	morţi,	75%	mortal.
Adulţi	44	»	38	»	»	6	»	13,5%	»
Bătrâni	18	»	9	»	»	9	»	50%	»
Nevindecaţi	12	»	8	»	»	4	»	33,3%	»

Şi în această varietate de corpi străini, vârstele extreme prezintă o mortalitate colosală.

Ratelierele prezintă o mortalitate de 22,4 % care se repartisează la adulţi cu 80 cazuri, 62 vindeţi şi 18 morţi = 22,5 % mortalitate, bătrâni 7 cu 4 vindecaţi şi 3 morţi = 42,8 % mortalitate şi neindicaţi ca vârstă 20 cu 17 vindecări şi 3 morţi, adică 15,0 %.

Monedele, cu mortalitate globală de 11,1%, prezintă marele număr de cazuri la copii, anume 38 cu 33 vindecări şi 5 morţi, adică o mortalitate de 13 %. Despre cele-l'alte varietăţi de corpi străini e inutil să mai inzistăm.

O consideraţiune de o importantă capitală este data la care s'a intervenit, din acest punct de vedere statistica noastră se desmembrează ast-fel:

Interv. pract. în primele 24 ore	49	caz. cu	39	vind. şi	10	morţi	=	20,4%
» » » 48 »	43	»	30	»	13	»	=	30,2%
» » în prima săptăm.	105	»	77	»	28	»	=	26,6%
» » după prima »	41	»	37	»	4	»	=	9,7%
» » » » lună	29	»	25	»	4	»	=	13,7%
» » » primul an	7	»	5	»	2	»	=	28,5%
» la o dată neindicată	47	»	39	»	8	»	=	17,2%

Primele treĭ categoriĭ sunt foarte concluante; vedem mortalitatea crescând cu cât intervenţia devine maĭ tardivă. Cele-l'alte treĭ categoriĭ, considerate numaĭ între ele, încă arată o mortalitate crescândă cu data intervenţieĭ, pentru a ajunge la o mortalitate de 28,5% pentru corpiĭ străinĭ care aŭ stat în esofag maĭ mult de un an. Aceste din urmă categoriĭ prezintă cazurĭ maĭ puţin numeroase şi poate că cifrele statistice sunt întâmplătoare şi nu ne putem baza pe ele pentru a atrge o concluzie. Dacă analizăm tabloul nostru general din aceste puncte de vedere, vedem că ratelierele, oasele şi pietrele prezintă aproape toate cazurile operate în prima săptămână şi cum aceştĭ corpĭ sunt ceĭ maĭ periculoşĭ prin şederea lor îndelungată în esofag, mortalitatea crescândă cu întârzierea operaţieĭ este argumentul cel maĭ elocinte al intervenţiuneĭ vremelnice, aşa cum aŭ conchis toţĭ autoriĭ care s'aŭ ocupat de chestiune. Aceste categoriĭ de corpurĭ sunt puţin reprezentate în operaţiile practicate maĭ târziŭ de o săptămână; în schimb găsim un număr mare de cazurĭ de corpĭ străinĭ a căror şedere prelungită în esofag e maĭ puţin periculoasă, prin însăşĭ natura acestor corpĭ, şi în care operaţia a fost maĭ târzie ca o săptămână. Aşa, pentru a nu cita de cât un singur exemplu, sunt 13 cazurĭ de monede la copiiĭ, operaţĭ după prima săptămână cu 1 singur mort, adică o mortalitate maĭ mică de 10%.

Din punctul de vedere al suturеĭ esofaguluĭ saŭ drenăreĭ luĭ statistica nu ne dă date precise şi concluante. In tabloul următor am întrunit cazurile noastre şi din acest punct de vedere, cifrele se citesc de la sine.

DATA Intervenţiei	No.	Rezultatul			Sutura esofagului			Fără sut. esofagului			Neindicaţi		
		V.	M.	Mortalit	V.	M.	Mortalit.	V.	M.	Mortalit.	V.	M.	Mortalit.
24 ore	49	39	10	20,4	19	4	17,3%	15	3	16,8%	5	3	37,5%
48 ore	43	30	13	30,2%	12	4	25%	16	5	23,8%	2	4	66,6%
Prima săptămână	105	77	28	26,6%	26	5	16,1%	40	18	31%	11	5	31,2%
După prima săptămână . .	41	37	4	9,7%	15	—	0%	17	3	15%	5	1	16,6%
După prima lună	29	25	4	13,7%	11	—	0%	11	2	15.3%	3	2	40%
După primul an.	7	5	2	28,5%	1	1	50%	3	1	25%	1		0%
Neindicat	47	39	8	17,2%	5	1	16,6%	8	2	20%	26	5	16,1%
Total . . .	321	252	69	21,4%	89	15	14,4%	110	34	23,6%	53	20	27,5%

Scanned with OKEN Scanner

Cauzele morței. — Pe 69 cazuri mortale, cele mai multe au fost consecința directă a leziunilor produse asupra esofagului și organelor vecine prin șederea prelungită a corpului strein. Această ședere prelungită a produs *gangrena esofagului* în 4 cazuri, cauzând moartea la 2 după 5 zile, la unul după 30 ore și la unul după 9 zile de la operație; *perforația esofagului* în 11 cazuri, 1 mort după 48 ore, 1 după 56 ore, 1 după 3 zile, 1 după 4 zile, 2 după 6 zile, 1 după 7 zile, 1 după 8 zile, și unul după 9 zile de la operație, iar cele-l'alte 2 cazuri sunt neindicate.

Epuizarea prin inaniție a cauzat moartea în 7 cazuri, doi copii, patru bătrâni și un adult, după 48 ore minimum și 18 zile maximum de la operație.

De *pioemie* au murit 7 operați, de *pneumonie și bronchopneumonie* 9 bolnavi între 5 și 16 zile de la operație; de *gangrenă pulmonară* 1 bolnav la 4 săptămâni; de *tuberculoza pulmonară* 1 bolnav la 9 săptămâni; de *edem pulmonar și congestie* 3 bolnavi; de fenomene *cardio-pulmonare* 2 bolnavi; de *convulsiuni* 1 la 10 ore de la operație; de *supurație retroesofagienă și mediastinală,* consecutiv leziunilor esofagiene produse prin șederea corpului străin 8 bolnavi, 1 după 16 ore, 2 după 2 zile, 1 după 11 zile, 1 după 16 zile, 1 după 11 săptămâni; după *gastrostomie* practicată pentru alimentare 1 bolnav; de *chloroform* 1, *neindicați* 3 bolnavi.

De *emoragie,* provocată, independent de actul operator, prin leziunile cauzate de corpul strein sunt 10 cazuri, rezumate în următorul tablou:

Operatorul	Corpul strein	Data operaţieĭ	Data emoragieĭ de la operaţie	O r i g i n a	Cauza probabilă
Castresana . . .	Piatră	—	—	—	—
Gerster.	Cs	12 zile	După 5 zile	Ven. jug. int.	—
Billroth.	Rate''er	5 zile	A 13-a zi	Carotid prim.	—
Rinne.	Teacă de sabie	8 ore	A 9-a zi	Probabil din corpul tiroid.	Sondagiul frequent prin plagă pentru alimentaţie.
Czerny	Os	8 zile	A 8-a zi	Ven. jug. comună.	Presiunea drenuluĭ.
Bose	Os	1 zi	A 8-a zi	Art. cervicală ascendentă.	Degenerescenţă ateromatósă.
Krönlein	Ratelier	6 1/2 zile (esofag perforat).	A 15-a zi. (A 5-a op. a 3-a p. op)	Art. tiroid, inf. dréptă	Şedere prelungită a corpuluĭ.
Kolaczek	Ratelier	16 zile	După 4 săpt.	Ulceraţia esofaguluĭ	—
Froelich.	Monedă	8 zile	A 5-a zi	—	—
Sklyfasovsky . .	—	—	—	—	—

Scanned with OKEN Scanner

Pentru a termina, nu găsim nimic mai nimerit de cât de a atrage atenţia asupra număruluĭ mare de rateliere înghiţite care aŭ dat loc la esofagotomie, mai ales că dintre toate corpurile streine în esofag, acestea daŭ indicaţia cea mai precisă şi cea mai urgentă pentru intervenţiune, ca fiind cele mai periculoase. Aceste pericole trebuesc puse în vedere în special domnilor dentişti, după cum a făcut'o deja de mult prof. **Krönlein** într'o conferinţă ţinută în şedinţa societăţeĭ odontologice din Zürich din Maĭ 1893 şi publicată în *Schweiz. Vierteljahresschrift f. Zahnheilkunde,* Bd. 3, Heft 2,1893. Dentiştiĭ sunt chemaţi să găsească mijloacele eficace pentru a înlătura înghiţirea pieselor de proteză. In adevăr, vina poate fi a purtătoruluĭ, când d. ex. nu-şĭ scoate proteza la culcare saŭ când continue a purta proteza pe care o ştie defectuoasă.

Dar vina este a constructoruluĭ, când proteza se desprinde la râs, căscat, mâncat saŭ la băut. Se întâmplă că proteza se rupe în timpul masticaţieĭ şi un fragment e înghiţit; pentru aceasta proteza trebue să fie solid construită şi să fie din când în când examinată de dentist. Un pericol însă perzistă în orĭ-ce caz, sub toate condiţiunile şi purtătorul trebue să aibă cea mai mare atenţie asupra protezeĭ luĭ, pentru a corija la vreme un defect eventual. Un caz remarcabil, al prof. **Krönlein,** arată câtă atenţie trebue să aibă purtătorul uneĭ proteze, putând dintr'o simplă negligenţă, să se înşele singur şi să inducă în eroare pe chirurg, ademenindu-l chiar la o intervenţiune inutilă. O călugăriţă în vârstă şi invalidă are un acces de epilepsie cu pierderea cunoştinţeĭ, când se deşteptă observă că-ĭ lipseşte proteza din gură şi spăimântată afirmă celor din jurul eĭ că cu multă probabilitate a înghiţit-o în timpul accesuluĭ şi că o simte deasupra stomaculuĭ. Se prezintă la prof. **Krönlein** cu greaţă şi durerĭ la înghiţit, şi examinată cu sonda esofagienă, aceasta se angajează în stomac, dând totuşĭ senzaţia uneĭ rezistenţe maĭ sus de cardia. Aducându-şĭ însă aminte de cazurĭ identice în care sonda dă senzaţie de corp strein fără ca să existe, **Krönlein** trimete pe însoţitoarea călugăriţeĭ acasă să maĭ caute prin cameră proteza dentară şi în adevăr se gă-

seşte proteza în dosul unuĭ picior de scaun. Călugăriţa, persoană instruită, cunoscând pericolele înghiţireĭ unuĭ atare corp, se autosugestionase şi chiar căpătase dureriĭ ca cum ar avea în adevăr un corp strein în esofag. Acest caz de alt-fel foarte instructiv, maĭ arată că şi chirurgul trebue să procedeze cu multă băgare de seamă la examenul unuĭ bolnav şi să nu treacă la intervenţie de cât numaĭ când e bine convins de existenţa corpuluĭ strein, de şi din prea multă prudenţă une-oriĭ lucrurile pot avea o întorsătură fatală. Aşa e cazul luĭ **Broca**, la care se prezintă o fetiţă declarând că a înghiţit o cheie de comodă, o examinează cu exploratorul şi nu găseşte nimic. După 2 zile încep fenomene grave, bolnava se prezintă din noŭ la **Broca**, o explorează din noŭ şi iar nu găseşte nimic; copila moare, şi la necropsie se găseşte cheia fixată pe peretele esofagian.

Din acest caz rezultă clar importanţa radiografieĭ, şi de câte oriĭ se poate, trebue să supunem bolnavul la un examen radioscopic înainte de a procede la intervenţiune, radioscopie care în anumite cazuriĭ poate conduce pe chirurg la o extracţiune a corpuluĭ strein pe căile normale sub control direct.

In sfârşit, o precauţiune maĭ mult a dat-o în ultimul timp, *esofagoscopia*, care în anumite cazuriĭ poate servi şi la extracţia pe căile naturale. Esofagoscopia serveşte adesea la localizarea corpuluĭ, atunciĭ când niciĭ examenul direct niciĭ simptomele subiective nu sunt suficiente. După ce **Gottstein** [1]) a descris esofagoscopia în genere, **v. Mikulicz** şi **v. Hacker** [2]) aŭ întrevăzut avantagiile eĭ în extragerea corpilor străiniĭ din esofag. După **Gottstein**, citat de **Kaloyéropulos** (loc. cit.) s'aŭ văzut în esofag 24 corpiĭ străiniĭ, din care 3 scoşiĭ pe gură, 4 prin esofagotomie şi 3 împinşiĭ în stomac. Deciĭ, de câte-oriĭ dispunem de acest instrument, putem recurge la el, pentru a preciza şi maĭ mult, după modul de inclavare al corpuluĭ strein, indicaţia esofagotomieĭ.

---

1. **Gottstein**. *Mitteilungen aus den grenzgebietender Chir.*, Bd. VIII, pag. 17.

2. **v. Hacker**. *Beitrage z clin. Chir.* 1901; p. 128.

FAPTE ŞI OBSERVAŢIUNI

Serviciul II clinico-chirurgical al D-luĭ Prof. Thoma Ionescu

Un caz de dublu kist congenital al vaginuluĭ

de

Dr. M. CON

In ziua de 2 Maĭ 1903, intră în serviciul d-luĭ Prof. **Ionescu**, din spitalul Colţea, femeia V. N. Dumitra, de 41 anĭ, de loc din Covurluĭ, acuzând perderĭ de sânge uterine şi durerĭ în micul basin, fenomene pentru care a şi întreprins drumul până în capitală.

Din antecedentele eĭ ereditare avem de notat lucrurĭ de puţină importanţa, precum că părinţiĭ eĭ sunt morţĭ de mult, fără să ştie în urma căror boale, şi că două surorĭ ale eĭ aŭ murit de vărsatu negru la interval de o lună, una după alta.

Antecedente personale. — Din copilăria eĭ nu ştie să fi fost bolnavă. La vârsta de 16 anĭ a căpătat primele menstruaţiĭ, carĭ aŭ durat 3 zile, aŭ fost puţin abundente, fără durerĭ; succesiunea lor a fost regulat mensuală, păstrându-şĭ caracterele iniţiale. La 18 anĭ s'a măritat. La un an în urmă a rămas gravidă, sarcina a fost uşoară, facerea la termen, fiziologică, lehuzia simplă, lochiile nu prea abundente. La un an în urmă rămâne din noŭ însărcinată, dar la $2^1/_2$ lunĭ a sarcineĭ, din cauza unor eforturĭ repetate la munca câmpuluĭ, avortează. După avort rămâne sănătoasă. Până acum 4 anĭ a maĭ avut încă alte nouă sarcinĭ, în tot-n'auna uşoare, facerile la termen, fiziologice. Din copiĭ parte trăesc şi sunt sănătoşĭ, parte aŭ murit în diferite epidemiĭ. După facere rămânea tot-d'auna sănătoasă, menstruele rămâneaŭ cu caracterele obicĭnuite.

N'a suferit de nicĭ o afecţiune venerică. Nu e impaludată, nicĭ alcoolică.

Istoricul. — E bolnavă de şase lunĭ, când fără nicĭ o cauză apre-

ciabilă, are o întârziere în menstruaţie de două luni, după care capătă o emoragie uterină, foarte abundentă la început, acompaniată de coagulĭ numeroşĭ şi marĭ, durerĭ marĭ în micul basin, cu iradiaţiunĭ slabe la lombe. Bolnava afirmă că această emoragie a fost precedată de tumefacţia ganglionilor inguinalĭ, nu ştie însă dacă a fost saŭ nu un avort. Zilele următoare emoragia pierde din intensitate, nu maĭ e constituită din coogulĭ, durerile dispar. De atuncĭ metroragia a continuat, dar foarte puţin abundentă, un fel de spălătură de carne, având din când în când absenţe scurte, în care timp altă scursoare vaginală nu apărea.

Din când în când constipaţie, care cedează lesne purgativelor, nicĭ o turburare în micţiune.

Starea prezentă. — Constituţia pacienteĭ e mediocră, ţesutul celular subcutanat diminuat, cel osos şi muscular puţin desvoltate, tegumentele palide, anemiate. Pe corp nu prezintă nicĭ un fel de cicatrice. Organele toracice şi abdominale în bună stare. Cantitatea de urină normală, nu conţine nicĭ albumină nicĭ zachăr, urea 43,5 la litru. Examinând organele genitale externe, se observă imediat în ***buza mică din stânga o tumoră*** cât o nucă mică, regulată, ovalară, cu marele diametru în axa mare a buzeĭ, fluctuentă, cu suprafaţa netedă la care nu aderă mucoasa feţeĭ externe, dar cea internă aderă puţin. Această tumoră ocupă maĭ mult partea anterioară a buzeĭ micĭ, spre clitoris, e bine distinsă de conţinutul eĭ lichid şi pare a nu fi transparentă. Nu cauzează bolnaveĭ nicĭ o supărare, nicĭ spontaneŭ, nicĭ la examen, aşa că bolnava nicĭ nu ne poate spune de când datează, abia dacă ştie de existenţa eĭ.

Pe restul organelor genitale externe nu găsim nimic anormal.

Vaginul de alt-fel normal conformat, prezintă spre fundul luĭ de sac, de partea postero-laterală stângă, la nivelul orificiuluĭ extern al colului, o tumoră, de mărime ceva maĭ mărişoară ca acea care ocupă buza mică din stânga şi diferind de aceasta din urmă prin oare-care caractere. Această tumoră e moale, resistentă şi puţin distinsă de lichid, adică conţinutul eĭ lichid se găseşte în pungă fără nicĭ o tensiune, continentul fiind maĭ mare ca conţinutul. Pentru acest motiv la un examen superficial nicĭ nu se bagă în seamă şi la explorare cu degetul pare o simplă cută a mucoaseĭ vaginale. Numaĭ la examenul cu speculul saŭ trăgând mucoasa posterioară vaginală în jos spre vulvă, se observă că e vorba de o tumoră cu caracterele descrise maĭ sus, puţin proeminentă în cavitatea vaginuluĭ, în grosimea pereteluĭ vaginal şi făcând corp cu mucoasa vaginală. Aceasta din urmă prezintă o coloraţiune maĭ violacee în dreptul tumoreĭ, iar aceasta e sezilă, confundându-se fără limite precise cu restul vaginuluĭ.

Colul uterin se găseşte în axa vaginală, e mare, cilindric, de consistenţă lemnoasă, cu suprafaţa regulată, nu prezintă nicĭ o

ulceraţie. Orificiul e transversal, intredeschis, prin el se scurge un liquid sanguinolent fără miros.

Corpul uterin e în poziţie normală, e puţin mărit de volum, dur, puţin noduros la pipăit. E mobil şi puţin dureros la presiune. Ligamentele largĭ sunt mobile, libere, neînfiltrate, anexele senzibile, cele din dreapta puţin mărite de volum.

Operaţia. 19 Maĭ. Anestezie generală cu cloroform. Practic pe mucoasa kistuluĭ vaginal o incizie longitudinală de 2 cm. şi revenind cu bisturiul pentru a începe disecţia pungeĭ, aceasta din urmă se sparge şi dă scurgere la un lichid dens, filant opac, de coloare albă-gălbuie, cam cât o linguriţă de cafea. Apuc atunci peretele kistuluĭ şi-l disec relativ uşor de jos în sus, spre polul superior; la un moment, trăgând cu pensa de el, se rupe şi lasă deschis fundul de sac peritoneal al luĭ Douglas. Explorând cu degetul ruptura, constat că mă găsesc în plină cavitate abdominală. Drenez cu o mesă sterilizată acest fund de sac peritoneal şi izolând fundul de sac posterior al vaginuluĭ cu comprese, procedez la raclajiul cavităţeĭ uterine şi a coluluĭ, după regulile obicinuite, drenându-le cu tifon idoformat. Tamponez atunci vaginul şi trec la kistul din buxa mică. Printr'o incizie mică de $1^1/_2$ cm. pe faţa cutanată a buzeĭ micĭ, descopăr kistul şi-l disec de jur împrejur, cu multă înlesnire.; la faţa internă a buzeĭ kistul e foarte aderent şi peretele subţire, se rupe împreună cu mucoasa buzeĭ, spărgându-se în acelaş timp şi kistul. Şi acesta conţine un lichid identic cu kistul vaginal, tot filant, dens, opac, de coóre albă-gălbue. Inchid plaga cu treĭ fire de catgut. Pansament.

Mersul post-operator. a fost foarte simplu, nicĭ o reacţiune din partea peritoneuluĭ, nicĭ o ascenziune termică.

21 Maĭ. Spălătură intra-uterină cu ser, dren cu tifon iodoformat. Drenul peritoneal e scos pe jumătate şi tăiat, pansament vaginal.

23 Maĭ. Spălăturĭ intra-uterine cu ser, suprimarea drenuluĭ nitra-uterin şi al celuĭ peritoneal, pansament obicinuit al plăgeĭ vaginale.

Sutura de pe buza mică s'a terminat per-priman. Pansamente vaginale zilnice până la complecta cicatrizare a plăgeĭ rezultată diu extirparea kistuluĭ vaginal.

Bolnava părăseşte serviciul la 2 Iunie 1903, complect vindecată.

Iată dar un caz de dublu kist al vaginuluĭ, asupra natureĭ căruia nicĭ o îndoială nu există, de şi nicĭ conţinutul kistelor, nicĭ pereţiĭ lor n'aŭ fost examinaţĭ la microscop. Astă-zĭ lucrul e tranşat, că aceste kiste sunt congenitale, cele maĭ multe desvoltate din canalul luĭ **Gärtner**, rest din canalul luĭ **Wolff**, puţine de origină **Müllerianã**,

anume din canalul luĭ Müller care nu ia parte la formaţiunea vaginuluĭ şi perzistă une-orĭ alăturĭ de vaginul normal constituit. Situaţiunea kistuluĭ superior, natura conţinutuluĭ îl designează ca un kist congenital. De alt-fel nu se maĭ admit astăzĭ formaţiunĭ kistice vaginale, care ar avea origină din unul din elementele constitutive ale peretelui vaginal normal, afară de un număr foarte restrâns de cazurĭ, în care kistul, cu alte caractere ca cele obicinuite, se consideră ca de origină limfatică şi se numesc kiste de retenţie (**Preuchen**).

Eram obicinuiţĭ a considera kistele vaginale ca o afecţiune rară. De curând a fost publicat un caz de aseminea natură, din serviciul D-luĭ Prof. **Ionescu**, de către D-nu Dr. **Bălăcescu** [1]) actualmente se găseşte în serviciul profesoruluĭ **Ionescu** o bolnavă operată pentru un kist enorm al ovaruluĭ şi care prezintă pe lângă un kist vechiŭ bartolinien, un kist cât o nucă care ocupă peretele vaginal posterior, foarte aproape de vulvă. Trebue dar să modificăm întru cât-va concepţia noastră şi să spunem că kistele vaginale sunt afecţiunĭ rare în serviciile spitaliceştĭ în genere şi maĭ ales la noĭ unde populaţia nu e încă învăţată a se prezenta la spital de cât doar pentru afecţiunĭ maĭ serioase. Bolnava care face obiectul lucrăreĭ D-luĭ Dr. **Bălăcescu** a fost îndrumată spre o căutare medicală din cauza mărimeĭ kistuluĭ vaginal, care a îngreuiat în maĭ multe rânduri sarcina şi facerea şi care cauza bolnaveĭ dureri marĭ în timpul menstruaţieĭ, plus că tumora prolaba din vagin la orĭ-ce efort şi devenea genantă. Cazul prezentat de Prof. **Drăghiescu** şi Dr. **Cristeanu** [2]) la Societatea de chirurgie din Bucureştĭ se rapoartă la un kist care devenise o cauză de distocie la o femee secundipară.

In general, cazurile prezentate observaţiuneĭ directe a medicilor, sunt cazurĭ de kiste marĭ, dureroase saŭ jenante; cele observate accidental sunt cazurĭ de kiste micĭ.

---

1. *Revista de chirurie*, 1902, p. 382.

2. *Bulletins et mémoires de la Société de chirurgie de Bucarest*, No. 5, pag. 112, 1900.

Acelaș lucru s'a întâmplat și cu bolnava noastră, care știa de existența a cel puțin unuia din cele două kiste și care a fost trimisă la spital pentru turburări uterine fără nici o legătură cu prezența acestor kiste. De acea **Neugebauer**, [1]) care a publicat 50 de cazuri personale, se miră că autorii vorbesc de raritatea kistelor vaginale. Da, sunt rare cazurile publicate de cei mai mulți autori, kistele vaginale mari, dureroase sau jenante, și sunt frequente cazurile observate accidental sau căutate cu tot dinadinsul, de kiste vaginale mici, nebăgate în seamă de paciente.

Odată cu înmulțirea numărului de cazuri de kiste vaginale, n'au devenit frequente numai acele cazuri în care kistele sunt mici, dar și acele în care aceste kiste sunt multiple. Ori-cum aceste din urmă sunt rare. In cazurile mai sus citate, în cazul D-lui Dr. **Leonte**, în cele mai numeroase ale D-lui Dr. **Goilav** și **Racoviceanu**, în cazul Dr. **Dona** nu e nici unul multiplu. Trebue să ne raportăm la lucrări speciale sau la acei autori care au avut ocazia să observe cazuri numeroase, ca să găsim câte-va de acest gen.

Iată cazurile lui **Neugebauer :**

OBS. XXIII. — Chaja C. (12 Decembre 1894), 28 ani, IV-para *Kist* de mărimea unei prune pe peretele anterior al vaginului, implântat în direcția oblică de la dreapta la stânga, spre linia mediană. Tensiunea pereților slabă ; conținutul este de culoare șocolatiu, indicele unei emoragii vechi în cavitatea kistului. In fundul lateral stâng al vaginului, un alt *kist mai mic*, cu o implântare de aseminea oblică de din afară spre linia mediană. Conținutul lui era un lichid viscos, albicios și kistul se întindea până în profunzima parametrului, dincolo de colul vaginal și fundul de sac al vaginului. Rezecția ambelor kiste după **Schroeder.** *Două kiste gartneriene.*

OBS. XXIV. — M. C. (25 Septembre 1894), 27 ani, măritată de 6 luni, sterilă.

Trei kiste vaginale gartneriene, situat unul înapoia celui-l'alt, de partea dreaptă a peretelui vaginal anterior. Cel mai mare, inferiorul, de 6—7 cm. lungime, și unu la un cistocel vaginal ; baza lui prezintă o direcțiune oblică de din afară spre linia mediană și în jos ; conți-

1. *Revue de gynec. et de chir. abdomin* pag. 589, 1897.

nutul e vîscos cu urme de emoragiĭ anterioare. Peretele intern al kistuluĭ e tapisat cu un epiteliu cilindric. Cele treĭ kiste eraŭ aşezate pe aceiaşĭ linie, unul înapoia celui-l'alt, formând o serie de ectaziĭ ale canaluluĭ luĭ **Gärtner**, obliterat de la unul la cel-l'alt.

Rezecţia pereţilor celor două kiste maĭ marĭ; incizia celuĭ de al treilea kist, foarte mic. In Noembrie 1895, acest din urmă kist se umple din noŭ de lichid şi devine maĭ mare ca înainte.

OBS. XXVI. — B. G. 13 Iulie 1895, 29 anĭ, V-pară, măritată de la 16—26 anĭ.

Treĭ kiste vaginale pe aceiaşĭ linie, situate unul înapoia altuia, pe jumătatea stângă a peretelui anterior al vaginuluĭ. Direcţiunea linieĭ de împlântare a kistelor era oblică din afară spre linia mediană şi în jos către orificiul uretral.

OBS. XXIX. — P. R. 11 Septembre 1895, 34 anĭ, VII-pară.

Treĭ kiste vaginale, unul cât un oŭ de gâscă, cu pereţĭ lacşi, tensiune limitată, ocupând partea stângă a peretelui vaginal anterior; pereţiĭ sunt subţirĭ şi transparenţĭ, spre convexitatea mare a kistuluĭ, cu atrofia mucoaseĭ vaginale prin presiune, vasele lărgite. Diametrul longitudinal al kistuluĭ e oblic de din afară spre linia mediană şi în jos.

Rezecţia kistuluĭ; conţinutul luĭ e viscos gălbui. Un kist maĭ mic ocupă fundul lateral drept al vaginuluĭ, aproape de col. Al treilea hist, cel maĭ mic, ocupă un loc simetric în fundul lateral stâng; se compune din două kiste vecine, cu cavităţĭ izolate. Examenul microscopic al peretelui intern al acestor kiste, arată o îmbrăcăminte internă de epitelin cilindric.

In teza luĭ Pagès asupra Patogenieĭ kistelor vaginuluĭ din 1902, găsim următoarele cazurĭ de kiste multiple:

OBS. II. — Cazul luĭ **Walther**, comunicat la *Bulletins et mémoires de la Société anatomique de Paris, 1890*).

Kist voluminos al peretelui vaginal anterior, proeminând la vulvă. Direcţia kistuluĭ arată că pediculul luĭ se prelungeşte până în grosimea ligamentelor largĭ. Un kist maĭ mic, cât o cireasă, ocupă grosimea mucoaseĭ vaginale. Kistul mare conţine un lichid clar, cel mic un lichid sero-albuminos.

OBS. III. — *(Bull. et mém. de la Société de Chir. 1899)*. Cazul luĭ **Picqué** de kist de formă tubulară cu umflăturĭ superpuse. Era vorba de un traect principal moniliform pe care se reunesc în traect secundar maĭ scurt. Conţinutul era un lichid sirupos, aproape incolor, ţinând în suspensie grunjĭ albicioşĭ.

OBS. IV. — *(Wirchow, s. Archiv. T. 96, p. 127).* Kiste multiple ale vaginului. E relaţia unei necropsii din 1897.

De fie-care parte a liniei mediane, pe peretele anterior, se găsesc kiste. Primul aproape de orificiul vaginal, ceva laleral la dreapta, la incizia lui se vede împărţit în două printr'un perete. Conţinutul e o masă sirupoasă, albicioasă. Acest kist era în legătură printr'un pedicul de 3 mm. lungime cu uu alt kist mai superior care avea 11 mm. de lungime. Pe peretele lateral stâng al vaginului un alt kist cât un bob de fasole.

OBS. VI. — *American J. of. Obst. 1887 Nov.)* Cazul lui **Johuston.** Patru kiste dispuse pe aceiaşi linie, de sus în jos, pe jumătatea dreaptă a peretelui anterior. Superiorul just dedesubtul inserţiei vaginului la col, cât o prună mare, inferiorul imediat înapoia meatului urinar, cât o mazăre. Primul kist conţinea un lichid închis, roş-brun, vâscos; al doilea şi al treilea un lichid clar, gălbuiu, filant; al patrulea o masă coloidă, gelatiniformă, incoloră.

OBS. VII. — (*Wirchow s. Archiv. XIV. Hft. 3, p. 407*) Cazul lui **Werner Hummel.** Femee de 47 ani. Pe peretele vaginal anterior, la stânga liniei mediane, un kist cât o alună cu pereţii foarte subţiri. La 2 cm. mai sus un al doilea kist, mai voluminos cu pereţii mai groşi. Ambele conţin un lichid galben văscos.

OBS XVII — **Cazin** (*France médicale, 1896, p. 129.*) E un caz din serviciul lui **Quénu.** Unul situat pe peretele vaginal anterior, un al doilea kist pe peretele posterior.

OBS. XXII. — **Max Graefe** *(Zeitschrift für Geburts u. Gynaek. VIII,* p. 46, 1882). Femee de 41 ani. **Şase** kiste aşezate unul dupa altul, dinainte înapoi şi de la dreapta la stânga, ultimul în fundul de sac posterior, primul la vulvă. Situaţia lor în spirală, grosimea pereţilor lor, existenţa fibrelor muşculare pledează pentru origina mullerianâ.

Aceste cazuri de kiste multiple ale vaginului, puţine de alt-fel la număr, de la 2 până la 6 la aceiaşi pacientă pun şi mai mult în evidenţă origina acestor kiste. In unele cazuri se prezintă cu o continuitate manifestă, cum e cazul lui **Picqué,** în altele kistele sunt separate între ele printr'o distanţă mai mare saŭ mai mică şi ar părea independente; în tot-d'a-una sunt dispuse pe aceiaşi linie şi aproape constant pe o linie oblică din afară înăuntru şi de sus în jos,

apropiindu-se de linia mediană la partea inferioară a vaginuluĭ. Dispoziţia lor în mătaniĭ arată că sunt formate din unul şi acelaş canal distins în unele locurĭ, obliterat în intervalele părţilor distinse de lichid. Analogia e perfectă cu kistele seroase multiple ale cordonuluĭ spermatic, formate în canalul peritoneo-vaginal, obliterat parţial şi din distanţă în distanţă, formând tot atâtea idrocele între porţiunile obliterate.

Cazul nostru maĭ prezintă încă o particularitate demnă de notat, anume situaţiunea kistuluĭ inferior în grosimea buzeĭ micĭ. Că acest kist este şi el de origină gärtneriană, pledează faptul că se prezentase cu aceleaşĭ caractere ca şi kistul vaginal, tot cu conţinut vîscos, alb-gălbuĭ şi era independent de dermul buzeĭ micĭ la care adera numaĭ într'un punct al mucoaseĭ interne, era prin urmare independent de orĭ ce formaţiune glandulară locală, după cum şi kistul superior era independent de mucoasa vaginală, desvoltat imediat sub peritoneul fundului de sac al luĭ **Douglas**, aderent la peritoneŭ, care s'a şi rupt sub influenţa uneĭ tracţiunĭ micĭ asupra peretelui kistic. In niciŭ unul din cazurile maĭ sus citate de kiste vaginale multiple, nu e reprodusă încă odată această situaţiune. Cel maĭ inferior din aceste kiste multiple ocupă vecinătatea meatuluĭ urinar, dar tot în peretele vaginal. In observaţia 35, din lucrarea luĭ Neugebaur e descris un kist vaginal suburetral. Aceasta depinde de dispoziţia canaluluĭ luĭ **Gärtner.** De unde la animale şi maĭ ales la vacă, el e aproape constant, situat pe laturile vaginuluĭ şi deschis la vulvă, la femee existenţa luĭ e rară, ocupă tot lăturile vaginuluĭ şi e liber numaĭ în părţile superioare ale vaginuluĭ, pe când traectul luĭ la partea inferioară a vaginuluĭ e obliterat şi puţin cunoscut. Aceasta explică frequenţa kistelor vaginale la partea superioară, prelungită adesea în ligamentul lor, şi raritatea lor pe părţile inferioare ale vaginuluĭ. Ele se apropie de vulvă maĭ numaĭ în cazurile de kiste multiple şi atuncĭ prin situaţia lor, indică şi direcţia obicĭnuită a canaluluĭ luĭ **Gärtner**, anume oblică înăuntru

și în jos, de la fundul de sac posterior lateral spre meatul urinar. Clinica complectează aci faptele anatomice. Dar capătul inferior al canaluluĭ luĭ **Gärtner** poate lua și altă direcţie, cazul nostru dovedește că el se poate prelungi la vulvă în buza mică. **Klein**, **Groschaff**, **Reichel** pe o serie de secţiunĭ microscopice pe cadavrul uneĭ fete de $4^1/_2$, aŭ văzut parcursul canaluluĭ luĭ **Wolff**, în lungul pereţilor laterală aĭ vaginuluĭ până la himen, unde străpungênd epiteliul, se deschidea în vagin.

Scanned with OKEN Scanner

SOCIETAŢI SAVANTE

Societatea de Chirurgie din Paris

Şedinţele de la 29 April — 20 Maĭ 1903.
(Bulletins et mémoires de la Société de Chirurgie de Paris, 1903).

Tratamentul perforaţiilor rectale în cursul isterectomieĭ. — **Ricard** de câte orĭ are bănuelĭ de infecţiune în cursul isterectomieĭ abdominale, coase peritoneul vertical la cel al colonuluĭ şi separă ast-fel pelvisul de marea cavitate peritoneală; a aplicat acest procedeŭ şi în câte-va cazurĭ de fistule rectale. Pentru maĭ multă precauţiune pune un dren de desubtul cloazonăreĭ şi scos prin unghiul inferior al plăgeĭ abdominale. Ca fir se serveşte numaĭ de catgut. — **Quénu** arată că această cloazonare e un caz particular de peritonizare, preconizată de mult de **Duret, Sneguireff** şi dânsul, înainte de **Ammann.** — **Hartmann** arată că acest procedeŭ de cloazonare figurează deja în 1896 într'o lucrare a luĭ **Bliesener** făcută în serviciul luĭ **Bardenheur.** — **Quénu** revenind asupra istoriculuĭ peritonizăreĭ, arată că în 1891, **Chroback** făcea adevărată peritonizare, acoperind pediculul uterin redus, după isterectomie supravaginală, cu lambourĭ peritoneale, **Condamin, Duret** peritonizaŭ bonturile în ovariectomiĭ şi salpingectomiĭ, iar **Bardenheuer** a lăţit peritonziare la toate suprafeţele sângerânde în isterectomie, urmat de **Quénu, Snéguireff, Ionnesoo, Reynier, Amann,** etc. — **Chaput** critică practica luĭ **Pozzi** şi **Terrier,** care coase fistulele rectale şi le drenează prin unghiul inferior al plăgeĭ abdominale, şi arată pericolele de infecţiune peritoneală; revendică prioritatea cloazonăreĭ miculuĭ basin, memoriul luĭ datează din 1894, pe când al luĭ **Bliesener** e din 1896.

Lithiază biliară şi choledocotomia. — **Potherat** prezentase în 24 Iulie 1901 o bolnavă la care a scos doĭ calculĭ biliarĭ prin cholecistotomie ideală, terminată prin reunire per primam, fără nicĭ un accident. La această bolnavă se diagnosticase un cancer al piloroluĭ cu fenomene de stenoză, la operaţie s'a găsit o lithiază biliară care

comprima pilorul, bolnava de unde era în stare de casecsie, a căpătat curând după operație o stare înfloritoare, care se menține și azi. Intr'un alt caz o litiază biliară, comprima pilorul și fusese operată drept o apendicită, și această bolnavă s'a vindecat. — **Leugeu**, relativ la dificultatea de diagnostic, citează cazul unei femei cu icter cronic prelungit la care a extras din vesicula biliară doi calculi și la care o fistulă biliară a perzistat 5 luni. In timpul operației s'a simțit o induratie la nivelul capului pancreasului, care a fost luată drept cancer. In realitate era o induratie pericoledocică, de oare-ce fistula biliară s'a închis, icterul a dispărut și starea generală a devenit înfloritoare. Dânsul e pentru choledocotomia ideală, când sutura se poate face lesne și când mai ales căile biliare sunt deja drenate printr'o cholecistostomie. — **Schwartz** arată și dânsul dificultățile de diagnostic chiar cu abdomenul deschis și citează cazul unei femei de 69 ani la care a scos un calcul din choledoc și a drenat pe acesta din urmă și cazul unui bolnav la care a evacuat un litru de bilă din veziculă, stabilind o cholecistostomie și la care a simțit o induratie la terminația choledocului și pe care a luat'o drept cancer. Bolnavul s'a făcut bine, așa ca probabil era un calcul în choledoc, fistula a perzistat. In majoritatea cazurilor e de părere a se lăsa choledocul deshis și drenat; în cazuri excepționale, când infecția e mică și tecnica ușoară, coase choledocul deschis și drenează până la el pentru mai multă precauțiune. — **Quénu** recomandă a se inciza induratia de la nivelul capului pancreatic, cum a făcut într'un caz, când a evacuat o mică colecție semi lichidă, care la microscop conținea celule canceroase. La nevoe se poate practica și o coledocotomie transduodenală, deschizând coledocul la intestin, când obstacolule permaneut. — **Reclus**, într'o laparatomie, a crezut că are aface cu un calcul în choledoc, bolnavul a murit de cancer; într'un alt caz n'a putut determina origina retențiunei, autopsia făcută mult mai târziu de **Cornil** a arătat numai la microscop existența unui cancer al ampulei lui Vater. **Hartmann** expune în genere diagnosticul lithiazei choledociene, indicațiile și tecnica operatorie. Pe 7 choledocotomii a avut 6 vindecări și 1 mort. Nu suturează nici odată. — **Tuffier**, bazat pe numeroase cazuri personale, arată cum une-ori diagnosticul e dificil, alte-ori nu se poate pune nici în timpul intervențiunei, și în sfârșit în unele cazuri nici după operație. Un fapt s'a dovedit că sunt cazuri de wirsungită, cu propagarea sclerozei la terminarea choledocului, formând un nodul la capul pancreasului cu fenomene de retențiune. In cancer practică colecistenterostomie saŭ colecistocolostomie (1 caz) și când și cisticul e obliterat, hepaticogastrostomie (1 caz). In caz de lithiază caută să împingă calculul în vezicula biliară (1 caz), de nu face choledocotomia, fără sutură, neavând încă un caz ideal în care să fi putut practica sutura. Intr'un caz a lăsat în loc 48 ore două pense de **Chaput**, și a avut o scur-

gere minimă de bilă și o vindecare rapidă. In 3 cazuri de coincidință de litiază coledociană și veziculară, a practicat odată simpla colecistotomia și în două cazuri simultaneu si colecistotomie și choledocotomie, cu dublu drenagiu.

Dublu picior strâmb congenital la un om de 58 ani. — **Lucas-Championnière** a operat pe acest bolnav, care prezenta deformația enormă a picioarelor acum 4 ani prin rezecția tuturor oaselor tarsului. Inzistă asupra ablațiuneĭ parțiale a calcaneului, la un picior a luat o treime din el, la celălalt jumătate, care dă rezultate excelente. Radiografiile, luate de curând, arată că nu s'a refăcut os, ceea ce e o garanție pentru soliditatea rezultatului. Bolnavul nu se servește de nicĭ un aparat ortopedic. **Poirier,** în asemenea cazuri, scoate o prismă osoasă din tars, cu baza superioară și axul mare longitudinal, ceea ce permite a apropia marginea externă de maleolă.

Cheloid al cefeĭ. — **Ricard** prezintă un bolnav cu un cheloid ocupând de 6 ani toată ceafa și apărut în urma uneĭ acnee, îĭ e teamă să intervină, fiind prea întins și putând recidiva. In 1885 a operat un copil pentru un cheloid al cefeĭ după arsură și de și reunirea nu s'a făcut per-priman, cheloidul nu s'a reprodus. — **Guinard** crede că va recidiva, citează un caz al luĭ **Poirier** reunit per-priman și totuși recidivat. — **Poirier** a distrus un cheloid cu termocauterul și nu s'a reprodus. — **Tuffier** a vindecat un cheloid sternal prin compresiune cu un fel de bandaj erniar timp de 2 ani. — **Championnière** e pentru intervenția repetată, care reușește une-orĭ.

Fractură cominutivă deschisă a femuruluĭ. — **Rochard** prezintă un asemine bolnav, la care a debridat plaga și a dezinfectat'o, scoțând mai multe eschile și a aplicat un aparat simplu de extensiune. După mai puțin de 3 luni, scurtarea e de 3 cm. și bolnavul umblă bine.

Championnière prezintă o piesă provenită din *rezecția unuĭ genunchiŭ cu artrită diformantă,* rotula e cu proporțiuni enorme, corpi streinĭ fixĭ periferici, cu desvoltare enormă a cavităților cotiloidiene ale tibieĭ. — **Ricard** prezintă *un cancer întins al stomaculuĭ*, după rezecția căruia și sutura, a mai rămas din stomac o porțiune semi-lunară cât degetul, cu care a practicat o gastro-jejunostomie anterioară retro-colică. Bolnavul e bine. — **Ricard** prezintă o *tumoră epiploică formată din vase mari sanguine*, extirpată la o bolnavă cu fibro-sarcom al uteruluĭ. **Championnière** a rezecat un mic kist al ovaruluĭ și epiploonul constituit numaĭ din țesut erectil și vase enorme ; bolnava s'a vindecat de ascită. — **Reclus** prezintă un *kist idatic într'un epiplocel inguinal*, kistul era cât o nucă. - **Tuffier**, în 1895 a extirpat de la o femee un *kist epiploic* cu caracterele unuĭ kist al ovaruluĭ ; femeea fusese operată maĭ înainte de **Köberlé** pentru un kist al ovaruluĭ. **Hartmann** a observat un caz identic. **Tuffier** prezintă o bolnavă operată 9 ore după *perforația unuĭ ulcer de stomac* cu revăr-

sare alimentară în abdomen. **Delbet** prezintă un bolnav vindecat de o fractură a coapseĭ cu un aparat care i-a permis să umble. Pe radiografie se vede că de și fragmentele aveaŭ o deplasare unghiulară de 4 cm., consolidarea s'a făcut în atitudine bună. **Tuffier** cere de la acest bolnav o radiografie de față și profil pentru a aprecia dispariția deplasăreĭ.

Mixom al membruluĭ inferior și radiografia luĭ. — **Potherat** arată pe radiografie o tumoră care înconjură tot cotul, cât un cap de adult. Scheletul pare intact și învelit de jur împrejur de tumora, în realitate însă tumora ocupa numaĭ latura externă a cotuluĭ, e deci o eroare de radiografie. Tumora fiind incapsulată, a putut fi enucleată, ocupa spațiul dîntre tegumente și aponevroza, cu o prelungire printre muschiĭ epicondilienĭ, — **Potherat** maĭ prezintă două utere fibromatoase cu fibromul degenerat unul calcar și cel-l'alt kistic, **Ombredanne** prezintă un aparat pentru administrarea cloroformuluĭ și a eteruluĭ.

Asupra unuĭ caz de diabet insipid vindecat prin intervențiune chirurgicală (nefropexie) de **Heresou.** Acest caz s'a comunicat și societățeĭ de chirurgie din Bucureștĭ.

Tratamentul anusuluĭ contra natureĭ. — **Faure** cu ocazia unuĭ caz personal, în care existaŭ patru orificiĭ anormale și la care a practicat o rezecțiune intestinală largă și excluzia unilaterală a ileonuluĭ, arată cât variază tecnica după caz. Pentru un anus intervenția e facilă și metodele vechĭ de *entorotomie* și *autoplastie* directă reușeaŭ adesea și sunt azĭ pe nedrept părăsite. In fistula stercorală intervenția e maĭ dificilă, necesitând tot-d'auna o laparotomie. Une-orĭ se poate închide fistula direct, ca într'un caz comunicat cu **Routier,** alte-orĭ se poate implânta fistula într'o ansă vecină, făcând o entero-anastomoză la nivelul chiar al fistuleĭ. Procedeul ideal este *rezocția intestinală,* dar nu e tot-d'auna aplicabil, pentru diferite motive. *Entero-anastomoza,* excelentă, are ca inconvenient refluxul materiilor în segmentul fistulizat și perzistența uneĭ secrețiunĭ; se poate însă remedia la aceste printr'o autoplastie secundară.

Excluzia unilaterală încă lasă un orificiu cutanat, iar intestinul suprimat nu trebue să fie prea lung. *Excluzia bilaterală* lasă un orificiu permanent.

Ocluzie intestinală produsă de un cancer al rectuluĭ. Ruptura spontanee a intestinuluĭ subțire constatată la laparotomie. Moarte. — **Rochard** comunică observația luĭ **Lyot,** caz rar, căcĭ e o ruptură produsă la distanță mare de neoplasia. Deja ruptura colonuluĭ, în cancerul rectuluĭ e rar, se cunoaște numaĭ cazul luĭ **Roux.** Cauza pare a fi contrecțiunĭ puternice, intestinul nu prezenta nicĭ o alterațiune.

Un caz de supurație a logeĭ parotidiene de origină otică. — **Ploquė** și **Toubert** comunică un caz de otită medie supurată complicată cu o mastoidită latentă și o supurație gravă a logeĭ parotidiene. Supu-

rația logeĭ parotidiene se poate propaga la conductul auditiv extern, maĭ greŭ însă poate perfora timpanul și să se propage la mastoidă Legăturile limfatice între urechea medie și ganglionii parotidienĭ se cunosc bine și aceasta a fost calea urmată de infecție în cazul citat de autorĭ. De unde preceptul practic de a examina urechea, iar nu numaĭ gură, când e vorba de o parotidită. Bolnava de față a prezentat și turburărĭ mentale în sfera ideațiuneĭ, care aŭ necesitat internarea eĭ și care aŭ dispărut după intervenție.

Transformarea uneĭ gastro-enterostomiĭ prin anastomoză laterală în gastro-enterostomie în Y. — **Monprofit** în două cazurĭ vechiĭ de anastomoză laterală procedeul Hacker, pentru oare-care turburărĭ în funcțiunea nouluĭ pilor, a transformat anastomoza laterală în una în Y.; a secționat ansa aferentă aproape de anastomoza veche, închizând capătul superior și abușând pe cel inferior la jejun. Când ansa aferentă e scurtă, se poate face un procedeŭ analog secționând ansa eferentă. — **Quénu** a practicat o operațiune analoagă. — **Tuffier** recurge în asemene cazurĭ la o anastomoză simplă laterală între cele două anse ale gureĭ noĭ. De multe orĭ însă cauza accidentelor sunt leziunĭ în jurul anastomozeĭ, în care caz e maĭ bine a se practica o nouă anastomoză gastro-intestinală. — **Routier** în singurul luĭ caz de gastro-enterostomie posterioară, a trebuit să practice o anastomoză laterală pentru vărsăturĭ incoercibile. — **Delbet** e de aceiașĭ părere, iar **Hartmann** arată, cu 60 de cazurĭ personale că anastomoza simplă posterioară nu dă complicațiunĭ ulterioare maĭ multe ca în procedeul în Y. — **Monprofit** susține că înlătură cu procedeul în Y toate micile turburărĭ care se pot observa după o gastro-anastomoză. De la ultimul congres de Chirurgie a practicat 40 asemenea intervențiunĭ și a abandonat anastomoza laterală după ce a practicat'o de 100 de orĭ.

Kiste idatice ale ficatuluĭ. Tecnica operatorie în contra echinococozeĭ secundare. — **Quénu** arată că faptele clinice, coroborate cu cele experimentale ale luĭ **Rieman, Alexinsky** și **Devé**, demonstrează posibilitatea uneĭ auto-inoculațiunĭ cu vesicule fine, cu un amestec de vezicule proligere și chiar numaĭ cu scolexurĭ. **Devé** recomandă a injecta în pungă o soluție tenicidă înainte de o deschide, pentru a evita echinococoza peritoneală și anume sublimat sau formol, în cantitate mare. Intr'un prim caz, **Quénu** a evacuat punga de 1200 gr. de lichid limpede, cu troacarul și a injectat 350 gr. Soluție de formol 1%; lichidul a stat în pungă 5 minute și apoĭ a fost evacuat și s'a tratat chistul după procedeul luĭ **Delbet**. Lichidul extras înainte de injecția formolului, a fost împărțit în două părți, una păstrată 60 de zile ca control și în ea scolexurile s'aŭ păstrat intacte, cea-l'altă parte a fost formolizată puțin cu o soluție 5% și din ea s'aŭ inoculat 4 cobaĭ dintre care 2 fuseseră deja inoculați pozitiv cu lichid echinococic, prin urmare eraŭ receptivĭ. Eĭ bine, în toate aceste inoculărĭ scolexurile ce eraŭ infiltrate de sărurĭ calcare și inofensive. n'aŭ

dat loc la formațiuni kistice. In alte două cazuri **Quénu** a recurs la acelaș procedeŭ, adică sterilizarea pungei cu o soluție de formol 1% în cantitate de 300 gr. cea ce n'a împedicat reunirea per primam. Două vezicule fiice examinate cu reactive aŭ arătat că conțin formol în interior, prin urmare și ele se sterilizează și frica de inoculație prin spargerea lor în câmpul operator e înlăturată prin acest procedeŭ.

Walther presintă o piesă, o *ruptură spontanee a arterei femorale* dând loc la un anevrism difuz, fără preexistența unuĭ sac anevrismal adevărat. Artera prezenta leziuni de aterom. — **Monod** prezintă o veziculă biliară plină de calculi scoasă în întregime la o bolnavă care nu avusese icter. — **Lejars** prezintă un bolnav vindecat de empiem cronic fistulos printr'o rezecție întinsă a peretelui toracic.

Delbet revenind la bolnavul luĭ cu *fractura femuruluĭ* tratat cu un aparat de mers, combate obiecțiunile formulate de **Hennequin** și prezintă un alt bolnav cu un aseminea aparat care are piciorul liber și-l mișcă. Sourtarea e de 4 cm. și fragmentele nu tocmaĭ bine coaptate, dar era o fractură veche de 25 zile și deja cu un început de consolidare.

Diagnostic de tuberculoză a rinichiuluĭ. Pericolul de a baza indicațiunile operatoriĭ numaĭ pe examenul bacteriologic. — **Bazy** relatează observația unuĭ bolnav căruia acu 2 1/2 anĭ **Albarran** îĭ practicase cateterismul ureteral, a găsit bacilĭ în urina unuĭ rinichiŭ și i-a propus nefrectomia. In afara de câte-va complicațiunĭ imediate după cateterism. bolnavul s'a făcut bine și n'a presintat nicĭ un fenomen morbid, de cât numaĭ că urina e turbure. Examenul actual arată absența bacciluluĭ Koch și inoculația la cobai a rămas negativă Iată dar un bolnav care n'a avut saŭ nu maĭ are tuberculoză renală și care demonstrează cât e de periculos a pune indicația operatorie după prezența bacilului, care de alt-fel se diferențiază greŭ de bacilĭ acido-rezistenți.

Lejars raportează un caz al luĭ **Szozypiorski** (Mont-Saint-Martin) de *gangrenă în bloc a lobuluĭ pulmonar superior stâng, consecutiv uneĭ pneumoniĭ acute francă, cu spute nefetide ;* după rezecția uneĭ coaste și evacuarea uneĭ pungĭ fetide interlobare, s'a eliminat a 6-a zi tot lobul prin plaga toracică, într'un efort de tusă. Bolnavul sucombă în cticitate. — Maĭ raportează asupra unuĭ tratament al arsurilor prin firet incandescedente, al aceluiașĭ autor și anume excizia marginilor plăgeĭ și sutura eĭ. — **Terrier** aprobă această din urmă conduită.

Tratamentul pleureziilor cronice învechite.—**Lejars** expune practica urmată de **Souligoux** în 4 cazurĭ, unul mort după 2 zile în caşexie, unul vindecat cu fistulă și două, foarte instructive, vindecate perfect. Tecnica constă în rezecția costală foarte întinsă, metoda luĭ **Sohede** și la nevoe, decorticarea pulmonuluĭ după **Delorme**, Ceea ce e de laudat maĭ ales, e operația *succesivă*, în maĭ multe ședințĭ distanțiate, mobilizând la fie-care dată atât cât se poate din peretele toracic și reducând treptat cavitatea supurantă. Rezecția largă și distrugerea

cavității întregi de la început, e în adevăr o practică ideală și posibilă, cum dovedește memoriul lui **Jordan** care cuprinde 20 asemenea intervenții din clinica lui **Czerny**, dar e o practică periculoasă, mortală une-ori, și alte-ori încă necesită o intervenție secundară.—**Tuffier** se pronunță pentru intervențiunile parțiale și succesive și preferă rezecția costo-pleuro-parietală sau numai costală decorticărei pulmonului, care i-a reușit bine numai într'un caz. — **Terrier** a operat un bolnav tuberculos în trei rânduri la intervale de un an, ajungând cu rezecția până la coasta a doua, în dreptul căreia exista o cavernă; bolnavul s'a vindecat. — **Championnière** deja de mult recomandă operația succesivă. — **Peyrot** cunoaște cazurile lui **Soulligoux** operațiile s'au făcut în serviciul lui, personal posedă mai multe cazuri identice, între care unul la care o prelungire superioară s'a vindecat fără rezecția primelor două coaste. Decorticarea pulmonului e dificilă și periculoasă, dar e suficient une-ori a secționa numai brida care fixează pulmonul la peretele toracic.

Fractura rotuloi—**Rochard** prezintă un bolnav cu fractură transversală tratat prin puncție, imobilitate rădicată a membrului; concomtent avea o fractură a coapsei cu plagă de partea opusă și fractura radiului. Vindecarea e satisfăcătoare. — **Peyrot** într'un caz de fractură dublă a rotulelor și alte leziuni grave, s'a mulțumit cu un simplu bandaj compresiv, după 9 zile vindecarea era aproape asigurată. — **Poirier** crede că în aceste cazuri nu sunt rupte părțile fibroase perirotuliene. — **Tuffier** arată că în fracturile cominutive se formează un cal osos.

Tic dureros al feței. Rezecția ganglionului cervical superior al marelui simpatic. Ameliorare senzibilă. — **Poirier** prezintă bolnavul, căruia era să'i facă rezecția ganglionului lui **Gasser**, operatie dificilă și periculoasă și la care cu o intervenție ușoară și scurtă a obținut un rezultat satisfăcător la un bolnav care avea de gând să se omoare. Operația datează numai de 6 luni. — **Delbet**, întrun cas de tic dureros al feței, a practicat acum 3 ani, rezecția ganglionului lui Gasser, după 6 luni crizele au devenit tot așa de dureroase. In timpul din urmă, la acelaș bolnav, a rezecat ganglionul cervical superior al simpaticului; rezultatul a fost de scurtă durată, după câte-va luni accesele au revenit.

Walther prezintă o tumoră a ombiliculuĭ extirpat la un băiat de 18 ani, pare un *adenom* acoperit de o mucoasă de origină intestinală, tumora care se coutinua prin cicatricea ombilicală cu un cordon plin și cu un diverticul al lui Meckel. Diverticulul s'a rezecat și intestinul cusut.—**Pousson** (Bordeaux) comunică *două cazuri de fistule intestinale*, unul la un bătrân de 73 ani vindecat prin rezecția traectului fistulos și enterorafie circulară, cel-l'alt vindecat prin anastomoză laterală între intestinul subțire și colonul ascendent, excizând cecul și porțiunea vecină a intestinului subțire inglobată în

aderențe inflamatorii, după ce la acest din urmă caz făcuse două încercări de enteroraﬁe laterală.

Tumoră a lojeĭ rinichiuluĭ stâng. — **Hartmann** raportează asupra unuĭ atare caz comunicat de **Souligoux**. Din punct de vedere anatomic e un ﬁbro-urino-lipom desvoltat din capsula adipoasă a rinichiuluĭ.—Asemenea cazurĭ ﬁgurează în lucrarea luĭ **Hartmann** și **Lecève** asupra tumorilor capsulei adipoase a rinichiuluĭ din 1903. Tumora se compunea din lobĭ independenți pentru care lucru adesea s'aŭ făcut ablațiunĭ incomplete, în cazurĭ identice, ca ale luĭ **Speucer Wells** și **Lotheisen.** Diagnosticul s'a pus înainte de operație, tumora nu dăduse loc la nicĭ o turburare, de cât jenă prin volumul eĭ. Incizia peritoneuluĭ se face în afară de colon, pentru a nu secționa vasele acestuĭ organ și a'l expune la gangrenă, ca într'un caz al luĭ **Bruntzel,** iar loja tumoreĭ trebue drenată.

Poliadenom al intestinuluĭ gros. — **Hartmann** raportează observația luĭ **Psaltoff** (Smirna), caz rar, după cum se poate vedea în lucrarea luĭ **Quénu** și **Laudel** [1]) și în memoriul maĭ recent al luĭ **Smoler**[2]). E un adenom pur diseminat pe tot intestinul gros, de care se cunoaște un mic număr de cazurĭ, acele publicate de **Wagner, Lusohka, Sklifasowsky, Whitehead, Guillet, Lyot, Dalton, Geissler, Schwab, Castelin, Cavazzani, Rotter, Paltauf, Vajda, Lindner.**

Con.

---

1. *Quenu* et *Laudel.* — Des polyadenomes du gros intestin, *Revue de Chirurgie*, 1899 și *Quenu* et *Hartmann.* — *Chirurgie du rectum*, t. II, 1899.

2. *Smoler.* — Ueber Adenome des Düm-und Diekdarmes, *Beitr. z. klin. Chir.*, Tübingen, 1902, t. 36, p. 139.

LUCRARI ORIGINALE

Un noŭ procedeŭ de legătură intra-hepatică

(legătură în lanț cu un singur fir)

de

Dr. BALACESCU

Asistent de clinică chirurgicală. Asistent la Institutul de Anatomie topografică și chirurgie.

Ficatul, organ eminamente vascular, a fost și este încă privit de marea majoritate a chirurgilor ca inabordabil, de teama hemoragieĭ ce pune în joc viața bolnavilor. Astăzĭ însă, grație progreselor făcute în tecnica operatoare, în urma nenumăratelor experiențe întreprinse pe animale, și cu mijloacele de asepsie de care dispunem, eŭ cred că se poate spune că cu toată vascularitatea luĭ, ficatul nu maĭ trebue considerat ca un *noli me tangere*, ci din contra putând să asigurăm o hemostază perfectă, putem extirpa fără nicĭ un pericol, porțiunĭ marĭ din masa luĭ, atinse de neoformațiunĭ.

Ficatul a fost atacat print'un mare număr de procedee, care pot fi grupate după cum se încearcă a se face hemostaza, *înainte*, *în timpul* saŭ *după secțiunea țesutuluĭ hepatic.*

Procedeele în care se încearcă a se face hemostaza în momentul chiar al secțiuneĭ, sunt bazate pe întrebuințarea unuĭ instrument în acelașĭ timp tăetor și hemostatic:

termocauterul, galvanocauterul, ferăstrăul lui Snegui-reff, etc.

Aceste procedee sunt foarte puțin întrebuințate astăzi, pentru că cu ele nu se poate obține o hemostază sigură. nici primitivă nici secundară. In adevăr, dacă se secționează un vas de un calibru mai mare, nu se poate obține hemostaza primitivă; iar dacă s'a reușit a se obține, se riscă foarte mult să se producă o hemoragie secundară în momentul eliminăreĭ escareĭ.

Procedeele prin care se realisează hemostaza după ablațiunea tumoreĭ, aŭ ca bază secțiunea cu bisturiul saŭ cu foarfecele, saŭ numaĭ curățirea cu lingura luĭ Volkmann și oprirea hemoragieĭ prin mijloacele chirurgicale obișnuite: forcipresura cu lăsarea penselor à demeure și cu tamponarea plageĭ, precedată la nevoe de o termocauterizare a secțiuneĭ; saŭ forcipresura, cu legarea vaselor pe secțiune, imediat după ablațiunea părțeĭ de excizat.

Se înțelege că orĭ de câte orĭ se va recurge la ridicarea uneĭ porțiunĭ din ficat cu ajutorul lingureĭ luĭ Volkmann, ca și în toate cazurile în care pensele vor rămâne pe loc, plaga abdominală va fi lăsată deschisă pentru a drena și a scoate în afară din abdomen instrumentele lăsate à demeure.—Nu voiŭ insista asupra techniceĭ ce trebue urmată în asemenea cazurĭ, procedeele acestea trebuind să fie abandonate saŭ cel mult să rămână ca procedee de necesitate, față de legăturile intra-hepatice, care după cum vom vedea asigură o hemostază primitivă și secundară perfectă, permițând în acelaș timp reintroducerea bontuluĭ hepatic in abdomen și deci închiderea complectă a plageĭ abdominale.

Legarea vaselor la nivelul secțiuneĭ este practicabilă. Cu pensa se atrage vasul în afară din secțiune, făcându-l să hernieze puțin, și i se aplică o legătură cu un fir subțire. Vasele ficatuluĭ sunt destul de rezistente pentru ca firul să țină, însă pentru ca el să nu alunece trebue ca denudarea vasculară să fie suficientă. Procedeul acesta, care pare să fie ideal, expune la hemoragiĭ mortale,

când în drumul secțiunei se găsesc vase de calibru mare. Hemoragia în asemenea cazuri se produce cu așa iuțeală, în cât nici cel mai abil chirurg nu are timpul de a o opri la vreme. Pentru a înlătura aceste accidente dezastroase, unul din asistenți face hemostaza preventivă, strângând între degete parenchimul hepatic, ceea-ce revine la procedeele de secționare a ficatului după asigurarea hemostazei, procedee mult mai raționale, prevenind ori-ce hemoragie și permițând ca operațiunea să se facă, ca să zic așa, à sec.

Printre aceste din urmă procedee, cel mai vechi este legătura elastică, cu fixarea bontului în plagă. Socotesc că nu am nevoe a mă opri la acest procedeu, pentru a'i descrie technica, fiind convins că nimeni astăzi nu mai trebue să recurgă la el, cu toate că altă-dată a dat cele mai bune rezultate. Legătura elastică aplicată la ficat, trebue să dispară, după cum a dispărut și de la uter, făcând loc procedeelor de legătură intrahepatică.

Primii chirurgi care s'au gândit la posibilitatea aplicărei legăturei în lanț, în chirurgia ficatului sunt Cecherelli și Bianchi[1]) la 1894. Acești chirurgi însă plecând de la ideea greșită de a nu secționa parenchimul ficatului, prin strângerea firului de legătură, crezând că la cea mai mică rupere a parenchimului se produce o hemoragie ce cu greu se oprește, au imaginat un procedeu zis de *legătură pe suport.* Iată în ce consistă. Pentru ca firele în momentul strângerei să găsească un punct de sprijin solid, pe care să nu-l poată rupe, cum se întâmplă cu capsula lui Glisson, au preparat două lamele lungi de os de balenă decalcifiat, pe care le-au găurit din centimetru în centimetru. Una din aceste lamele este așezată pe fața superioară a ficatului la nivelul punctului unde se va practica secțiunea organului, cea-l-altă e așezată pe fața sa inferioară. Apoi cu un ac ordinar, încărcat cu un fir dublu

1. Cecherelli și Bianchi. Un processo nuovo di sutura per l'emostasia del fegato. Gazz d. osp. Milan 1895 T. XVI p. 1604.

de mătase se străbate tot ficatul, din parte în parte trecând acul prin fie-care gaură a celor două lamele osoase. Se așează ast-fel o serie de fire duble (fig. I). Remâne a

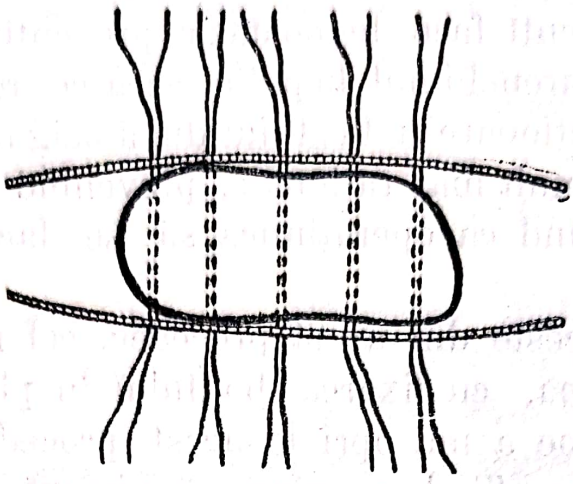

Fig. 1.

le înoda.—Capetele din grupele cele mai apropiate de extremitățile lamelelor sunt înodate cele dintâi. Primul din capetele superioare este legat cu primul din capetele inferioare din aceeași grupă; iar celălalt capăt superior se înoadă cu capătul superior din grupa alăturată. Același lucru se va face și pentru capătul inferior, cu vecinul său după fața inferioară și tot ast-fel se va urma și cu celel-alte fire din grupele următoare (fig. 2). Strângând bine

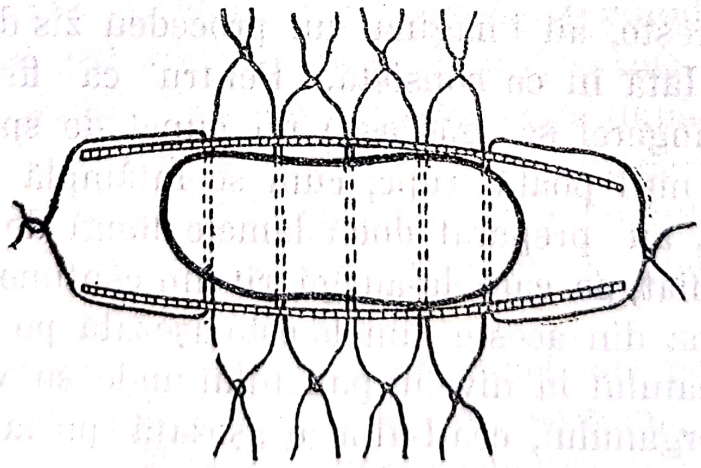

Fig. 2.

firele cele două lamele osoase ar comprima țesutul hepatic atât de mult în cât ar opri complect hemoragia în timpul secționărei ficatului. Pentru mai multă siguranță încă, se

poate complecta operaţiunea înodând, după rezecţiune, capetele superioare cu cele inferioare, făcând ast-fel să dispară suprafaţa sângerândă.

In 1896 doĭ chirurgĭ ruşĭ, Kousnetzoff şi Pensky [1]), experimentează pe câine un procedeŭ de legătură intrahepatică, şi ajung să practice rezecţiunĭ întinse din lobiĭ ficatuluĭ, fără nicĭ o hemoragie. Aceştĭ autorĭ din experienţele lor aŭ ajuns la o concluziune, care imediat a devenit o lege în chirurgia ficatuluĭ şi anume: *pentru a face hemostază complectă, primitivă şi tardivă, firul de legătură va trebui să fie strâns, încetul cu încetul, însă cât se poate de bine, să străbată parenchimul hepatic rupând capsula luĭ Glisson şi să nu strângă în ansa luĭ de cât numaĭ vasele întrahepatice, adunate într'un mănunchiŭ.*

Procedeul întrebuinţat de aceştĭ chirurgĭ poartă numele de *legătură discontinuă*, ansele de legătură fiind separate între ele.

Iată în ce consistă acest procedeŭ (fig. 3). Se înfundă

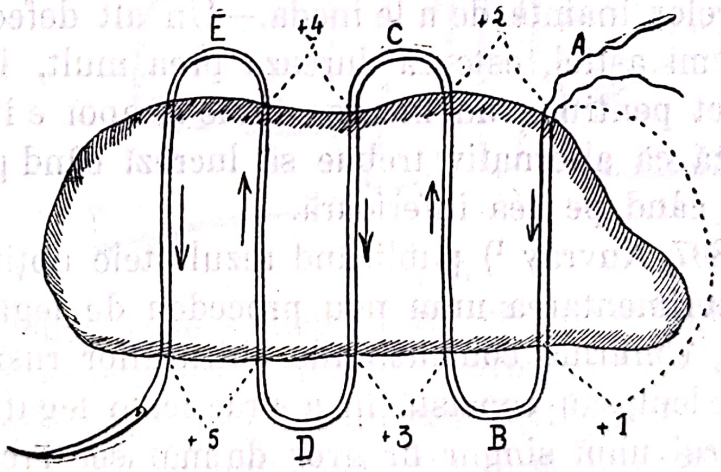

Fig. 3.

un ac bont special încărcat cu un fir dublu în *A* la 1 cm. departe de marginea ficatuluĭ, pe faţa superioară a organuluĭ, pe care-l străbate pentru a eşi în *B* pe faţa inferioară. Se tae firul exterior al anseĭ *A*. *B*. în punctul +1

1. *Kousnetzoff si Pensky*, Revue de Chirurgie 1896 pag. 501 şi 954. La resection partielle du foie.

și capătul rezultat se înoadă, printr'un nod chirurgical cu capătul liber exterior ce se găsește pe fața superioară a ficatului. Se trece acul din nou la un centimetru de la înțepătura inferioară, prin tot ficatul pentru a apărea pe fața superioară în punctul *C*. Aici facem acelaș lucru, adică tăiem firul exterior al anseĭ *B.C*, iar capătul rezultat îl vom înoda cu capătul firuluĭ interior al anseĭ *A.B*. Apoĭ repetăm din nouă aceeași manoperă la un centimetru maĭ departe și acul ajuns pe fața inferioară a ficatuluĭ, aduce firul în punctul *D*, unde tăem firul exterior al anseĭ *C.D*, pe care-l legăm cu firul interior al anseĭ *B.C*. și tot astfel urmăm până la sfârșit.

Se vede că în acest procedeu ansele sunt izolate, sutura nu formează un adevărat lanț, de aci și denumirea de discontinuă, cea ce prezintă un inconvenient destul de mare, ficatul putând să se rupe între două anse, prin chiar faptul strângereĭ firelor și să dea naștere la hemoragie. Acest inconvenient e foarte ușor de înlăturat, prin încrucișarea firelor înainte de a le înoda.—Un alt defect, dacă se poate numi astfel, este că durează prea mult, legătura se face încet pentru a nu încurca firele și apoĭ e încă dificilă din cauză că alternativ trebue să lucrezĭ când pe fața superioară când pe cea inferioară.

In 1897 Auvray [1]) publicând rezultatele obținute de el prin experimentarea unuĭ nou procedeu de legătură intrahepatică, confirmă concluziunile chirurgilor rușĭ.

Procedeul său consistă în a practica o legătură în lanț cu ajutorul unuĭ singur fir gros de mătase. Trecerea acestuĭ fir prin toata grosimea ficatuluĭ se face cu ajutorul unuĭ ac Emmet cu vârful bont (fig. 4) având grije de a nu străpunge vasele intrahepatice pe care le putem întâlni cu acul, ci să trecem alăturĭ de peretele vascular, cea ce este foarte facil cu acest ac special.

In regulă generală când este vorba de a practica o rezecție parțială din ficat, partea rezecată va avea forma unuĭ

---

[1]) *Auvray*. Revue de Chirurgie 1897 pag. 319,

cuĭ, cu baza în spre marginea liberă a ficatuluĭ. Aşa în cât cu acul trecut în vârful cuiuluĭ, de la faţa superioară a fi-



Fig. 4

catuluĭ în spre cea inferioară, se aduce un fir dublu. având fie care o lungime de 30 c. m. pe faţa superioară a organuluĭ (fig. 5). Aci se încrucişează între ele şi se for-

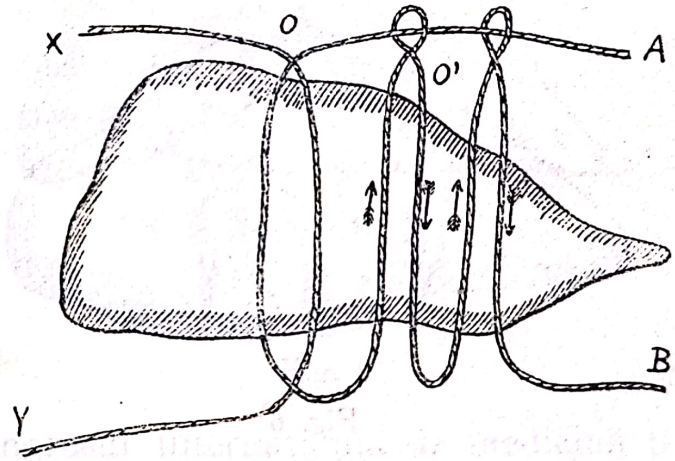

Fig. 5

mează douĕ anse solidare între ele prin faptul încrucişăreĭ, dintre care una priveşte la dreapta (XY) iar cea lalta la stângă (A. B.) — La un centimetru maĭ în afară, şi în direcţia viitoareĭ liniĭ de secţiune, se trece acul, de la faţa superioară în spre cea inferioară prin toată grosimea ficatuluĭ. Aci se încarcă firul B şi este adus pe faţa superioară unde se înoadă, printr'un nod simplu, cu firul A. Pentru a face nodul se va exercita, strângând, o tracţiune lentă şi continuă pe cele douĕ capete, ale aceluiaşĭ fir A. B. pentru a secţiona parenhimul hepatic în inelul pe care-l formează şi nu se înceteză tracţiunea decât atunceĭ când ansa e complect strânsă şi când se simte că tot ţesutul hepatic

a fost rupt. Cu modul acesta numaĭ vasele singure sunt apucate și adunate prin legătură, asigurând ast-fel o hemostază perfectă.

In timpul facereĭ primuluĭ nod, un ajutor imobilizează ansa XY. ținând în mână cele douĕ capete ale sale.

Se asigură fixitatea legăturеĭ prin un al doilea nod. In urmă, și aci procedeul prezintă un mare defect, se caută a se introduce acul de la fața inferioară în spre cea superioară, exact prin traectul urmat de firul *B*, când el a fost dus la fața superioară, pentru a-l face să parcurgă același drum în sens invers, cea ce de sigur este, dacă nu imposibil cel puțin foarte dificil, riscând maĭ în tot deauna a-l face să traverseze alt drum și deci a lăsa micĭ porțiunĭ, poate vase importante nelegate.

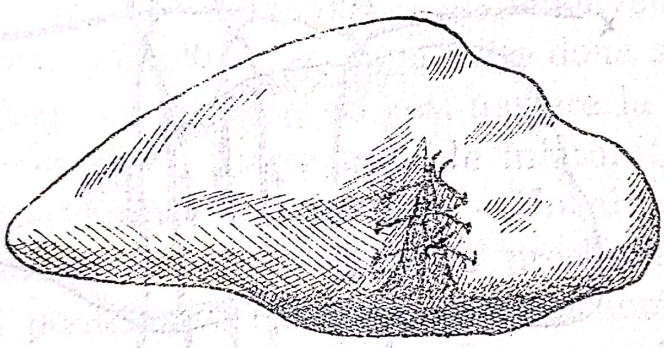

Fig. 6

Readus la fața inferioară firul B, se repetă același lucru; adică la un centimetru maĭ în afară de locul unde s'a practicat primul nod pe fața superioară a ficatuluĭ, se împinge acul până la fața inferioară a organuluĭ, de unde se încarcă firul B pentru a-l aduce la fața superioară, unde se face al doilea nod cu firul A.

Aceeași manoperă se repetă cu firul B până când se ajunge la marginea ficatuluĭ. Apoĭ se începe confecționarea nodurilor cu firul XY, urmând exact aceeași tecnică.

Când hemostaza e terminată se secționează ficatul cu bisturiul saŭ cu foarfecile. In regulă generală, atunci când legătura a fost bine executată, hemostaza e perfectă, pediculul poate fi redus în abdomen. Pentru a nu lăsa însă suprafețe avi-

vate, se apropie cele două laturi ale secţiunei cuneiforme, menţinându-le în contact fie numaĭ prin legarea firelor A.B. cu X Y, fie cu ajutorul câtor-va fire în ansă, străbătând din parte în parte ţesutul hepatic. (Fig. 6).

Când va trebui să se ridice părţi marĭ din masa ficatuluĭ, atunci în loc de două fire, se vor trece 4—5 fire duble, din distanţă în distanţă pe laturile cuiuluĭ, pentru a nu fi nevoiţĭ să recurgem la fire extrem de lungĭ.

După ridicarea tumoreĭ, se văd atârnând pe secţiune pedicule vasculare, cu atât maĭ numeroase cu cât aŭ fost trecute maĭ multe fire duble. (Fig. 7).

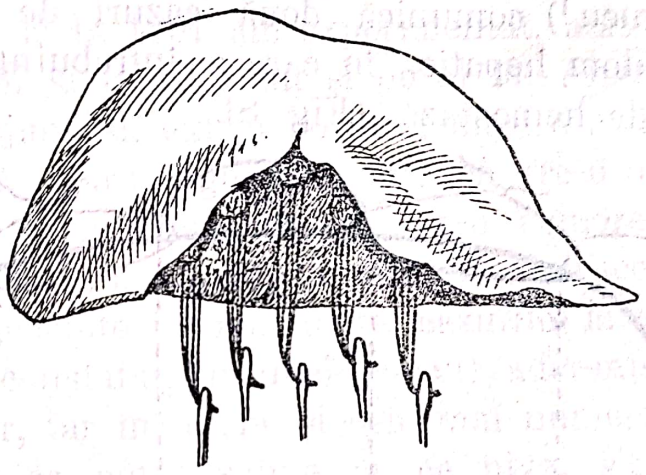

Fig. 7

La congresul internaţional de medicină ţinut la Paris în 1900, Jean-Baptiste Segale din Genua[1]) probabil neînţelegând bine principiul pe care e bazată legătura intranepatică, prin procedeul Kousnetzoff şi Pensky saŭ al luĭ Auvray, pentru că spune că toate aceste procedee iaŭ punctul lor de sprijin pe ţesutul hepatic şi perihepatic de o resistenţă slabă, propune un procedeŭ de hemostază identic cu al luĭ Cecherelli şi Bianchi, înlocuind însă oasele de balenă, cu micĭ rulouri de ivoriu, găurite în centru şi îmbucându-se prin extremităţile lor pentru a forma un tub. De-alungul linieĭ de secţiune se trece o serie de anse de fir elastic suficient de rezistent, în aşa mod în

1. *Segale.* Revue de chirurgie 1900, T. XXII, pag. 383.

cât ansele să atârne pe faţa inferioară a ficatului. In aceste anse se introduce un tub de ivoriu, iar un alt tub este aşezat pe faţa superioară între extremităţile libere ale firului. Se pun în tensiune firele elastice, fixându-le cu noduri de coardă. Hemostoza e astfel asigurată, zice autorul, şi se poate proceda la rezecţiune, fără teamă de hemoragiei secundare, care e înlăturată prin presiunea graduală exercitată de firele elastice.

După cum se vede, acest procedeŭ e foarte complicat şi nu poate să asigure de cât într'un mod cu totul aleatoriu hemostaza.

In 1901, la congresul al XIV-a de chirurgie din Paris Felix Legueu [1]) comunică două cazuri de hepatectomie pentru sifilom hepatic, în care a întrebuinţat următorul procedeŭ de hemostază. (Fig. 8).

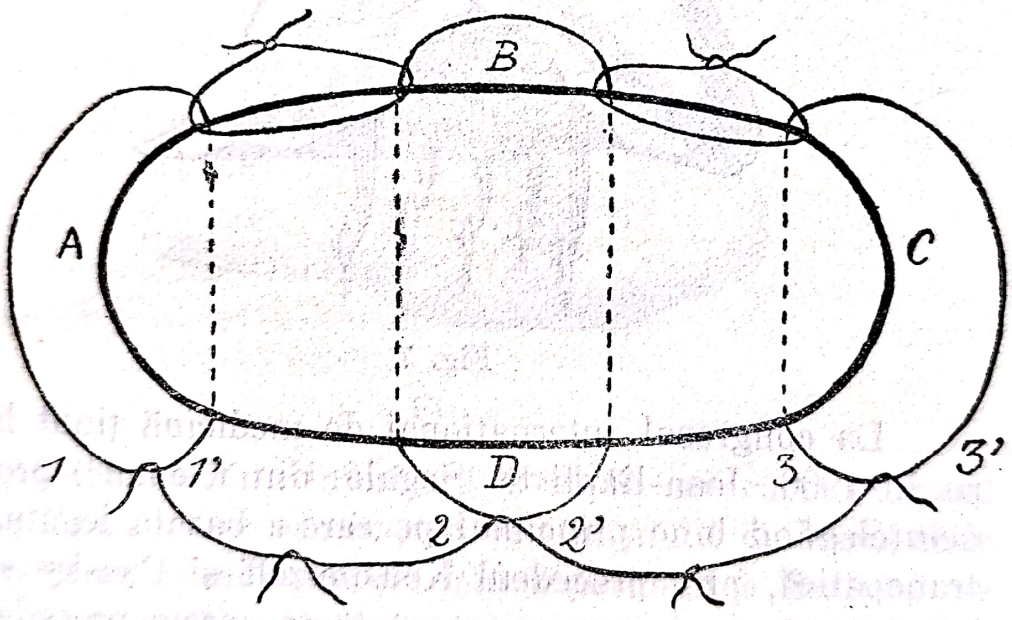

Fig. 8

Suprafaţa A. B. C. D. reprezintă pe secţiune suprafaţa în care trebue să se asigure hemostaza.

De la faţa inferioară spre cea superioară se trec trei fire în U, 1, 2 şi 3. Apoi se înoadă împreună capetele fiecăruĭ fir pe faţa inferioară a ficatului, 1 cu 1', 2 cu 2' şi 3 cu 3'. Cu modul acesta hemostaza e asigurată în trei

1. Felix Legueu. Quatorzième congrès de chirurgie. Paris 1901. pag. 607.

segmente din suprafaţa A.B.C.D. Pentru a asigura hemostaza părţilor intermediare se înoadă tot pe faţa inferioară a ficatului firul 1′ cu 2, şi 2′ cu 3. Mai rămâne la partea superioară unde se aşează câte o legătură care să unească una cu alta ansele superioare ale firelor. Aceste noi fire, aşezate după cum indică figura, sunt suficiente pentru a asigura hemostaza.

Autorul nu a avut decât să se felicite, cu acest procedeŭ, pentru că ambele bolnave la care l a întrebuinţat aŭ părăsit spitalul vindecate; totuşi fără să fie prea complicat, nu 'mĭ pare să asigure într'un mod perfect hemostaza în porţiunile intermediare celor treĭ prime fire.

Incă de la 1897 am experimentat, atât procedeul luĭ Kousnetzoff şi Pensky cât şi pe al luĭ Auvray şi cu ambele am ajuns să extirp porţiunĭ marĭ din ficatul câineluĭ în cea maĭ mare siguranţă, fără ca vre-o dată să fi observat, pe nenumerate cazurĭ, vre-o hemoragie primitivă saŭ secundară; iar bonturile rezultate din aceste rezecţiunĭ, aŭ fost revăzute în maĭ toate cazurile la epoce diferite, când s'a constatat, în unele cazurĭ aderenţe epiploice la nivelul lor, iar în altele şi cele maĭ numeroase cu multă dificultate se putea spune la ce nivel s'a făcut hepatectomia.

In cursul experienţelor mele, am căutat să simplific pe cât a fost posibil tecnica operatoare având tot-d'auna însă în vedere preceptul luĭ Kousnetzoff şi Pensky, adică secţionarea parenchimuluĭ prin strângerea complectă a firuluĭ de legătură, saŭ cu alte cuvinte legarea numaĭ a vaselor.

Dacă am abandonat procedeul luĭ Kousnetzoff şi Pensky, am făcut'o pentru ca după cum am spus această sutură e discontinuă, nodurile între ele nu sunt solidare, vasele hepatice se pot rupe între două noduri, în timpul executăreĭ diverselor manopere, cum probabil s'a întâmplat în cazul luĭ Mikulicz (singura dată când acest procedeŭ a fost aplicat la om) când chirurgul a fost nevoit să recurgă la sutura pe tampon de tifon iodoformat

pentru a opri hemoragia primitivă, într'un caz de hepatectomie pentru sifilom. Apoĭ acest procedeŭ e de o tecnică dificilă, fiind nevoe a se face când un nod pe faţa superioară a ficatuluĭ, când un altul pe cea inferioară, unde strângerea firuluĭ e greŭ de făcut lipsind spaţiul voit pentru introducerea mâinilor; în fine nu rare orĭ firele se încurcă.

Aceste inconveniente aŭ fost înlăturate prin procedeul luĭ Auvray. In adevăr sutura în această metodă e

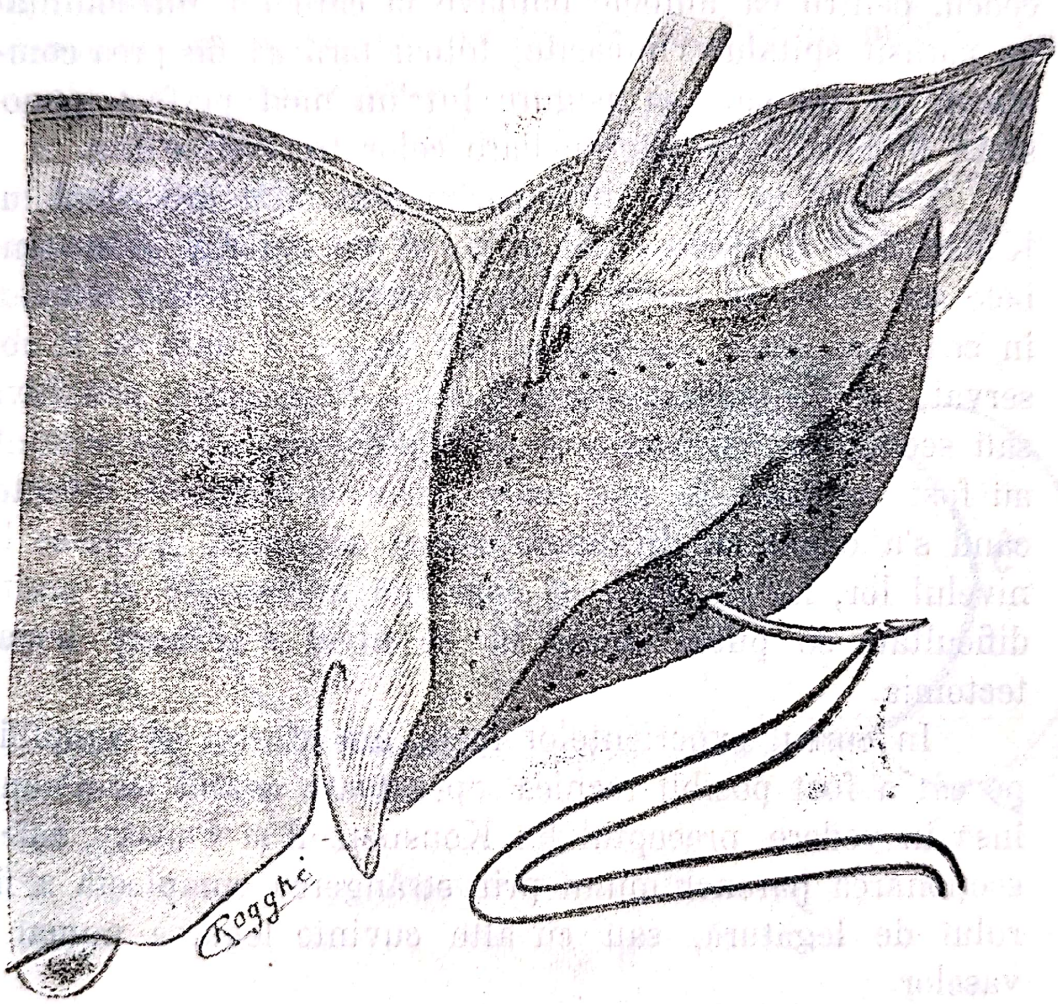

Fig. 9

continuă, nodurile sunt solidare, e o adevărată sutură în lanţ, superioară suturilor în lanţ clasice, prin faptul că sutura se face cu un singur fir, este deci mult maĭ simplă şi maĭ rapidă; înodarea firelor se face numaĭ pe faţa superioară a ficatuluĭ, facilitând mult strângerea firelor, încurcarea firelor nu poate să se facă, fiind numaĭ un singur fir.

După cum am văzut însă are și acest procedeŭ un inconvenient, acela de a lăsa nelegat vre un vas, din cauza dificultăţeĭ trecereĭ firuluĭ, cum de sigur s'a întâmplat în cazul luĭ Terrier, când dupe excizia uneĭ porţiunĭ canceroase din ficat, un vas a continuat a da sânge forţând pe chirurg să-l prinză în pensa hemostatică și să-ĭ aplice un

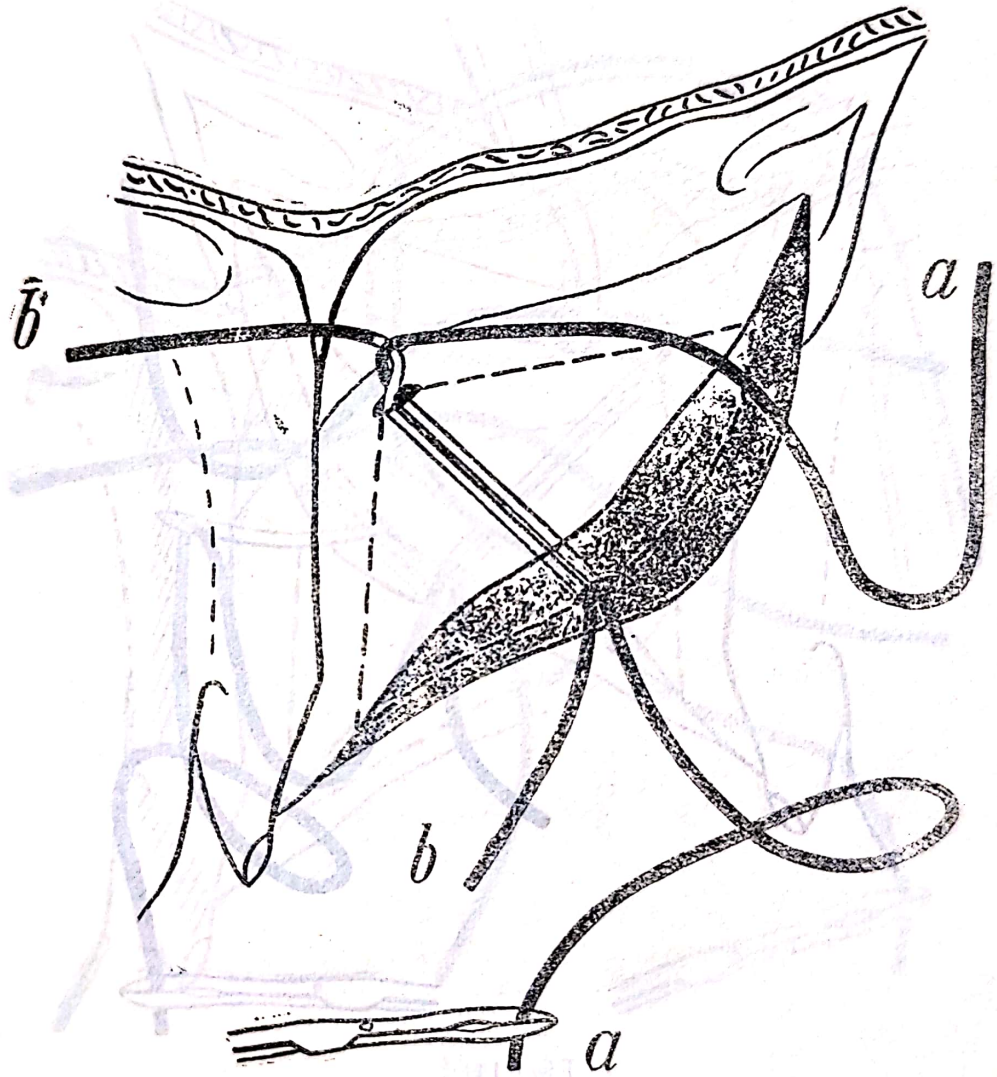

Fig. 10

fir de legătură. Acest inconvenient eŭ l-am înlăturat în procedeul meŭ.

Iată cum am procedat eŭ în o mulţime de experienţe pe câine, și cum în urmă Prof. Th. Ionescu a praticat în patru cazurĭ hepatectomia parţială la om.

Primul timp nu diferă de a luĭ Auvray. După ce am atras în afară porţiunea din ficat, la nivelul căreia se va

face hepatectomia, ţinând seamă că cele două marginĭ ale suprafeţeĭ de secţiune vor trebui să fie puse în contact dupe rezecţiune, vom da părţeĭ de extirpat o formă triunghiulară cu baza în spre marginea liberă a ficatuluĭ şi cu vârful în spre centrul luĭ. De aceea vom străbate cu acul bont, parenchimul hepatic de la faţa superioară în spre

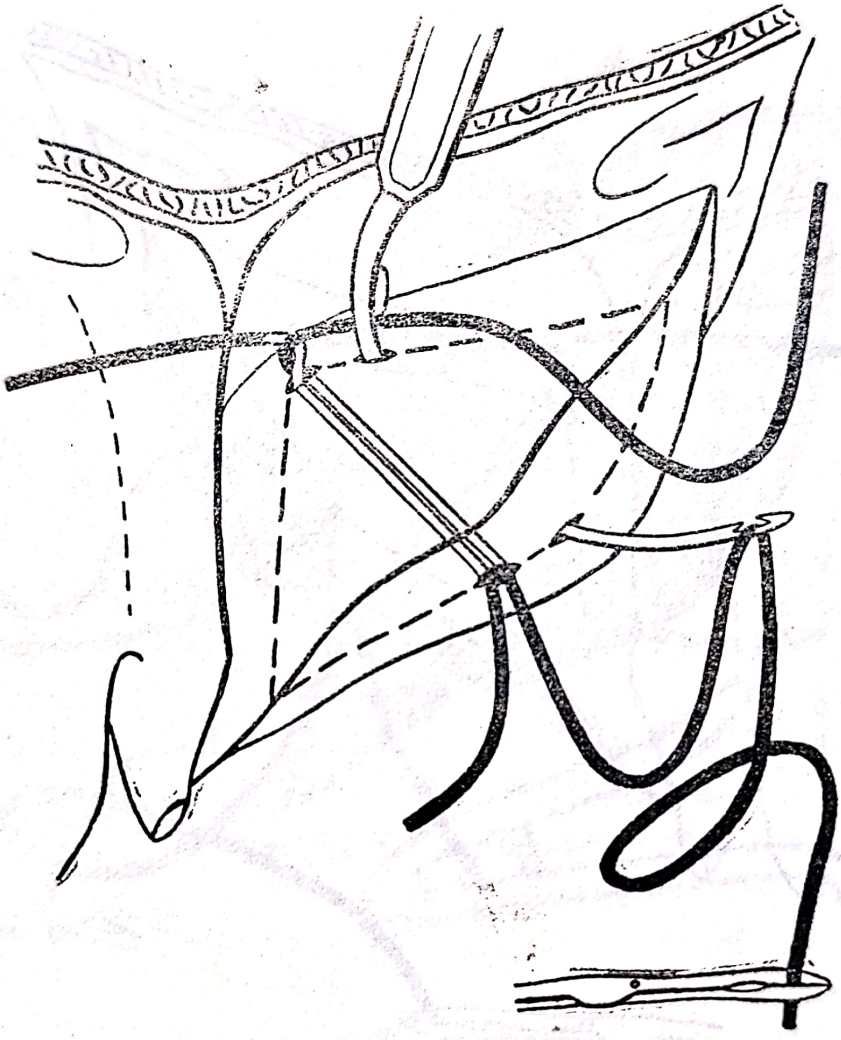

Fig. 11

cea inferioară, la nivelul vârfuluĭ triunghiuluĭ, unde încărcăm un fir dublu (fig. 9) a cărui lungime se va judeca după numărul nodurilor trebuincioase, fir pe care'l aducem la faţa superioară, unde secţionându-ĭ ansa vom obţine două fire de o egală lungime, pe care le încrucişem (fig. 10) Firul a. a. cu un capăt superior aşezat la partea superioară a ficatuluĭ şi cu un capăt inferior, aşezat la faţa inferioară, va servi la

facerea nodurilor pe latura stângă a triunghiului, iar firul b. b. la facerea nodurilor pe latura dreaptă.

Pentru facerea primului nod în stânga (fig. 11) se introduce acul la 1 c. m, departe de locul unde se află așezate cele 2 fire încrucișate, străbătând ficatul de la fața superioară în spre cea inferioară, unde se încarcă *nu ex-*

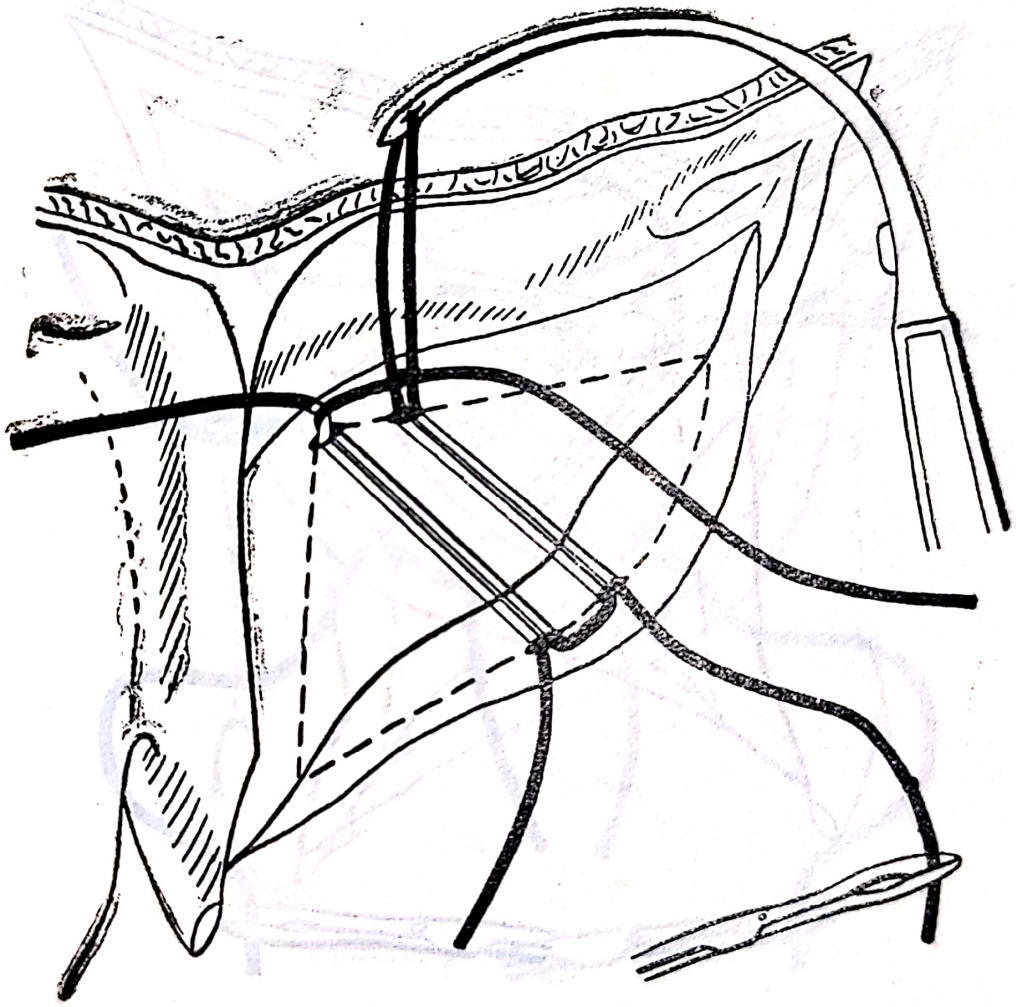

Fig. 12

tremitatea capătului inferior pe care s'a aplicat o pensă hemostatică, *ci mijlocul acestui fir*. Scotând acul se va aduce la fața superioară a ficatului o ansă, capătul firului inferior remânând pe fața inferioară prins cu pensa hemostatică (fig. 12). Atunci luăm într'o mână capătul superior al firului *a*. iar degetele mâinei celei-l'alte sunt introduse în ansa capătului firului inferior; tragem de capătul su-

perior, până când această tracțiune se transmite unuia din firele anseĭ ce ținem în mâna cea l'altă, fir cu care procedăm la facerea unuĭ nod chirurgical, înodându-l cu capătul superior (fig. 13). Strângem nodul cu putere, parenchimul hepatic se rupe, ansa noduluĭ nu strânge de cît numaĭ vasele (fig. 14) Peste nodul dublu aplicăm nodul

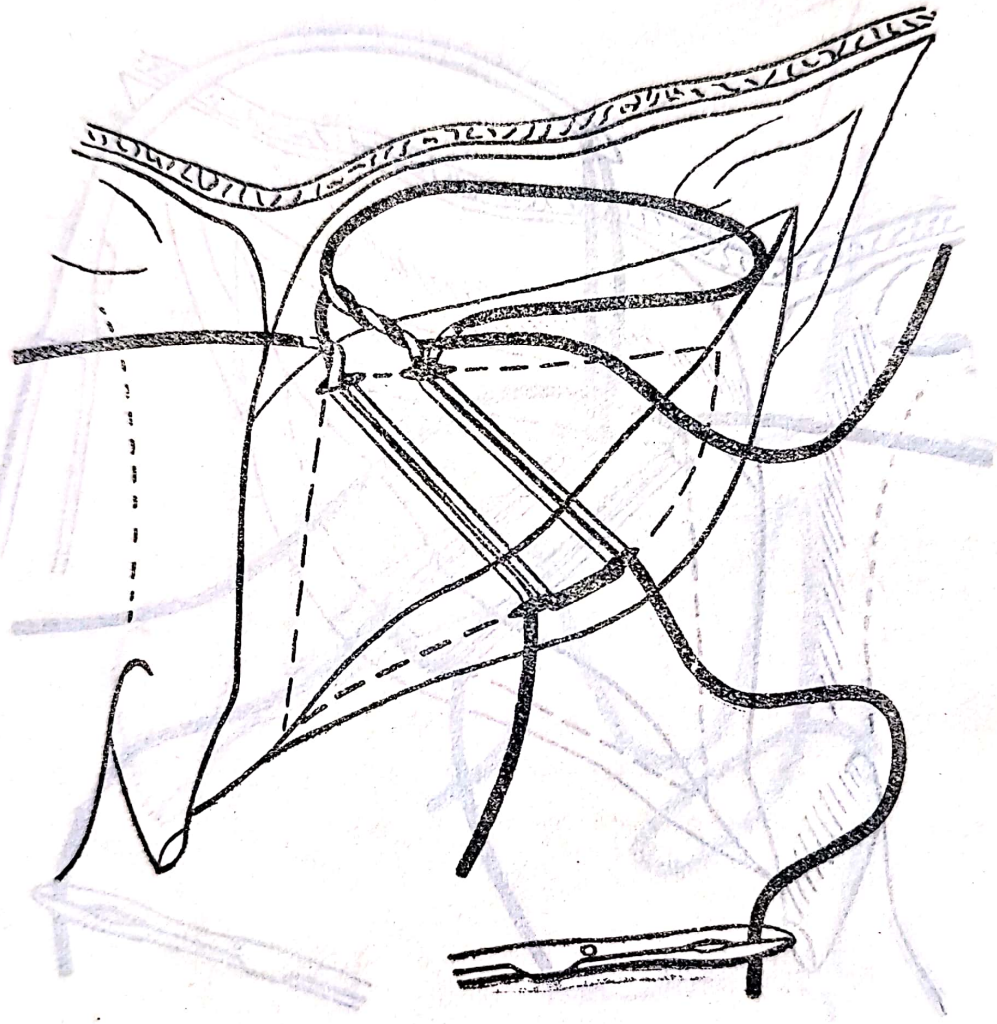

Fig. 13

de siguranță (fig. 15) un nod simplu. Cu modul acesta am confecționat primul nod.

Pentru a trece la facerea noduluĭ al doilea, trebue să facem să dispară ansa firuluĭ inferior, aflată încă pe fața superioară a ficatuluĭ. Pentru aceasta nu avem de cât să tragem de pensa după extremitatea capătuluĭ inferior și încetul cu încetul (fig. 16) ansa dispare, parcurgând

exact același traiect pe care l'a parcurs cu un moment mai înainte, când a fost adusă pe fața superioară.

In urmă la 1 c. m. mai departe de punctul unde a fost străbătut ficatul pentru facerea primului nod, se introduce acul (fig. 17) totdeauna de la fața superioară în spre cea inferioară, și din nou se încarcă *mijlocul firului inferior al cărui capăt rămâne în totdeauna prins în pensa*



Fig. 14

hemostatică la fața inferioară a ficatului. Readusă ansa la fața superioară se introduc degetele unei mâini în această ansă și se caută care din cele două fire ale anseĭ se continuă cu extremitatea capătului prins în pensă, pentru a nu înoda capătul superior cu acest fir, care nu trebue să ia parte de cât la confecționarea ultimului nod stâng.

După terminarea nodului al doilea, se trage din nou

de pensa hemostatică dupe extremitatea capătului inferiorĭ, ansa de la faţa superioară a ficatului dispare, şi tot ast-fel din centimetru în centimetru (fig. 18) se procede la facerea nodurilor următoare până la marginea liberă a ficatulu, când cele două capete ale firului **a. a** se înoadă împreună (fig. 19). Apoĭ se trece la latura dreapă (fig. 19) unde se procede la facerea nodurilor identic ca la stânga.

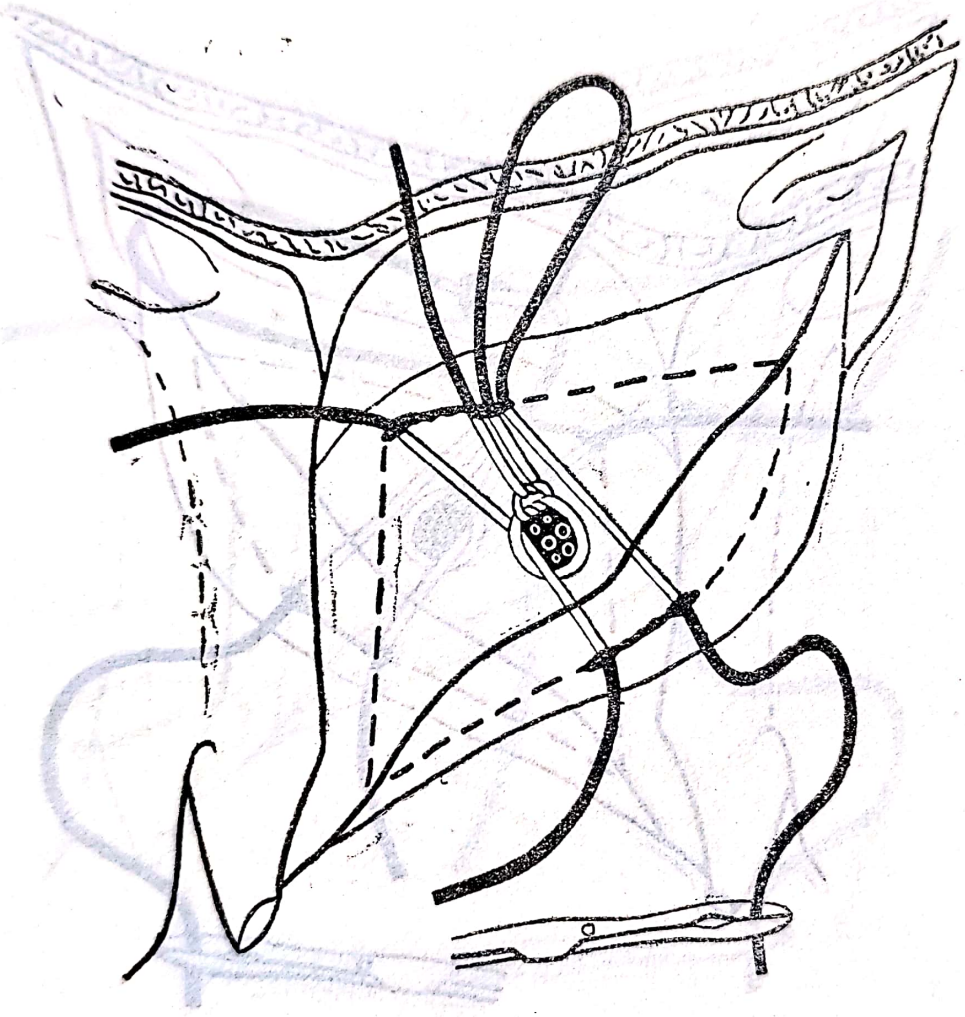

Fig. 15

Legătura terminată se incizează porţiunea bolnavă cât maĭ aproape de firul de legătură cu bisturiul. Suprafaţa de secţiune nu lasă să se scurgă nicĭ o picătură de sânge. Extremităţile firelor **a. a** şi **b. b** se leagă între ele pentru a pune în contact cele două suprafeţe avivate.

In experienţele mele pe câine am abandonat în totd'a-una bontul în abdomen şi nu am observat nicĭ odată,

pe mai bine de 50 de cazuri, fenomene de hemoragie secundară.

La om, în toate cazurile în care eminentul meŭ şef d. profesor Th. Ionescu a bine-voit să întrebuinţeze acest procedeŭ de legătură intrahepatică, s'a aşezat un mic dren cu tifon iodoformat. In primele douĕ cazuri fiind vorba de zdrobirĭ ale ficatuluĭ în urma traumatismuluĭ produs prin

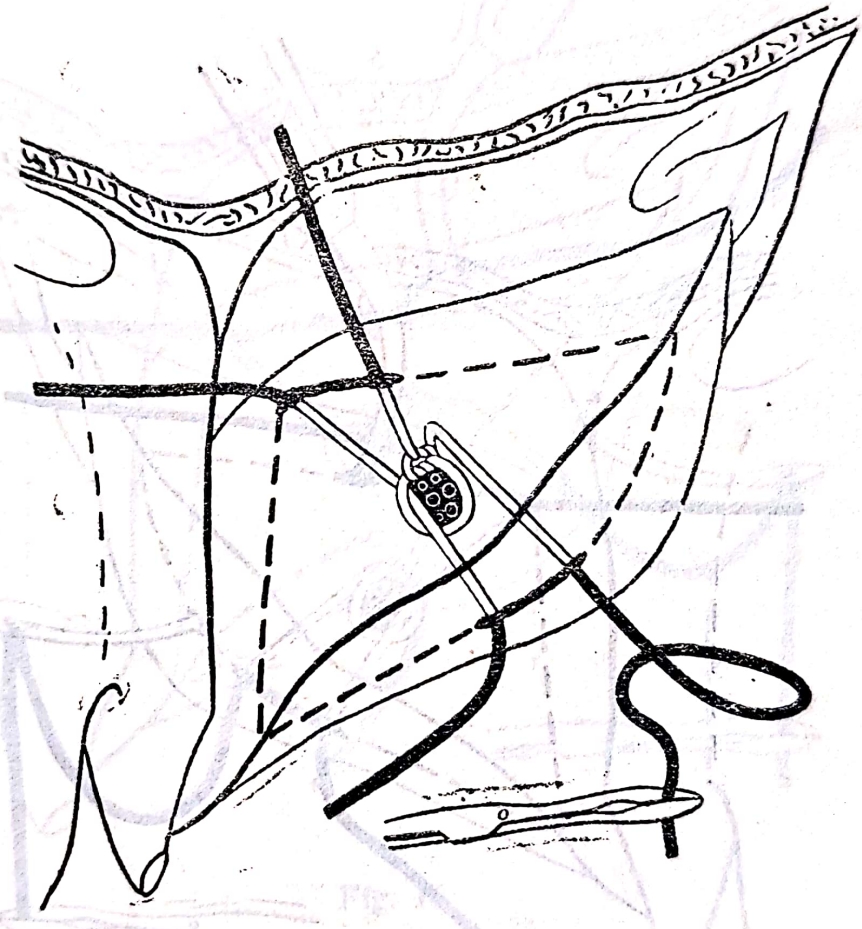

Fig. 16

armă de foc, complicat cu deschiderea stomaculuĭ şi a colonuluĭ transvers şi cu revărsarea conţinutuluĭ stomacal în abdomen, drenagiul era impus nu din cauza hepatectomieĭ ci de teama fenomenelor peritoneale.

In cele-l'alte două cazurĭ, unul un sifilom hepatic (diagnosticat microscopiceşte) şi altul un nodul secundar unuĭ cancer al veziculeĭ biliare, dacă s'a drenat a fost numaĭ prin prudenţă, pentru că hemostaza primitivă era

perfectă. De alt-fel urmările post operatorii, cari aŭ fost din cele mai simple, aŭ demonstrat că și hemoragia secundară este înlăturată prin întrebuințarea acesteĭ metode.

Ambele bolnave aŭ eșit din spital complect vindecate după câte-va zile de la intervenție; mesa de tifon fiind suprimată a treia zi, a permis ca închiderea plăgeĭ să se facă repede.

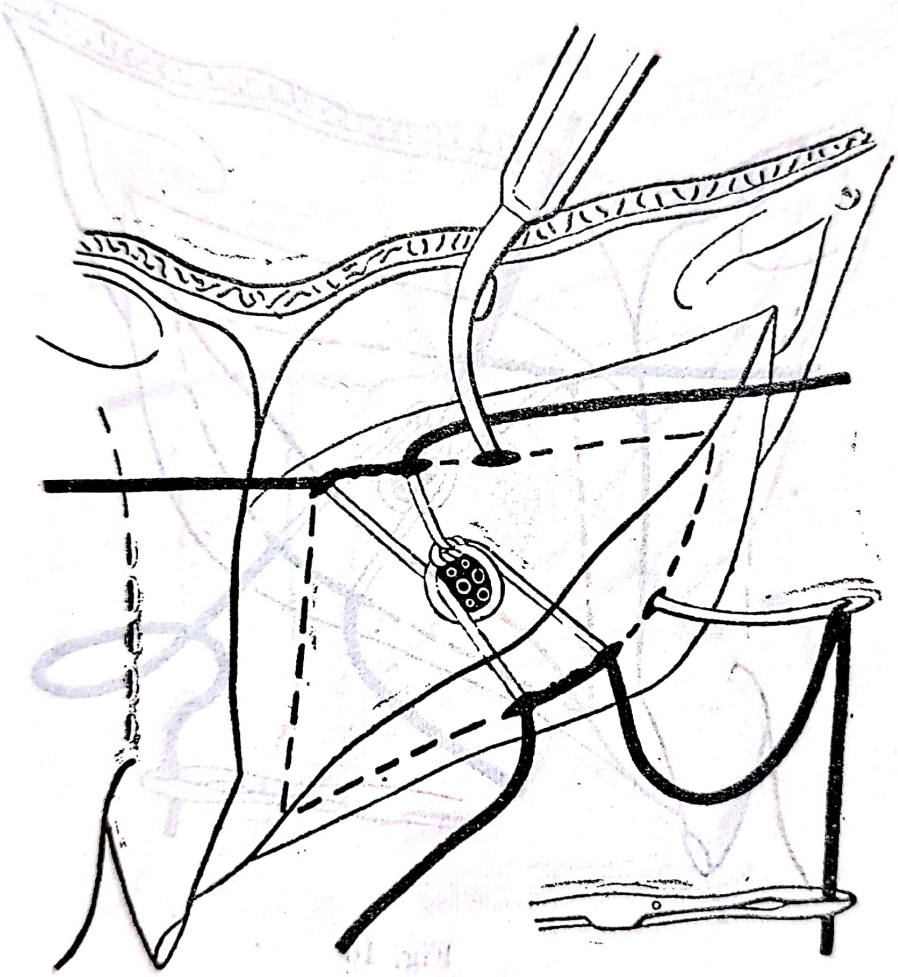

Fig. 17

Cazurile de hepatectomiĭ parțiale nu sunt prea numeroase, indicațiunile acesteĭ intervențiunĭ fiind cam restrânse, teama hemoragieĭ făcênd pe ceĭ maĭ îndrăzneți exploratorĭ în ale chirurgieĭ să ezite înaintea uneĭ asemenea operațiunĭ, mulțumindu-se ca chiar după o laparatomie exploratrice să declare cazul inoperabil. Eŭ socotesc că această teamă'și avea rezonul de a persista, atâta vreme cât chirurgia nu poseda mijlo-

cul sigur de a garanta hemostaza. In adevăr observaţiunile de hemoragie primitivă saŭ secundară, urmată de moartea bolnavuluĭ, în urma întrebuinţăreĭ termocauteruluĭ nu sunt prea rarĭ şi ele justifică ezitarea majorităţeĭ chirurgilor De asemenea şi observaţiunile în care bolnaviĭ sucombă în urma peritoniteĭ septice produsă de sfacelul

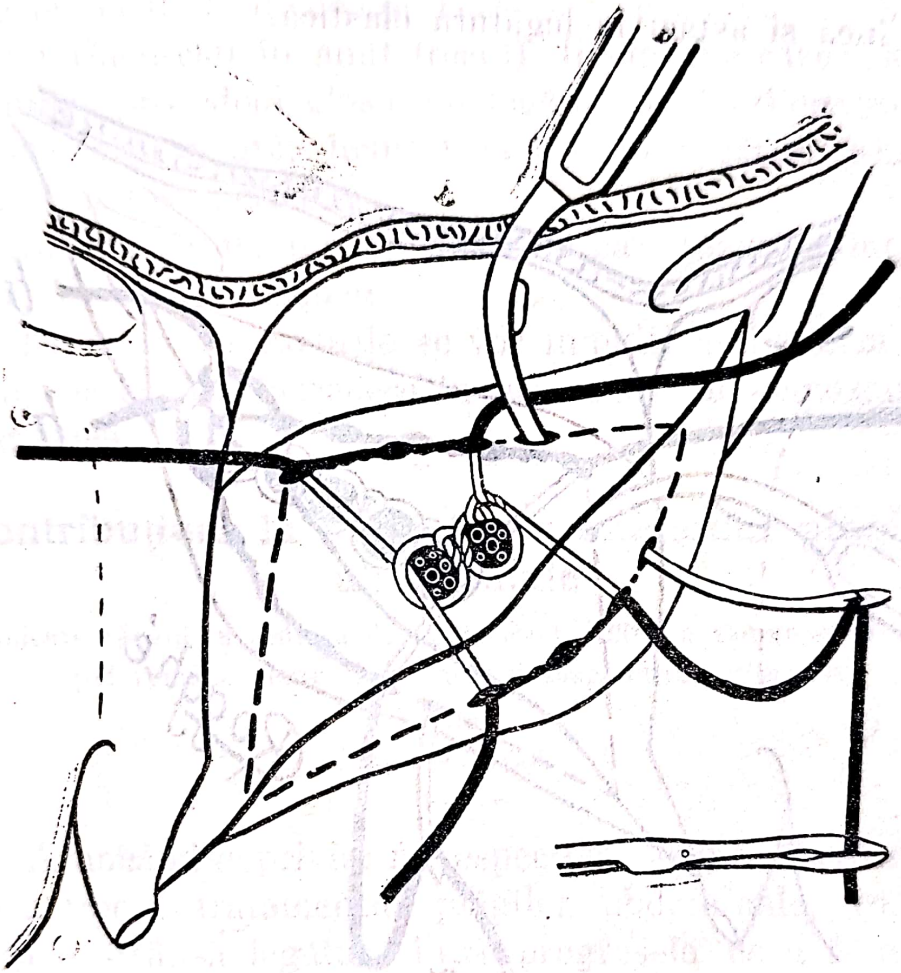

Fig. 18

porţiuneĭ strânsă în firul elastic, contribue şi ele la această ezitare.

De la 1896 însă, ezitarea nu-şĭ maĭ are raţiunea de a fi, precum nu maĭ este permis a se recurge la termocauter saŭ la ingeniosul instrument al luĭ Sneguireff, de când chirurgiĭ ruşĭ aŭ stabilit că pentru a garanta hemostaza e nevoe ca firul să fie strâns atât până când ansa luĭ nu leagă de cât numaĭ vasele intrahepatice, fapt pe care

l'a demonstrat experienţele întreprinse pe o serie mare de animale atât ei cât şi Auvray.

E de mirare însă că cazurile de hepatectomie în care s'a întrebuinţat unul din procedeele simple de legătură intra-hepatică să fie aşa de puţine, şi cu atât surprinderea e mai mare cu cât chirurgi de talia lui Tuffier mai recurg încă şi astăzi la legătura elastică.

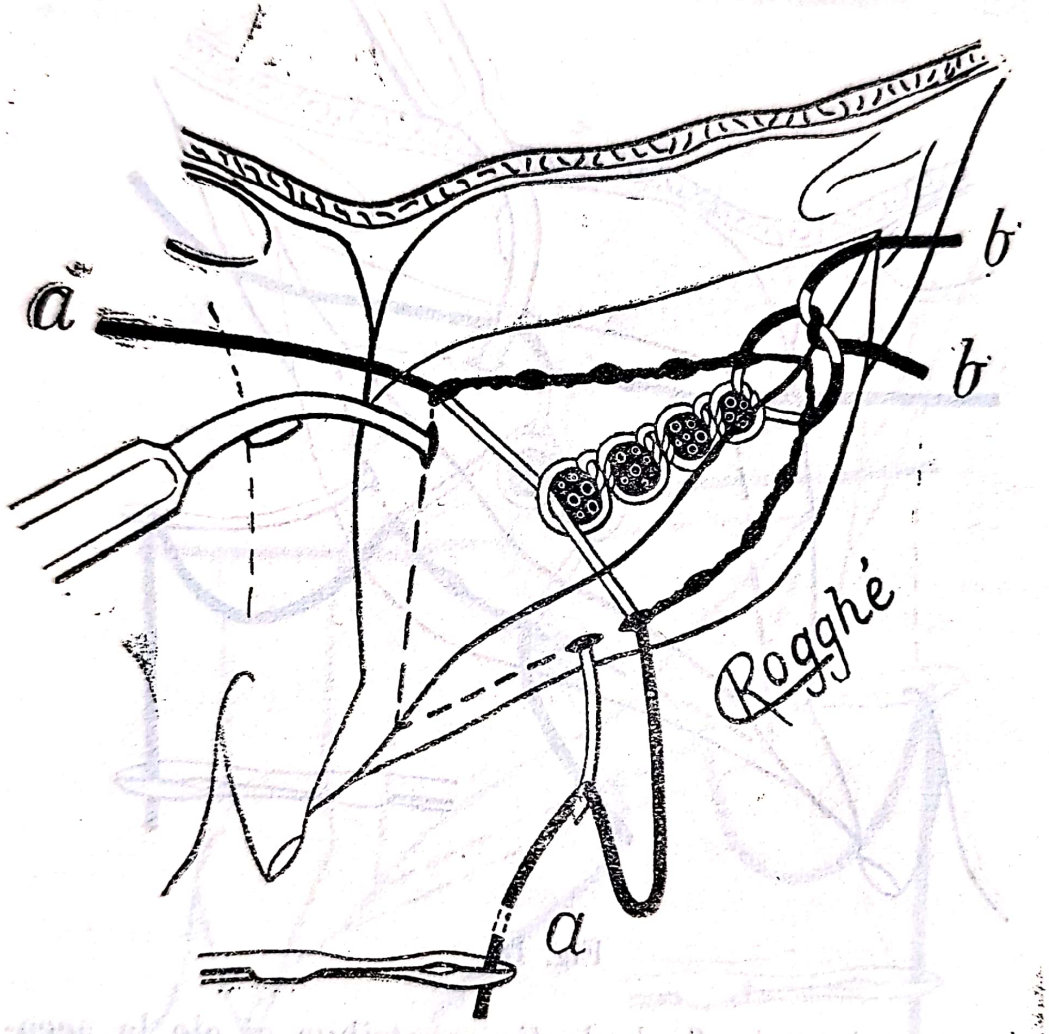

Fig. 19

Chirurgii ţărei noastre, mai întreprinzători, nu aŭ ezitat de a întrebuinţa acest procedeŭ de hemostază şi rezultatele le-aŭ demonstrat că şi în viitor pot să recurgă cu siguranţă la el.

Profesorul Th. Ionescu, după cum am spus deja, a recurs încă din 1887 la procedeul meŭ, pe care l'a aplicat

în 4 cazurĭ cu deplin succes.—D. Profesor Severeanu l'am văzut extirpând o tumoră a ficatuluĭ întrebuinţând o legătură în lanţ obişnuită, şi hemostaza a fost perfectă. — Domnul doctor Leonte a avut ocaziunea să recurgă în două cazurĭ la legătura intra-hepatică (un caz publicat de d. dr. Botescu în revista „Spitalul“ din 1898 şi un al doilea comunicat de d. doctor Bardescu societăţeĭ de chirurgie din Bucureştĭ în anul trecut). In ambele cazurĭ a întrebuinţat procedeul clasic de legătură în lanţ pentru pediculele largĭ şi atât hemostaza primitivă cât şi cea secundară a fost perfectă.

In străinătate nu am găsit de cât cazurile luĭ Miculicz, Terrier şi Legueu.

De sigur că cazurile se vor înmulţi atuncĭ când chirurgiĭ vor căpăta încredere în procedeele de hemostază intrahepatică.

Contribuţiunĭ la studiul tratamentuluĭ plăgilor abdominale

Comunicare făcută în şedinţa de la 23 Sept. 1903, a Congresuluĭ Asociaţieĭ române pentru înaintarea şi răspândirea ştiinţelor

de

DR. GEROTA

Aruncând o privire retrospectivă, asupra faselor prin care a trecut tratamentul plăgilor abdominale, vom remarca o strânsă legătură între progresele ce a făcut tratamentul acestor plăgĭ, şi evoluţia metodeĭ antiseptice.

Pe la începutul secoluluĭ XIX, nu exista de cât un singur fel de tratament al acestor plăgĭ, adecă opiul şi expectaţia. Cazurile de intervenţiĭ, în acele timpurĭ, sînt citate ca raritătĭ: ast-fel, *Larrey* scăpă viaţa unuĭ rănit, făcându-ĭ un anus contra natureĭ; în 1830, *Baudens*, cusu cu succes, intestinul perforat, al unuĭ pacient cu plagă abdominală. *Dupuytren* şi *Pirogoff* susţinură teoreticeşte că trebue a interveni în casurĭ de plăgĭ abdominale, iar în statistica războiuluĭ american, găsim câte-va casurĭ de

intervenţiuni pentru plăgi abdominale complicate. Nesuccesele intervenţiunilor, în acele timpuri, ne explică pentru ce în războiul Franco german din 1870, pe o statistică de 1600 casuri de plăgi abdominale, nu găsim de cât o singură intervenire.

Dar odată cu găsirea şi perfecţionarea mijloacelor de antisepsie, *tratamentul plăgilor abdominale prin intervenţiune chirurgicală*, începe a da din ce în ce mai bune resultate, şi numărul adepţilor acestui fel de tratament devine din ce în ce mai mare.

Totuşi, numai de la 1880 încoace, aceste intervenţiuni fură sistematisate şi ridicate la treapta de tratament raţional. Ast-fel, *Kocher* în 1883, *Andrews* în 1884, *Mikulicz* în 1885, *Nancredé* din Filadelfia în 1887, *Mac Cormac*, etc. etc., devin aprigi susţinători ai intervenirei în casuri de plăgi abdominale. Cu deosebire, între 1880 şi 1890, chirurgii englezi şi americani sunt unanimi convinşi de necesitatea intervenirei în casuri de plăgi abdominale. De la 1890, *Körte*, *Madelung*, *Dörffler*, *Lühe*, *V. Bramann*, *Czerni*, etc, susţin, în diferitele societăţi şi publicaţiuni, intervenţiunea imediată, în casurile de plăgi abdominale.

In acest timp, chirurgii francezi : *Trellat* (1888), *Terrier* (1889), *Nelaton*, *Chauvel*, *Peyrot*, *Pozzi*, *Championnière*, *Routier*, *Jalaguier*. *Quennu* etc. aduc dovezi sigure de resultatele satisfăcătoare pe care le obţineau în tratamentul plăgilor abdominale prin intervenţiune ; ei luptă contra lui *Desprès* (1888), *Tillaux*, *Le Fort*, *Noguès* şi mai ales contra lui *Reclus*, care susţin cu energie, tratamentul abstenţionist. In ultimii ani, dintre chirurgi francesi, putem cita încă pe *Chaput*, *Nélaton*, *Michaux*, *Souligoux*, *Schwarz* şi *Legueu*, care au adus noi probe pentru a susţine intervenţiunea de la început, în ori-ce plagă abdominală.

Teoriile şi părerile cele mai diverse, au fost emise de diferiţi chirurgi, în favoarea sau în contra tratamentului abstenţionist fără nici o intervenţie, al plăgilor

abdominale complicate de lesiuni viscerale. Tot atât de mult a fost discutată chestiunea de a ști dacă este mai bine a interveni îndată după accident sau să așteptăm declararea fenomenelor de peritonită. Ședințe întregi ale diferitelor societăți savante și congrese de chirurgie a fost ocupate cu discutarea acestor chestiuni. Numeroase experiențe pe animale și pe cadavre au fost făcute în scopul de a elucida această chestiune, iar resultatul acestor lungi cercetări și discuțiuni, a fost că astă-zi toți chirurgii din toate țările, sunt intervenționiști în casurile de plăgi abdominale.

Abstențiunea și expectația armată, au dispărut din tratamentul plăgilor abdominale, odată cu susținătorii acestor tratamente. Astă-zi, aceĭ care mai tratează plăgile abdominale prin abstențiune, nu sunt de cât medicinișt și chirurgi a căror instalațiune de spital sau personal nu este destul de bine organizată pentru a putea interveni imediat, sau că se găsesc în imposibilitate de a proceda la o intervenție după toate regulele pe care le cere chirurgia modernă, sau în fine că se găsesc în dificultăți de altă natură, cum d. e. ar fi în timpul războiului, când intervențiunile nu pot fi executate la timp și în condițiuni așa după cum le practicăm în timp de pace.

Evoluția aceasta, în tratamentul plăgilor abdomenului, este cât se poate de naturală, căci este destul să ne aducem aminte de ravagiile pe cari le făcea supurațiunile și septicemiile în spitale acum câte-va zeci de ani, chiar în casuri de plăgi simple, pentru ca să înțelegem de ce ori-ce operație în acele timpuri nu putea fi de cât defavorabilă pacientului.

Cum s'ar fi putut vindeca o intervenție asupra peritoneului, în acele timpuri de tristă memorie ale chirurgiei, când aproape nu era plagă care să nu treacă prin erisipel? Dar astăzi, când într'o operațiune chirurgicală aseptică, nu mai este permis a avea supurație; astăzi când o laparatomie exploratrice nu mai presintă nici o gravitate, am mai putea ezita un moment a nu interveni în cas de plăgi ab-

dominale, fie ele complicate saŭ necomplicate? Astăzi suntem așa de siguri de antisepsie, că putem zice ca Pozzi că e mai bine a face zece laparatomii inutile de cât a nu face una care ar fi trebuit făcută la timp.

Astăzi nu mai există lesiune viscerală, a careĭ operațiune să o credem imposibilă, după cum credea *Desprès* la 1858, când intr'o ședință a Societățeĭ de chirurgie din Paris, s'a exprimat ast-fel relativ la un cas de rănire a rinichiuluĭ: «On ne peut songer à entreprendre la néphrectomie pour une plaie du rein, et par la voie abdominale; il n'y a pas d'exemple de réussite d'une pareille opération».

Astăzi nephrectomia pe calea abdominală este operația ideală; gastrotomia, cusătura vaselor marĭ, splenectomia, etc., sunt operațiunĭ pe care le practicăm ḑilnic cu deplin succes.

Observațiunile ce însoțesc această expunere, se referă la 12 bolnavĭ cu plăgĭ abdominale, tratațĭ de mine în serviciul I Chir. al D-luĭ Prof. Dr. Severeanu.

Dacă țin a da publicațieĭ resultatul ce am avut în aceste casurĭ de plăgĭ abdominale, nu este atât pentru a discuta oportunitatea intervenireĭ saŭ a neintervenireĭ, de oare-ce chestiunea este astăzi definitiv stabilită, cât pentru a adăuga un noŭ număr de observațiunĭ la statistica deja numeroasă de intervenire în cas de plăgĭ ale abdomenuluĭ, și pentru a dovedi prin noĭ probe, valoarea acesteĭ interveniriĭ.

E adevărat că din când în când, revistele medicale publică câte un noŭ cas de plagă abdominală vindecată, fără intervenție. Nimeni nu poate contesta vindecările plăgilor abdominale chiar cu rănirea viscerilor, fără nicĭ o intervenire. Dar dacă am ține seamă de nenumăratele casurĭ perdute, dacă am mai socoti casurile dubioase care nu aŭ putut fi controlate dar care aŭ contat ca plăgĭ penetrante, atunci am vedea cât de puține sunt casurile de vindecare fără intervenție, față de cele vindecate prin intervenție.

Orĭ ce soluţiune de continuitate, produsă printr'o acţiune mecanică, asupra păreteluĭ abdominal, interesând cel puţin pelea, constitue o plagă abdominală.

Instrumentele şi acţiunile cele maĭ diverse pot produce asemenea plăgĭ abdominale. In casurile noastre, plăgile au fost produse prin cuţit, briceag, baionetă şi revolver.

Plăgile abdominale pot fi penetrante şi nepenetrante; cele penetrante pot fi simple saŭ complicate de lesiunĭ viscerale.

Dacă plaga interesează numaĭ unul sau toate straturile păreteluĭ abdominal până la peritoneu, plaga se zice nepenetrantă. — Când însă agentul vulnerant a interesat şi peritoneul, plaga se zice penetrantă.

Nu putem admite definiţiunea dată de Duplay în tratatul sau clasic, care, deşi prin excepţie, totuşĭ consideră ca plăgĭ penetrante şi acele plăgĭ în care peritoneul nu a fost rănit, cum se înâmplă în regiunea renală şi colică. Trebue să facem deosebirea între cavitatea abdominală şi cavitate peritoneală, şi să întrebuinţăm aceste două expresiunĭ după necesitate. Astfel zicem că rinichiul este un organ intraabdominal, el este însă extraperitoneal, adică în afară de cavitatea peritoneală. Colonul ascedent, prin situaţiunea luĭ este un organ intraabdominal, dar suprafaţa sa posterioară este extraperitoneală. Tot astfel şi aorta, este intraabdominală prin situaţie şi extraperitoneală anotomiceşte.

Prin urmare, atuncĭ când vom zice plagă penetrantă abdominală, trebue să înţelegem acele plăgĭ care interesează toate stratele abdominale inclusiv *peritoneul*, orĭ care ar fi păretele abdominal, pe unde a pătruns instrumentul vulnerant. Astfel o plagă prin instrument tăetor, împungător, în regiunea dorso-lombară dreaptă, care ar răni rinichiul drept fără să rănească peritoneul, noĭ o considerăm tot ca o plagă nepenetrantă, deşi a rănit un organ intraabdominal. Saŭ d. e. o plagă în regiunea postero-laterală a flanculuĭ drept, care ar răni păretele abdominal şi păretele pos-

terior al colonului, fără să deschidă peritoneul, noi o considerăm tot ca plagă nepenetrantă.

Dacă admitem acest mod de a vedea este pentru că ne basăm atât pe datele anatomice cât și pe cele clinice. Intr'adevăr, clinica ne arată zilnic utilitatea acestei diviziuni, căci altul este mersul unei plăgi în care este rănit rinichiul sau colonul fără să fie deschis peritoneul, și cu totul altul în casul când și peritoneul este rănit.

Cele mai frequente răniri ale peritoneului se produc atunci când agentul vulnerant a fost aplicat pe păretele anterior al abdomenului. Alte ori, agentul vulnerant a deschis peritoneul păreteluĭ posterior al abdomenului, și în casuri mai rare, agentul vulnerant, cum d. e. ar fi un proectil, deși a fost aplicat pe torace, totuși prin deviarea luĭ, a produs o plagă abdominală. In fine alte ori agentul vulnerant, cum d. e. un instrument tăetor împungător, fiind aplicat la baza toraceluĭ, produce în același timp o plagă a toraceluĭ și o plagă penetrantă a abdomenuluĭ, rănind diafragmul. Plăgile perineo-genitale pot fi complicate de penetrare în cavitatea peritoneală.

Care a fost conduita noastră în cazuri de plăgi abdominale, și care trebue să fie în genere conduita unuĭ medic în asemenea casuri ?

Imediat, după primele informațiuni ce le putem culege de la pacient saŭ de la însoțitori, asupra instrumentuluĭ care a produs plaga, asupra circumstanțelor în care s'a produs rănirea, vom ordona transportarea pacientuluĭ într'o sală de operație saŭ într'o cameră unde să'ĭ putem da îngrijirile necesare. Vom examina repede pulsul și starea generală, și dacă vom remarca simptome de hemoragie internă, vom da pacientuluĭ imediat ajutoarele necesare și anume: injecțiuni cu eter, cafeină, ser, oxigen, injecțiuni cu ergotină, ploscĭ calde, etc.

In casul contrariŭ, când pulsul este plin, regulat, și dacă pacientul este agitat și are dureri mari, îĭ vom face o injecție cu morfină, căci mișcările agitate, favorisează

eșirea conținutului intestinal, în cazul când ar fi rănite intestinele. Pe când dăm aceste îngrijiri, un ajutor desbracă pe pacient, și procedează imediat la desinfectarea regiuneĭ, fără ca să producă mari mișcări bolnavuluĭ. Observăm cu atenţiune forma plăgeĭ, direcţiunea, întinderea, mărginile și unghiurile plăgeĭ, și notăm toate aceste detalii care sunt foarte necesare și importante în dresarea actuluĭ medico legal, maĭ ales că prin intervenţia noastră, de multe orĭ suntem obligaţĭ fie a lărgi plaga deja existentă, fie a excisa marginile plăgeĭ, când acestea sunt sdrenţuite saŭ murdare, așa că nicĭ forma, nicĭ direcţiunea, și sediul plăgeĭ, nu maĭ pot fi controlate după intervenţia noastră. Câte erorĭ medico-legale nu pot fi comise din faptul neobservăreĭ formeĭ și direcţiuneĭ plăgeĭ!

In timpul când ajutorul desinfectează pe pacient, chirurgul operator se desinfectează și se prepară pentru intervenţie. In orĭ-ce cas, nu trebue perdut un moment, căcĭ de multe orĭ, în cazurĭ de răniri viscerale cu hemoragie internă, e chestiunea numaĭ de câte-va minute, pentru a salva viaţa pacientuluĭ. Cu toate acestea, adeseorĭ pacientul sucombă maĭ nainte de a'ĭ putea da ajutor; asemenea cazurĭ nu pot conta în statistica tratamentuluĭ plăgilor abdominale.

Asupra moduluĭ de a face antisepsia pacientuluĭ, are mare importanţă faptul de a face desinfecţiunea pe o întindere cât se poate de mare de la locul plăgeĭ; prin urmare trebue a desinfecta tot abdomenul, flancurile și toracele, căcĭ de multe orĭ în timpul operaţiuneĭ avem necesitate de a face incisiunĭ mult maĭ marĭ de cât acelea la care ne-am așteptat, după felul și sediul complicaţiunilor viscerale ce se pot întâlni.

In tot-d'auna narcoza cloroformică e necesară pentru ca bolnavul să nu contracte părețiĭ abdominalĭ și să nu provoace eșirea viscerilor din abdomen în cas de plăgĭ penetrante.

După ce chirurgul s'a desinfectat procede el singur la ultima desinfectare a bolnavuluĭ și a plăgeĭ. Materialul de operaţie și instrumentele trebue să fie deja sterilisate,

aşa cum trebue să fie în orĭ-ce moment, într'un spital saŭ sanatoriŭ.

Ni s'ar putea obiecta că asemenea pregătirĭ sunt inutile atunci când plaga nu este penetrantă, saŭ interesează numaĭ pelea. Aceasta ar fi adevărat atunci când diagnosa acestor complicaţiunĭ ar fi sigură şi uşor de făcut. Dar noĭ ştim că în majoritatea casurilor această diagnosă nu se poate face de cât în mod îndoios. Sunt foarte multe simptomele prin care putem precisa că plaga e penetrantă. Ast-fel sunt casurile când prin plaga abdominală herniază un viscer abdominal cum de exemplu epiploon, o ansă intestinală, saŭ când prin orificiul plăgeĭ ies gaze, saŭ materiĭ stercorale, saŭ când există simptome de lesiunĭ viscerale cum de exemplu melena, hematemesa, eşirea proectiluluĭ prin rect etc.; în asemenea casurĭ nu maĭ rămâne nicĭ o îndoială asupra penetrăreĭ plăgeĭ abdominale. Dar foarte adese orĭ lipseşte orĭ-ce semn sigur şi cu toate acestea plaga este penetrantă.

S'aŭ publicat foarte multe observaţiunĭ în care diagnoza de penetrare nu s'a putut face; inutil de a le maĭ reproduce. Prin urmare pregătirile şi desinfectarea bolnavuluĭ trebue făcută în toate casurile de plăgĭ abdominale, pentru că trebue să intervenim în orĭ-ce cas.

Incepem prin a explora plaga, cu un stilet bont saŭ cu degetul, după desinfectarea riguroasă a trectuluĭ plăgeĭ. Explorarea este admisă de toţĭ chirurgiĭ (Terrier, Chauvel, Michaux, Polaillon, Czerni, etc. etc.)

Când plaga nu interesează de cât pelea saŭ muşchiĭ, ne oprim aci, şi totul se reduce la un pansament oclusiv. Dacă din contră stiletul saŭ degetul nostru trece de stratul muscular, atunci lărgim plaga prin incisiunĭ cu bisturiul, şi mergem strat cu strat, urmărind traectul plăgeĭ. Dacă constatăm că instrumentul a ajuns până la peritoneŭ, fără alperfora, cum de exemplu este a XI-a observaţiune a noastră, atunci toată intervenţia se resumă la această explorare: închidem plaga total saŭ lăsăm un fitil de siguranţă. Dacă

prin această incisie exploratrice constatăm că peritoneul este atins, facem laparatomia exploratrice, căci singură noţiunea de plagă penetrantă abdominală, implică laparatomia imediată.

Incisiunea peretetului abdominal o putem face fie în sensul transversal, fie longitudinal, fie median orĭ lateral după sediul plăgeĭ saŭ importanţa lesiunilor ce presupunem că vom găsi. Ast-fel, dacă avem o plagă sub falşele coaste, facem laparotomia laterală transversală superioară, în care cas vom putea uşor să operăm asupra viscerilor chiar la locul unde e produsă plaga.

Când prin plaga abdominală herniază o porţiune de epiploon, 'l vom fixa cu o pensă, în aşa mod ca el să nu scape în cavitatea abdominală în timpul manoperilor noastre; după desinfecţia riguroasă a plăgeĭ, vom lega şi vom exciza acest epiploon.

Dacă prin plagă herniază o ansă intestinală, o fixăm într'o compresă, tot pentru motivul de a nu scăpa în abdomen ; o vom desinfecta riguros alternativ cu soluţie de sublimat şi ser şi dacă intestinul este rănit 'ĭ vom face cusătura luĭ maĭ înainte de a deschide peretele abdominal. Numaĭ după desinfecţia luĭ riguroasă vom procede la lărgirea plăgeĭ abdominale.

După deschiderea abdomenuluĭ vom căuta să curăţim sângele din cavitatea abdominală prin ajutorul compreselor uscate sterilisate. Inspectăm viscerile regiuneĭ şi închidem abdomenul la loc în caz când nu constatăm nicĭ o leziune; saŭ facem cusătura viscerelor în caz de plagă complicată.

In cas de plăgĭ ale intestinelor, dacă materiile stercorale aŭ eşit în cavitatea abdominală, facem ştergerea riguroasă a cavităţeĭ abdominale cu o compresă uscată, şi numaĭ după această curăţire riguroasă ne va fi permis a face o spălătură abdominală cu ser cald. Evităm spălătura abdominală înainte de a curăţi bine cavitatea abdominală, de fricĕ ca nu cum-va prin serul nostru să împingem în părţile declive şi îndepărtate ale abdomenuluĭ, re-

sturĭ de materiĭ fecale (ce-ar fi revărsate în jurul plăgeĭ intestinale).

Tratamentul lesiunilor viscerale depinde de organul ce este rănit. In observaţiile noastre remarcăm că de 3 orĭ am avut face cu rănirea intestinuluĭ gros şi subţire; în aceste casurĭ am făcut cusătura Lembert.

In casurĭ de rănire a stomaculuĭ (obs. 8.) am făcut tot cusătura Lembert şi am căutat orificiul de eşire al proectiluluĭ.

Intr'un cas de rănire a splineĭ am făcut extirparea splineĭ (obs. 8.); în alt cas am făcut cusătura ficatuluĭ şi a diafragmuluĭ.

Inainte de a închide abdomenul, să avem grijea de a inspecta bine toate ansele intestinale ca să nu scape neobservată vre-o plagă intestinală cum s'a întâmplat la mulţĭ chirurgĭ.

Inchiderea complectă a abdomenuluĭ, după operaţie, este indicată orĭ de câte orĭ plaga nu este complicată de rănirea viscerilor, saŭ când nu a fost revărsare de materiĭ stercorale în abdomen, saŭ când intervenţia este făcută repede după accident. In casul contrariŭ facem o drenare a abdomenuluĭ după sistemul Miculicz, saŭ punem un dren peritoneal. Ca îngrijirĭ post operatorii, recomandăm dieta absolută; nu dăm bolnavuluĭ de cât puţină apă şi injecţiĭ subcutanate cu ser, dacă va fi necesitate.

In primele 24 ore facem pacientuluĭ o injecţiune cu morfină, saŭ îĭ prescriem o poţiune cu bromur, cloral şi codeină.

In privinţa purgativuluĭ necesar după operaţie, ne-am comportat ast-fel: dacă nu există nicĭ o lesiune a tubuluĭ gastro-intestinal, dăm pacientuluĭ un purgativ a doua saŭ a treia zi după operaţie. In casul când a existat o lesiune a stomaculuĭ dăm purgativ, dacă va fi necesitate, a zecea zi după operaţie; în cas de lesiunĭ ale intestinuluĭ, dăm purgativ a 5 saŭ a 6 zi. Evităm clismele în casul de rănire a intestinuluĭ gros.

Complicaţiunile post operatorii pot fi: o peritonită se-

cundară, în care cas desfacem abdomenul și spălăm cavitatea abdominală, saŭ o supuraţiune limitată la păreţiĭ abdominalĭ.

Prognosticul acestor plăgĭ abdominale depinde de lesiunile viscerale, de importanţa organuluĭ rănit, de timpul cât a trecut de la accident până la intervenţie, și de puterea de resistenţă a pacientuluĭ, în casul când se ivesc complicaţiunĭ.

OBSERVAŢIA I

Pacientul Alexandru Alexandrescu, în etate de 23 anĭ, de profesiune amploiat comercial, este adus în spitalul Colţea în noaptea de 7 Nov. 1899, pentru a fi îngrijit de o plagă abdominală. Pacientul declară că a fost lovit cu cuţitul de către un necunoscut în timpul uneĭ certe. Plaga a fost desinfectată și pansată de către internul de gardă, iar a doua ḑi, la ora 8 dimineaţa, adică 9 ore de la accident, examinând bolnavul, am găsit necesar o intervenţie imediată.

Plaga, în lungime de 7 cm., este situată în regiunea ilio-inguinală stângă, la un lat de deget în afară de traectul cordonuluĭ spermatic. Prin plagă herniază vre-o 12 cm. epiploon. După desinfectarea regiuneĭ și a întreguluĭ părete abdominal, și după anestesia generală cu eter, excisez epiploul herniat și fac laparatomia laterală, incisând păretele abdominal chiar în locul plăgeĭ. Explorez cavitatea abdominală și constat o plagă a colonuluĭ pelvien, prin care se scurg materiĭ fecale. Desinfectez și fac cusătura intestinuluĭ, explorez restul anselor intestinale din împrejurime, care fiind scoase afară din abdomen, pot să constat că basenul pelvien este plin cu chiaguri de sânge și cu materiĭ fecale. Spăl cavitatea abdominală și ansele intestinale alternativ cu sublimat 1 la 3 miĭ și cu ser, introduc intestinele în cavitatea abdominală și cos păretele abdominal lăsând un mic orificiu prin care introduc un fitil de tifon. Fac o injecţie subcutanată cu 600 gr. ser.

9 Noembre. Bolnavul are vărsăturĭ și sughiţ, pulsul 68. T. 37°. îĭ prescriŭ un purgativ, pe care'l varsă.

10 Noembre. Pulsul 68. T. 37°. Sughiţ și vărsăturĭ. Ĭi prescriŭ al doilea purgativ (calomel), pe care 'l varsă. Seara 'ĭ daŭ un alt purgativ, pe care 'l reţine.

11 Noembre. Pacientul are scaune foarte abondente. Sughiţul și vĕrsăturile încetează complect. Schimb pansamentul și scot fitilul.

De la această dată pacientul merge din ce în ce maĭ bine. Plaga s'a cicatrisat foarte repede.

Pacientul ese din spital la 3 Decembrie, complect vindecat.

Rezumat: Plagă penetrantă a abdomenului, cu rănirea colonului pelvien, laparatomie după 9 ore. Cusătura intestinului, spălarea cavităţei abdominale, drenarea plăgei. Vindecare fără nici o complicaţie.

OBSERVAŢIA II

In seara de 3 Octombre 1899, ora 11 seara, am fost chemat la spitalul Colţea pentru a da ajutor pacientului Ionică Marin, în etate de 29 ani, lucrător, care cu un ceas mai 'nainte fusese înjunghiat cu un cuţit de către un alt lucrător.

Pacientul, cu figura palidă, privirea rătăcită, foarte agitat, cu respiraţia profundă şi exalând un miros pătrunzător de vin, presintă o plagă în regiunea hipochondrului stâng, imediat sub marginea falşelor coaste, pe linia mamilară. Plaga măsoară 6 cm., este curbă şi paralelă cu falşele coaste. Prin plagă aŭ eşit vre-o 6—7 anse intestinale şi o mare cantitate de epiploon. Intestinele sunt acoperite cu vestmintele bolnavului, şi sunt murdărite de materii fecale; Epiploul e spintecat în două şi formează ca o bridă peste ansele intestinale. Pe trei din ansele intestinale constat 5 plăgi largi, aşa că marele deget poate intra cu uşurinţă în fie-care. Mai constat 3 plăgi ale mesenteriului de câte 3—4 cm., cu rănirea mai multor trunchiuri voluminoase dintre vasele mesenterice. Prin plăgile intestinale iasă o mare cantitate de liquid ce pare a fi vin, şi materii fecale.

După ce fac anestesia generală cu chloroform şi desinfectarea regiunei, spăl ansele intestinale herniate cu sublimat şi ser, fac legătura epiplouluĭ herniat, pe care-l resec şi cos cele cinci plăgi intestinale. Două din aceste plăgi, fiind foarte mari şi situate una vis-à-vis de cea-l'altă, din cusătura lor resultă o strâmptorare foarte pronunţată a intestinului. Leg vasele mesenterice tăiate, lărgesc plaga păreteluĭ abdominal, explorez şi spăl cavitatea abdominală cu ser, întroduc intestinele în abdomen şi fac un drenagiu Miculicz.

4 Octombre. Schimb pansamentul. T. 37^3 P. 80.

5 Octombre. T. 38^3 P. 80. Are vărsături. Seara 'i prescriŭ calomel 0.80, pulv. Jalapa 0.50.

6 Octombre. T. 37^5 P. 72. Pacientul a avut 3 scaune foarte abondente. Starea generală foarte bună. Scot tifonul din cavitatea abdominală.

De la această dată, starea pacientului merge din ce în ce mai bine; cicatrisarea se face foarte repede, aşa că la 24 Octombre iese din spital complect vindecat.

Rezumat: Plagă penetrantă a abdomenului cu rănirea multiplă a intestinului subţire şi a mesenteriului. — Laparatomie. — Cusătura intestinului. — Vindecare.

OBSERVAȚIA III.

Pacientul Gheorghe Dobrescu, în etate de 19 ani, de profesiunea fierar, este adus în Spitalul Colțea serv. dr. Severeanu, în noaptea de 7 Ianuarie 1901. Pacientul spune că în timpul unei certe, a fost înjunghiat cu un cuțit de către un pungaș.

Examinând pe pacient, constat o plagă profundă în regiunea lombară stângă, produsă prin instrument tăetor împungător. Totul fiind gata pentru intervenție, fac anestesia generală cu chloroform, și după desinfectarea plăgei și a regiunei, procedez la explorarea plăgei.

Din examenul plăgei, care e foarte mare (10—12 c.m.) și compusă din 2 tăeturi unite în unghiu, resultă că criminalul a împuns de 2 ori în același loc; și în adevĕr, din explorarea plăgei constatăm că odată cuțitul a mers în spre apofisele transverse ale vertebrelor lombare, secționând profund mușchi dorso lombari, iar altă dată cuțitul a mers spre abdomen, secționând cartilagiul coastei a XII și toate stratele până la peretele posterior al colonului descendent. Peritoneul nu e deschis. Pentru a face aceste explorări am lărgit plaga pe o întindere de vre o 10 cm. Am desinfectat și am făcut hemostaza, am făcut drenare cu un mic tifon, și mersul ulterior a fost cât se poate de regulat, de oare ce pacientul a eșit din spital la 4 Februarie complect vindecat.

Resumat. Plagă prin cuțit în regiunea lombară stângă, mergând până pe părețele posterior al colonului descendent, fără a-l răni. Intervenție — vindecare.

OBSERVAȚIA IV.

Pacientul Baicu Ionescu, în etate de 24 ani, lăcătuș este adus la Spitalul Colțea în ziua de 27 Ianuarie ora 5 p. m. Pacientul spune că în acea zi, cu 3 ore mai nainte, în urma unei certe avută cu unul din camarazi sei, a primit mai multe lovituri de cuțit în torace și abdomen. Examinând pe pacient, constatăm: a) o plagă penetrantă a toracelui situată la 3 cm. în afara mamelonului stâng în al 4-lea spațiu intercostal; b) o altă plagă situată pe linia mamilară dreaptă, la 6 cm. mai jos de mamelon c) o a treia plagă lungă de 3 cm. situată în regiunea epigastrică la 3 cm. în stânga de linia mediană și la 5 cm. mai jos de marginea costală. Prin plagă herniază 8 cm. epiploon. Pentru această plagă abdominală, am făcut imediat laparatomia, dupe ce am excisat epiploul herniat. Prin laparotomia exploratrice nu am putut găsi nici un viscer rănit. Am închis complect părețele abdominal; reunire per primam, pacientul a eșit complect vindecat la 1 Martie 1901.

Resumat. Plagă penetrantă a abdomenului cu hernia epiploului; laporatomie exploratrice, vindecare per primam.

OBSERVAȚIA V

Pacientul Ion Răducan în etate de 38 anĭ, muncitor, intră în serv. d-luĭ Dr. Severeanu, în ziua de 27 August 1900, pentru maĭ multe plăgĭ prin armă de foc, pe care pacientul le-a primit de la niște criminalĭ cu 3 zile maĭ înainte de a intra în spital.

Pacientul presintă o plagă la brațul drept, în nivelul inserțiuneĭ deltoiduluĭ, a doua plagă pe latura dreaptă a toraceluĭ, la 3 degete deasupra mameleĭ drepte, și o a 3-a plagă, în regiunea dorso lombară dreaptă. Toate aceste plăgĭ sunt produse prin armă de foc.

Pacientul are vărsăturĭ, pulsul 120 și balonament.

Diagnosa de plagă penetrantă a abdomenuluĭ cu peritonită, fiind confirmată prin simptomele grave ce presintă bolnavul, decid intervenția, care consistă în : laparatomie.

Fac laparatomie plecând cu incizia de la plaga din regiunea dorso lombară și constat perforarea în seton a colonuluĭ ascendent și a peritoneuluĭ, peritonită generalisată cu aderențe și falșe membrane. Fac cusătura intestinuluĭ, spălătura cavitățeĭ abdominale și tamponare cu un dren Miculicz.

Pacientul a eșit din spital vindecat, la 24 Octombre 1900.

Resumat: Plagă prenetantă cu rănirea intestinuluĭ gros, peritonită generalisată. laparatomie după 5 zile, vindecare prin supurație.

OBSERVAȚIA VI

La 26 Septembre 1902, ora 2 p. m., sunt chemat la Spitalul Colțea spre a da ajutor pacientuluĭ Gheorghe Dobrescu, în etate de 20 anĭ, de profesiune fierar. Pacientul presintă o plagă pe marginea stângă a apendiceluĭ xifoid ; are pulsul foarte frequent, mic filiform sudorĭ recĭ, e cianotic are dispnee și dese lipotimiĭ. Plaga cu mărginile netede, măsoară 2 cm. și e situată pe marginea stângă a bazeĭ apendiceluĭ xifoid Diagnoza de hemoragie internă fiind sigură, am procedat imediat la operație. După anestesia generală cu cloroform, am făcut o incizie longitudinală pe linia mediană, câte 6 cm. în sus și în jos de nivelul plăgeĭ pe care o prezintă bolnavul.

Deschid abdomenul și constat că instrumentul fiind dirigeat direct în sus și spre stânga, a mers *între mușchĭ și peritoneŭ*, fără ca să'l rănească pe acesta, a tăiat cartilagiul coasteĭ a 7 a, juxt la locul săŭ de inserție pe stern, a tăiat artera și vena mamară internă stîngă, producând o hemoragie considerabilă în spațiul mediastinal anterior, a rănit marginea pulmonară stângă și a perforat pericardiul, în care pot intra cu vârful degetuluĭ. Am resecat apendicele xifoid. vîrful sternuluĭ, cartilagiul coasteĭ 7 și 6 drept și stâng. Constat o enormă colecție de chiaguri de sânge negru venos, care infiltrase tot spațiul mediastinal anterior, o plagă a pericardiuluĭ și probabil și a cordu-

luĭ. Inchid complect cavitatea peritoneală și mă pregăteam a interveni asupra cordului când de-odată bolnavul cade în sincopă, din care cu mare greutate a putut fi readus după 20 minute. Starea generală a pacientuluĭ, cianosa foarte intensă cu fenomene de asfixie, precum și imposibilitatea de a'ĭ maĭ da cloroform, ne maĭ permițându-mĭ a continua operația, pacientul fiind foarte agitat și mișcându-se continuŭ, ne am mulțumit de a aplica o pensă fixă Köberlé pe artera și vena mamară, o altă pensă Köberlé pe plaga pericarduluĭ, am curățit cât s'a putut mediastinul de chiagurĭ, am cusut părețiĭ abdominalĭ, și am făcut tamponarea plăgeĭ toracice cu tifon sterilisat, lăsând în loc cele 2 pense fixe hemostatice.

Abia după 2 ore de îngrijire, injecțiĭ cu cafeină, ergotină, eter, ser, oxigen, etc., pacientul a putut fi readus la o stare generală maĭ satisfăcătoare.

A doua zi 27 Sept. P, 92°, T. 38³, pansamentul imbibat de sînge ; pacientul are dispnee, sputa sanguinolentă, starea de cianosă persistă.

La 28 Sept. P. 90, T. 39² aceiași starc.

La 29 Sept. P. 88, T. 38³ aceiași stare.

La 30 Sept. P. 80, T. 37⁵. Fac al doilea pansament și scot pensele hemostatice.

De la această dată, temperatura a variat între 37—37⁵, pulsul a devenit din ce în ce maĭ lin, sputa din ce în ce maĭ puțin sanguinolentă, iar plaga s'a cicatrisat fără nicĭ o complicațiune, așa că pacientul a eșit vindecat din spital, la 29 Oct. 1902.

Deși din această observație se vede că a fost o plagă a toraceluĭ, totuși, numaĭ faptuluĭ că cuțiul a fost dirigeat direct în sus se datorește rezultatul că peritoneul a fost disecat de mușchĭ fără să fie perforat. Situațiunea plăgeĭ a motivat laparatomia exploratice, care nu a avut nicĭ o consecință rea pentru pacient.

Rezumat: Plagă în regiunea epigastrică, cu rănirea pulmonului pericarduluĭ și probabil a cordului: laparatomie exploratice, vindecare.

OBSERVAȚIA VII

In ziua de 5 Septembre 1901 ora 3 p. m. sunt chemat la camera de gardă a Spitaluluĭ Colțea, spre a da ajutor pacientuluĭ Dumitru Anghelescu, în etate de 22 anĭ, de profesiune rogojinar, domiciliat în strada Teilor 48, care în urma uneĭ certe cu un camarad al luĭ, a primit o lovitură de briceag în regiunea toracică inferioară dreaptă. Pacientul are dispnee, pulsul mic filiform, și e foarte agitat. Plaga, lungă de 2 c. m., e situată înăuntru linieĭ condro costală în dreptul celuĭ de al 7-lea cartilagiŭ costal drept. După anestesia generală cu chloroform, totul fiind gata pentru intervenție, constat că cartilagiul coasteĭ a 7-a este secționat complect și plaga este penetrantă. Fac laparatomia laterală dreaptă, în nivelul plăgeĭ și găsesc

cavitatea abdominală plină cu sânge care vine dintr'o plagă a feţeĭ covexe a ficatuluĭ. Cos această plagă a ficatuluĭ, cos plaga diafragmuluĭ, curăţ cavitatea abdominală cu compresе uscate, închid complect cavitatea peritoneală şi las un dren de tifon sterilisat, în unghiul superior al plăgeĭ.

Totul s'a petrecut fără nicĭ o reacţiune peritoneală ; plaga pacientuluĭ s'a vindecat prin a doua intenţie, şi pacientul a eşit vindecat la 17 Octombre 1902.

Rezumat: Plagă penetrantă a abdomenuluĭ cu rănirea ficatuluĭ şi hemoragie internă ; laparatomie, cusătura ficatuluĭ şi a diafragmuluĭ, vindecare.

OBSERVAŢIA VIII

Jn ziua de 5 Februarie 1903 ora 4 p. m. se prezintă la Camera de gardă a spitaluluĭ Colţea, pacientul Emil Mihăescu în etate de 20 anĭ, de profesiune ceasornicar, cu o plagă prin armă de foc situată în regiunea ipochondruluĭ stâng aproape la nivelul ce uneşte regiunea epigastrică cu ipochondrul stâng, plagă prin care se scurge sânge. In regiunea dorsală corespondentă, cam la nivelul coasteĭ 10 stângĭ, se constată o mică ridicătură produsă de proectil, care se poate simţi sub tegumente. Bolnavul maĭ prezintă pulsul frecuent, durerĭ şi sensibilitatea exagerată a abdomenuluĭ cu contractura muşchilor abdominalĭ. Vărsăturĭ abondente de sânge roşu.

Bolnavul declară că singur şi-a tras un glonte de revolver calibru 7.

Se aduce în Sala de operaţie, unde intervin de urgenţă. După cloroformisare procedez maĭ întâĭ la extragerea glonteluĭ din regiunea dorsală a toraceluĭ : 'l extrag printr'o incisie verticală lungă de 0,03 ctm. Fac diagnosa de plagă penetrantă abdominală cu rănirea stomaculuĭ, şi procedez la laparatomie.

După antisepsia păreteluĭ abdomino-toracic, fac laparatomia abdominală mediană ; însă de oare-ce muşchiĭ abdominalĭ eraŭ foarte contractaţĭ şi deschizătura abdomenuluĭ longitudinală nu permitea explorarea organelor abdominale, unesc această incizie longitudinală cu o alta transversală, dirigeată transversal sub falşele coaste din stânga. In acest mod, constat că glontele după ce a rănit diafragmul, a perforat fundul stomacului producând un orificiŭ de intrare şi altul de eşire situat în dreptul vaselor gastro-splenice, carĭ fiind rănite aŭ produs o însemnată hemoragie. Prin plaga de eşire a stomaculuĭ se scurge o mare cantitate de sânge şi suc gastric, adunat în stomac. Maĭ constat 2 plăgĭ ale splineĭ : una pe marginea anterioară produsă în timpul intrăreĭ glonteluĭ în stomac şi o altă plagă pe marginea posterioară a splineĭ în dreptul orificiuluĭ de eşire al glonteluĭ din stomac. După ce a rănit de câte 2 orĭ stomacul şi splina, glontele a

perforat păretele posterior al abdomenului, și a eșit din abdomen prin al X-lea spațiŭ intercostal posterior la 2 laturĭ de degete de coloana vertebrală, oprindu-se sub pelea spatelui, de unde l'am extras. In cavitatea abdominală cu deosebire în hipochondrul stâng, găsesc numeroase chiagurĭ de sânge. Fac legătura vaselor gastro-splenice care eraŭ rupte de proectil, cos plăgile stomaculuĭ, în treĭ etage cu catgut. Șterg abdomenul cu comprese uscate, apoĭ spăl cavitatea abdominală cu ser. Cos marginea anterioară a splineĭ în scop de a conserva splina; dar de oare-ce marginea posterioară a splineĭ era sdrobită pe o maĭ mare întindere și de oare-ce în urma legăturei vaselor gastro-splenice, culoarea jumătățeĭ superioare a splineĭ devenise vânătă violacee, temându-mă de o mortificare a părților sdrobite ale splineĭ carĭ nu maĭ eraŭ bine nutrite în urma legăturei vaselor gastro-splenice am crezut util a ridica splina complect, cea-ce a permis o hemostază și o curățire perfectă a regiunei splenice. Cos plaga diafragmuluĭ. Spăl din noŭ cavitatea abdominală și fac cusătura păreților abdominalĭ în 3 etaje, închizând abdomenul complect Operația durează o oră și jumătate.

I se face bolnavuluĭ injecție cu ser artificial 800 grame și o injecție cu morfină 0,01 ct. gr.

Bolnavul e agitat în tot timpul nopței, cea-ce necesită legarea luĭ; are puține vărsăturĭ.

Februarie 6. Dietă absolută, are scaune, ușor timpanism abdominal, se pune punga cu ghiață pe pântece. Injecția cu ser 1000 grame în două ședințe de câte 500 grame. P. 136. T. 37^3. Nu permit bolnavuluĭ de cât udarea gureĭ cu apă, fără a înghiți maĭ mult de 100 gr. în 24 ore.

Februarie 7. Dietă absolută. Injecție cu ser 500 grame, bolnavul e liniștit, pulsul 104 T. 374.

Februarie 8. T. 37^6 P. 84, Dietă absolută până a 8 zi de la operație când permit bolnavuluĭ a bea 250 gr. lapte îndoit cu apă alcalină. Injecție zilnică cu 300—500 gr. ser.

A 12 zi dela operație administrez pacientuluĭ un purgativ. Reunirea plăgeĭ prin prima intenție.

La 10 Martie pacientul ese din spital complect vindecat fără nicĭ o turburare.

Rezumat: Plagă penetrantă a abdomenuluĭ cu rănirea diafragmuluĭ, a stomaculuĭ și a splineĭ. Cusătura diafragmuluĭ și a stomaculuĭ; extirparea splineĭ. Vindecare prin prima intenție.

OBSERVAȚIA IX

Pacientul Nică Georgescu, în etate de 18 anĭ, de profesiune cismar, este adus la camera de gardă a spitaluluĭ Colțea, în seara de 24 Iunie 1903. Persoanele care însoțesc pe pacient, declară că,

acesta mergând cu mai mulți tovarăși ca să fure o fată, se iaŭ la bătae cu fratele feteĭ, care era soldat, și în timpul lupteĭ, primește de la soldat, o lovitură de baionetă lată (cu două tăișurĭ). Pacientul cade imediat jos, are hemoragie, și este adus de urgență la spital.

Cu fața palidă, cu pulsul frequent și filiform, pacientul varsă, și este foarte excitat. Pareții abdomenuluĭ sunt foarte contractațĭ.

In flancul drept, imediat dedesubtul coasteĭ a 12, găsim o plagă de 2 cm. lungime, cu marginile netede, părând a fi produsă de un instrument înțepător cu dublu tăiș, căcĭ ambele extremități ale plăgeĭ sunt foarte netede, subțirĭ și se termină insensibil.

După desinfectarea bolnavuluĭ, după anestesia generală cu cloroform, procedăm imediat la operație. Fac o incisie care pleacă din plagă, de sub coasta a 12 dreaptă și o termin spre spina iliacă. Secționez strat cu strat toți mușchiĭ, și constat că loja renală este plină cu o cantitate enormă de chiaguri de sânge. Urmărind traectuplăgeĭ, constat că instrumentul tăetor a perforat peritoneul și a intrat în cavitatea abdominală, trecând deasupra poluluĭ superior al rinichiuluĭ, fără ca să rănească vre-un viscer abdominal. Examinez cu atențiune cavitatea abdominală, și după ce mă conving că nicĭ un viscer nu este rănit, curăț bine sângele ce este revărsat în abdomen, închid complect peritoneul, și cos complect păretele abdomenuluĭ lăsând un fitil în mijlocul plăgeĭ.

Fac bolnavuluĭ injecție sub pele cu 500 gr. ser, și un centigr de morphină.

Urmările post operatoriĭ aŭ fost că în plaga perirenală s'a format o colecție purulentă, care a fost golită, desfăcând câte-va puncte de cusătură. De la această dată, plaga a mers continuă spre cicatrizare și bolnavul a eșit complect vindecat din Spital.

Rezumat. — Plagă penetrantă a abdomenuluĭ; hemoragic în loja perirenală—Laparatomie—vindecare.

OBSERVAȚIA X.

Pacienta Alezandrina Minescu, în etate de 22 anĭ, croitoreasă, ne declară că în seara de 25 Februarie 1901, pe la ora 11 noptea, a fost atacată în locuința sa de un individ, și rănită cu un briceag, producânduĭ mai multe plăgĭ.

Adusă la camera de gardă a Spitaluluĭ Colțea, am constatat: un număr de 40 plăgĭ de dimensiunĭ și profunzimĭ diferite situate pe față, gât, torace, membrele superioare și inferioare produse prin instrument tăetor împungător.

Una din aceste plăgĭ, sub mamela stângă, între a 8—9 coastă, este penetrantă. Pacienta presintă o sensibilitate excesivă a abdomenuluĭ, cu deosebire în hipochondul stâng, are dispnee, fără să presimte vre o turburare din partea pulmonuluĭ. Dl. profesor Dr. Seve

reanu fiind contra intervenţiei pentru această plagă, desinfectez şi pansez aseptic plăgile, care se vindecă fără nici o complicaţie şi pacienta ese din Spital la 21 Martie 1901.

Dupe vre o lună, de la eşirea sa din Spital, aflu că pacienta a sucombat într'un alt serviciu de Spital, cu fenomene de oclusie intestinală. La necropsie s'a găsit hernia strangulată a stomaculuĭ in cavitatea toracică, printr'o plagă a diafragmuluĭ. Orificiulprin care s'a făcut hernia stomacală, şi care a causat moartea, erea plaga penetrantă dintre a 8—9 coastă, pe care am constatato noĭ şi pentru care n'am intervenit.

Resumat. Plagă penetrantă toracico-abdominală (rănirea diafragmuluĭ), vindecare temporară; hernie strangulată a stomaculuĭ în torace prin plaga diafragmatică, dupe 2 lunĭ de la accident; moarte.

OBSERVAŢIA XI

Pacienta Măndica Mateescu, de 21 anĭ, intră în serviciul chirurgical al Profesoruluĭ Dr. Severeanu, în ziua de 19 Iunie 1901.

Bolnava ne spune că certându-se cu concubinul săŭ, care erea soldat, acesta ia dat maĭ multe lovituri de baionetă.

Examinând pe pacientă, constat: mai multe plăgĭ pe coapse şi braţe şi o plagă triunghiulară, cu mărginile neregulate, lungă de 15 m.m., situată în regiunea hypochondruluĭ drept, în nivelul mărgineĭ inferioare a falşelor coaste. După ce am desinfectat plaga şi regiunea, am procedat la explorarea plăgeĭ, tot-deodată fiind gata pentru a face laparatomia, în cazul când aşĭ fi constatat că plaga e penetrantă. Am introdus un stilet în plagă, şi am explorat în toate direcţiunile, am maĭ explorat şi cu degetul, după ce am lărgit plaga, şi m'am convins că instrumentul vulnerant, a perforat părete le abdominal fără a deşchide peritoneul. Am desinfectat, am drenat plaga şi am aplicat un pansament oclusiv, până la vindecarea pacienteĭ.

Rezumat: Plagă a păreteluĭ abdominal, interesând muşchi până la peritoneŭ; explorare a plăgeĭ. Vindecare.

OBSERVAŢIA XII

Pacientul Andreĭ Portin, de 40 anĭ, zidar, este primit în spitalul Colţea, la 18 Iulie 1900 ora 5 p. m. pentru o plagă a abdomenuluĭ şi a antebraţuluĭ, produsă prin briceag, Plaga abdominală este situată în regiunea epigastrică la un centimetru sub apendicele xifoid. Prin plagă herniază o porţiune de epiplon. Fac legătura epiplonuluĭ şi pansamentul oclusiv. La 20 Iulie, pacientul are uşor meteorism. I se dă un purgativ—Pulsul 80-T. 376.

La 22 Iulie—Apare un eritem pe coapse—P92.—T 378.

La 23 Iulie—Fenomene sigure de peritonită.—P. 112, Timpa-

nism, vărsături, sudori reci, să decide laparatomie, care a fost practicată de d. Dr. Severeanu asistat de mine.

Prin laparatomie constatăm, o peritonită generalizată cu enorme cantităţi de falşe membrane purulente. Mai constatăm o plagă de un c. m. pe faţa anterioară a stomacului.—Spălăm complect cavitatea abdominală—Pacientul sucombă 12 ore dupe operaţie.

Rezumat: Plagă penetrantă a abdomenului cu rănirea stomacului—Neintervenire—Peritonită consecutivă—Intervenţie a 5 zi dela accident—Moarte.

CONCLUSIUNI

In rezumat, din citirea observaţiunilor noastre vedem că din 12 cazuri de plăgi abdominale ce am avut ocasiune a trata, am intervenit în zece cazuri şi toate zece s'aŭ vindecat, iar în două casuri nu am intervenit saŭ am intervenit prea târziŭ şi în ambele cazuri bolnavii aŭ murit (obs. 10 şi 12).

Din aceste expuneri suntem în drept a conchide:

1) Că trebue să intervenim imediat în ori-ce caz de plagă abdominală.

2) Această intervenţie consistă: a) într'o simplă exploraţie şi desinfectare a plăgei în casul când plaga nu este penetrantă; b) într'o laparatomie exploratrice, atunci când plaga este penetrantă fără lesiune viscerală; c) într'o laparatomie cu hemostasă şi operaţiune specială asupra viscerilor, in casul când plaga penetrantă este complicată de rănirea vre-uni organ abdominal.

3) Laparatomia tardivă este nesigură; totuşi ea trebue făcută cât mai repede îndată după declararea simptomelor peritoneale.

4) Observând cu rigurositate măsurile de asepsie şi antisepsie, putem fi siguri că în cas de plagă abdominală o laparatomie făcută îndată după accident, nu poate fi de cât în folosul pacientului.

Scanned with OKEN Scanner

FAPTE ŞI OBSERVAŢIUNI

SPITALUL UNGHENĬ

Imperforaţia congenitală a anusuluĭ şi a rectuluĭ. Operat, mort.

de

DR. A. BABEŞ

Anomaliile congenitale în general nu sunt rare, însă presintă o importanţă deosebită după felul organelor interesate. Anomalia rectuluĭ este foarte rară şi de ore-ce am avut un cas găsesc că este bine de al semnala având o importanţă din punctul de vedere al moduluĭ de presentare a timpuluĭ cât şi a feluluĭ intervenţieĭ, maĭ ales că el să presintă în populaţia rurală.

In ziua de 24 Maĭ să presintă la consultaţiile spitaluluĭ femeia M. Gh. din comuna Tutova, jud. Iaşĭ, cu un copil, primul eĭ născut, în etate de 6 zile şi care de la naşterea sa n'a avut nici un scaun şi decĭ nu 'şĭ-a golit nicĭ odată intestinul.

Istoricul este ast-fel : mama observă că copilul săŭ a trecut 2 zile fără ca să murdărească pelincele şi fără aĭ da altă atenţiune îĭ administrează o linguriţă de ricină. In a 3-a zi văzând că purgativul n'a făcut nicĭ un efect, iar copilul varsă la început lapte închegat şi maĭ în urmă materiĭ de coloare verde, îĭ maĭ dă o linguriţă de unt de recin. De astă-dată după câte-va ore vărsăturile încep a deveni maĭ dese şi copilul nu maĭ voeşte să sugă ţâţa de cât foarte rar. In a IV-a zi moaşa rurală examinând copilul constată absenţa anusuluĭ şi recomandă ca copilul să fie dus la spital. Femeia întârzie o zi pentru a boteza copilul şi ast-fel să presintă la consultaţiunile spitaluluĭ a 6-a zi, unde este reţinută.

Examinând copilul constat că este de o debilitate extremă, tegumentul palid, ţesutul celulo-adipos redus, deşi după afirmaţia mameĭ sale, copilul să născuse maĭ plin şl maĭ vioiŭ. Vărsăturile sunt lichide, grunjoase, de culoare verde negricioasă cu un miros uşor fecaloid. Cavitatea bucală are mucoasa de o coloare roşie purpurie, limba albă cu mărginile roşiĭ, buzele uscate de coloare roş-brun. Abdomenul balonat să vede pe el desenat o reţea vasculară, foarte bine pronunţată. Prin percuţie se constată pe unele locurĭ timpanism, iar pe altele submatitate. Prin pipăire abdomenul să simte tare presentând o tensiune într'abdominală. Forma intestinelor să desemna prin păretele abdominal, redus de grosimea sa, şi să observa şi mişcările peri şi antiperistaltice.

Anusul de şi avea aspectul normal, adică înfundătura cu încreţiturile mucoaseĭ sale normale, însă nu se vede nicĭ un orificiŭ. Cercetările cu sonda canelată printre încreţiturile mucoseĭ nu dă de nicĭ o deschizătură cât de mică; se observă în timpul acestuĭ examen că copilul face opinteli de defecaţie şi înfundătura dintre cele două tuberosităţĭ ale ischionuluĭ (perineul) se ridică până ce devine convex, mucoasa încreţită a anusuluĭ se întinde. Apăsând cu degetul în acest punct se simte un părete dur, resistent, fără nicĭ o fluctuaţie.

Examenul urineĭ arată că este în stare normală, nu se găseşte nicĭ o urmă de materiĭ fecale şi decĭ nu există nicĭ o fistulă recto-vesicală.

Cele-l'alte organe interne examinate, sunt normale

Bolnavul este într'o stare de algiditate mare. Temperatura 36, pulsul 112 şi foarte slab.

Să pune diagnosticul de o imperforaţie ano-rectală fără a putea precisa până unde este interesat rectul. Să prepară în grabă pentru intervenţie. Copilul aşezat în decubitul dorsal se face anestezia regiuneĭ perineale în straturĭ cu cocaina în soluţiĭ de 1%. Fac o incizie mediană, pe perineu, între cele două tuberosităţĭ ale ischionuluĭ, începând de la un punct preanal şi până la vârful coccixuluĭ. Aceasta cu scop de a avea un câmp maĭ larg de cercetat, neputând şti până unde să scoboară fundul de sac al intestinuluĭ; iar pe de alta de a putea orĭ când rezeca coccixul de va fi trebuinţă (Verneuil). Incizând strat cu strat ţesuturile; dau de fibre musculare sfincteriene pe care le taĭ progresând mereu şi maĭ mult în locul unde era locul anusuluĭ. Explorând fundul plăgeĭ dau cu degetul de un cordon fibros care cădea perpendicular pe planul perineuluĭ şi după care mă conduc, pătrunzând în ţesuturĭ cu 3 cm. ajung de dau de un punct fluctuent care a fost arătat de sforţările ce le facea mereu copilul pentru defecaţie. Era fundul de sac intestinal ce trebuia găsit iar cordonul fibros de care m'am călăuzit a fost o parte din rect care a fost redus din perioada embrionară la această formă.

Scanned with OKEN Scanner

Ridic cu pensa țesutul care forma fundul plăgii și fac o butonieră cu vârful bisturiului. Imediat esă în formă de jet, o materie lichidă de coloare verde brună și gaze din intestine prin orificiul format. Aștept până se micșorează tensiunea intra-abdominală și prin urmare cea intestinală, prin o eliminare în mare cantitate de meconiŭ amestecat cu materiĭ fecale și, când escremetele copiluluĭ încetează apuc buzele orificiuluĭ cu 2 pense, așezate diametral, și le măresc tăind cu bisturiul până ce am putut delimita păretele intern al cilindruluĭ intestinal, care avea mucoasa foarte congestionată și de o culoare roș-brună. Aplic 4 pense, la extremitățile diametrilor care să încrucișează pe lumenul cilindruluĭ intestinal și cu o sondă canelată 'l dezinserez de țesuturile vecine pe o întindere de 3—4 c. m. și prind intestinul în plaga cutanată a perineuluĭ, unde 'l fixez maĭ întâĭ prin 4 puncte de sutură ș'apoĭ aplic alte 4 întermediare, toate cu fire de mătase sterilisată; ast-fel că orificiul intestinuluĭ a fost perfect aplicat la orificiul cutanat, strimtorat puțin din partea coccixuluĭ.

Pentru a se putea menține un pansament curat pun în anus un dren gros de cauciuc prin care să se poată scurge mereŭ materiile fecale lichide. Bolnavul dus la patul săŭ i se pune sticle cu apă fierbinte și i se dă o poțiune tonică.

Operația deși terminată cu succes, bolnavul însă sucombă după 24 ore cu fenomene de aritmie și algiditate.

Acum ținând seamă de modul cum se prezintă acest caz, găsim o anomalie congenitală care'și are origina din timpul evoluțiuneĭ embrionare, adică la 45 zile și ar consta, după Gasser și Jeannel din descinderea și mugurirea pintenuluĭ alantoiden cu sudura buzelor șanțuluĭ genital. Mugurirea pintenuluĭ alantoidien la un moment dat să scoboară pentru a diviza în două gutiera cloacală internă și când această diviziune să exagerează maĭ ales printr'un proces patologic (Vernenil) atunci rezultă o închidere prin lipirea păreților gutiereĭ rectale și fiind-că pintenele alantoidien a avut o scoborâre maĭ mică să determină o strangulație din partea rectuluĭ și o inperforare din partea anusuluĭ. Strangulația rectală să reduce așa de mult încât să manifestă numaĭ printr'un cordon fibros după cum am găsit la cazul nostru.

Prezența anusuluĭ imperforat indică că ectodermul s'a deprimat spre mesoderm însă nu s'a perforat de oare-ce

rectul deja nu să formase în mod normal, ci s'a redus la o ampulă mică, iar restul s'a transformat într'un cordon fibros ce a înaintat spre anus care a rămas imperforat.

Această stare anatomo-patologică nu să poate uşor preciza, din care cauză este greŭ de ales procedeul operator. Pentru a fi maĭ sigur în acest caz trebuie incizia să se întindă cât maĭ mult spre coccix şi just pe linia mediană. Numaĭ ast-fel se poate ajunge just la ampula intestinală dacă există, chiar dacă ar exista o fistulă recto-vezicală saŭ vaginală. De rect să suturează extremităţile intestinuluĭ la orificiul cutanat, scoborârea făcută încet să fie dusă cât maĭ mult spre mijlocul perineuluĭ, punctul unde se va vedea vestigiul anal, de oare-ce aicĭ musculatura perineuluĭ nu s'a schimbat şi prezenţa muşchilor intacţĭ, maĭ ales sfincterienĭ vor folosi la închiderea viitoruluĭ anus, formând sfincterul anal.

Cazul nostru ar fi fost fericit dacă s'ar fi putut opera în a 3-a zi cel mult, atuncĭ când forţele nu eraŭ sfârşite· când fenomenele şi alteraţiunile carĭ să produc în ocluzia intestinală învechită nu'şĭ ar fi făcut apariţia lor.

Este de dorit ca moaşele rurale să examineze nu numaĭ copiĭ la a căror naştere asistă ci şi pe aceĭ asistaţĭ de moaşele empirice. Orĭ-ce anomalie constatată, copilul imediat să fie trimis, fără a maĭ lăsa să se celebreze diferite ceremoniĭ religioase care întârzie şi face insuccesul operator.

Primiparele aŭ nevoe de maĭ mult control căcĭ ele necunoscând funcţionarea diverselor organe observă prea târziŭ neregularitatea funcţionăriĭ lor şi prin aceasta periclitează viaţa copiilor.

SOCIETAȚI SAVANTE

Societatea de Chirurgie din Paris

Ședințele de la 29 April — 20 Maĭ 1903.

(Bulletins et mémoires de la Société de Chirurgie de Paris, 1903).

Despre căile de acces la splină. Utilitatea rezecțieĭ extrapleurale a margineĭ costale pentru a înlesni în unele cazurĭ descoperirea acestuĭ organ. — **Monod** face asupra acesteĭ lucrărĭ a luĭ **Vanverts** un raport. Când splina e ipertrofiată saŭ flotantă, dânsa e destul de accesibilă printr'o laparatomie laterală longitudinală la nevoe complectată printr'o inciziune laterală externă. Totuși pentru a aborda maĭ lesne legăturile freno-splenice și gastro-splenice, dânsul recomandă o rezecțiune costală identică cu acea recomandată de **Lannelongue** și **Canniot** pentru descoperirea feței convexe a ficatuluĭ. Această technică operatorie e în special indicată în cazurĭ de plăgĭ și rupturĭ ale splineĭ, organul fiind *normal* și *normal situat* Se bazează pentru aceasta pe lucrarea luĭ **Pioon,** care studiând topoprafia splineĭ pe cadavre la care injectează seŭ în pulmon în cantitate egală cu rezerva respiratorie — condițiunĭ identice ca pe viu—a arătat că splina e orizontală și complect ascunsă de peretele costal. Pentru asemenea cazurĭ, **Vanverts** recomanda o incizie paralelă cu marginea costală, la un deget maĭ jos, de la o egală distanță între linia mediană și paramamară, până la linia axilară mediană; colonul dat în jos, tuberozitatea stomaculuĭ la dreapta, loja devine vizibilă. E necesar totuși a rezeca din scheletul costal pentru un acces maĭ mare. Deja **Pauchet,** în 2 cazurĭ de splenectomie pentru rupturĭ traumatice, a întrevăzut necesitatea uneĭ ast-fel de compliment de operație. Urmează descrierea technicei operatorie. — **Quénu** atrage atenția asupra avantagiuluĭ ce se obține când operatorul se așează pe partea dreaptă a bolnavuluĭ, putând inspecta lesne pediculul vascular.

Calea vagino-perineală în cura fistulelor recto-vaginale superioare. —

Legueu. In fistulele recto-vaginale superioare, avem *calea vaginală*, autoplastia prin procedeul lui **Fritch,** al lui **Le Dentu,** dar fistula e greŭ accesibilă. Pe calea *perineală* avem procedeul lui **Segond** amputaţia părţeĭ inferioare a rectuluĭ, de sub fistulă și coborâre la piele a capătuluĭ superior; secţiunea antero-posterioară a perineuluĭ până la fistulă și perineorafia; în sfârșit dedublarea perineuluĭ care poate fi dusă ori-cât de sus, peutru a coase separat orificiul rectal și cel vaginal. Autorul a combinat decolarea perineală, printr'o incizie transversală, dusă până la fistulă, cu secţiunea longi udinală a pereteluĭ vaginal posterior ast-fel decolat, a cusut separat mucoasa rectală, musculoasa rectală și plaga vaginală cuprinzând și mușchiĭ ridicătorĭ. Vindecare perfectă în 20 zile.

Felizet într'un caz de fistulă recto-vaginală superioară a recurs acum 20 anĭ la următorul procedeŭ: a dedublat peretele recto-vaginal până dincolo de fistulă printr'o incizie pre-spincteriană, transformând-o ast-fel într'o fistulă vagino-perineală și una recto-perineală; pe aceasta din urmă a tratat'o printr'o incizie largă spintecând'o în rect, fistula vaginală a rămas neatinsă, dar isolată de orĭ-ce scurgere. In 15 zile vindecarea a fost complectă. — **Reclus** recurge la transfixia pereteluĭ lateral și a perineuluĭ cu un cuţit cu lamă lungă. — **Routier** într'un asemenea caz a recurs la laparatomie, a dedublat fistula, a cusut rectul și a drenat vaginul; reușită. — **Segond** susţine că procedeul luĭ, rezumat maĭ sus, e cel maĭ simplu și maĭ sigur.

Anevrism popliteŭ. Ablaţie. — **Monod** prezintă un bolnav operat pentru un anevrism sacciform al popliteeĭ prin extirparea saculuĭ, cât o nucă, cauzând numaĭ durerĭ. In 13 zile s'a vindecat complect.

Fractura rotuleĭ tratată prin compresiune elastică. Cal osos. — **Bazy** prezintă un bolnav tratat acu 2 anĭ pentru o fractură transversală a rotuleĭ prin compresiune elastică și punctiune. La radiografie se vede un cal osos perfect; îndepărtarea între fragmente era numaĭ de 1 cm.—**Championnière** cere radiografia rotuleĭ înainte de tratament.

Ope-aţia empiemuluĭ prin incizia verticală posterioară. — **Moty** prezintă un bolnav de 31 anĭ, tuberculos și care s'a vindecat fără fistulă, graţie declivităţeĭ inciziuneĭ posterioare, dar nu exista pneumotorax, iar revărsatul nu era așa vechiŭ, pulmonul, își conservase elasticitatea. Pulmonul se retractează spre mediastin, iar nu în sinusul costo-vertebral, așa că nu e nicĭ un pericol de al răni prin incizia posterioară. Dacă e fixat la torace prin aderenţe, se poate recunoaște această prin semne stetoscopice saŭ prin punctie. — **Quenu** a practicat această incizie la un coleg de spitale și cu succes; era vorba de o pleurezie purulentă închistată.

Con.

LUCRARI ORIGINALE

Amputațiile osteo-plastice practicate la nivelul genunchiuluĭ

de

Dr. BALACESCU

Asistent de clinică chirurgicală.
Asistent la Institutul de Anatomie topografică și chirurgie.

Cu mijloacele moderne de asepsie și antisepsie, rezultatele operatoriĭ devin din zi în zi maĭ sigure, iar frumoasele succese obținute maĭ după fie-care intervențiune, ne încurajeaza în executarea diverselor procedee operatoriĭ. Este incontestabil că cu cît un procedeŭ e maĭ simplu și maĭ facil de executat, cu atîta merită maĭ mult a fi întrebuințat. Nu e maĭ puțin adevărat însă, că o complicațiune în tecnica unuĭ procedeŭ, al căruĭ rezultat ultim 'l face maĭ superior, nu poate să constitue o contra indicațiune în aplicarea luĭ.

In orĭ ce act chirurgical, prima grije a chirurguluĭ este de a salva viața bolnavuluĭ; alăturĭ însă și în strînsă legătură cu această axiomă, urmează un corolar de o importanță tot atât de capitală, acela de a nu face prin intervențiunea chirurgicală dintr'un bolnav un infirm.

De aceea, cu drept cuvânt, profesorul *Farabeuf*[1])

1) *Farabeuf*. Précis de manuel operatoire 1895, pag. 125.

vorbind de amputaţiuni în general spune, că nu este destul ca amputatul să respire, ci trebue ca infirmitatea consecutivă operaţiuneĭ să nu-ĭ facă viaţa insuportabilă, cu alte cuvinte el cere ca bontul rezultat să nu fie nicĭ dureros, nicĭ impotent, ci un bont bun, un bont perfect.

Astăzĭ, graţie progreselor făcute în chirurgia conservatoare, se amputează mult maĭ rar de cât acum câţĭ-va anĭ şi atuncĭ când mâna ne este forţată de a sacrifica o porţiune dintr'un membru, singura grije pe care o avem este să alegem un procedeŭ operator, care să dea ca rezultat un bont indolent, solid şi cu o formă regulată, pentru că numaĭ cu un asemenea bont, bolnavul se va putea servi la necesităţile luĭ.—Aşa în cât, înainte de a proceda la amputaţiune, este de rigoare absolută a ne pune întrebarea, ce va face amputatul cu bontul săŭ, pentru că de la răspunsul ce-l vom da, va depinde alegerea procedeuluĭ operator.

Prin urmare, daca este vorba să amputăm o porţiune din membrul inferior, va trebui să avem prezent în minte funcţiunile pe care le va îndeplini viitorul bont, pentru ca prin metoda operatoare întrebuinţată să asigurăm îndeplinirea acestor funcţiunĭ.

In totdeauna chirurgiĭ aŭ căutat mijlocul cel maĭ bun pentru a obţine la membrul inferior un bont solid şi nedureros, pe extremitatea căruia bolnavul să se poată sprijini fără nicĭ o teamă, fie direct pe sol, fie prin intermediarul unuĭ aparat ortopedic.

Inutil să reamintim aci precauţiunile ce trebuesc luate pentru a obţine un bont bun, ele aŭ devenit clasice.

Se ştie, în adevăr, că cicatricea trebue aşezată acolo unde este maĭ ferită, maĭ la adăpost de atingerĭ şi presiunĭ, ceea ce însemnează că ea nu va fi nicĭ-odată terminală pe un bont care este chemat a furniza, prin extremitatea sa, punctul de sprijin în mers. De asemenea, la alegerea tegumentelor ce va acoperi bontul, se va ţine seamă de presiunea la care vor fi supuse aceste tegumente după amputaţie, ceea ce implică întrebuinţarea pieleĭ

obicinuită deja cu presiunea. Şi pentru a-ĭ asigura vitalitatea, precum şi pentru a înlătura producerea ulceraţiilor prin strivirea eĭ între os şi sol saŭ aparatul protetic, la confecţionarea lambourilor, se vor întrebuinţa toate straturile musculare disponibile, formînd ast-fel un fel de periniţă musculară, care interpunându-se între os şi piele va micşora prin elasticitatea sa transmisiunea presiuneĭ exercitată prin extremitatea osuluĭ. Cu modul acesta tegumentele nu vor adera la os, ci vor rămâne mobile pe ţesuturile profunde şi'şĭ vor conserva şi vitalitatea şi elasticitatea lor normală.

Periniţa aceasta musculară, transformîndu-se într'un capişno fibros, va servi ca punct de inserţiune pentru muşchiĭ şi tendoanele musculare ce aŭ luat parte la confecţionarea lambouluĭ. Ast-fel porţiunea remasă din membrul amputat va putea să execute diferite mişcărĭ pe care le va transmite aparatuluĭ protetic, cu o facilitate şi cu o forţă cu atât maĭ mare cu cât braţul de pârghie va fi maĭ lung. De unde deducţia practică de a nu executa o amputaţie la locul zis de elecţie, atuncĭ cînd leziunea permite conservarea gambeĭ întregĭ, ci să amputăm gamba în treimea sa inferioară, luând măsurĭ speciale în cea ce se referă extremităţile osoase.

In adevăr, pentru ca bontul să fie solid, să cere o condiţiune esenţială, ca extremitatea osoasă, acea care serveşte ca punct direct de sprijin când bolnavul se reazimă pe bontul săŭ, să aibă o suprafaţă netedă, lăţită saŭ puţin rotunjită; să nu fie ascuţită saŭ să prezinte creste or vârfurĭ, pentru că în asemenea cazurĭ lamboul musculocutanat or cât ar fi el de gros nu va putea permite bolnavuluĭ să se servească de bontul săŭ, ţepuşa osoasă saŭ numaĭ creasta sa ascuţită 'l va irita la început, provocând durererĭ intolerabile la cea maĭ mică presiune, şi-l va transpersa în urmă, dând naştere la o ulceraţie ce va face bontul cu totul impropriŭ de a servi.

In asemenea împrejurărĭ, bolnavul neputându-se sprijini pe extremitatea bontuluĭ săŭ, va căuta să ia alt punct

de sprijin în mers. Şi dacă a suferit o amputaţie a gambeĭ, el va flexa gamba pe coapsă şi se va servi de genunchĭ ca punct de sprijin; iar dacă coapsa a fost amputată, ischionul va furniza acest punct de reazim.

Rezultatul acesta este dezastros, pentru că în primul caz segmentul de gambă devenit inutil, jenează pe bolnav în adaptarea unuĭ aparat ortopedic şi face prea vizibilă infirmitatea, pe care ceĭ maĭ mulţi bolnavĭ doresc a o ascunde, pe cât este posibil; iar în cazul al doilea, segmentul de coapsă păstrat cere a fi reamputat saŭ pus ca şi în cazul prim la adăpost de orĭ-ce atingere.

De acea unĭĭ chirurgĭ, pentru a garanta şi maĭ bine soliditatea bontuluĭ, pe lângă că aŭ căutat să păstreze piele şi cărnurĭ suficiente, pentru a obţine bonturĭ cu forme regulate, ’şĭ-aŭ propus să asigure şi din partea extremităţiĭ osoase această soliditate, păstrând lambourĭ periostice cu care să o îmbrace. Scopul urmărit era pe de o parte de a separa secţiunea osoasă de părţile moĭ, închizând printr’un fel de capac canalul medular, iar pe de alta pentru a obţine ca rezultat o îngroşare a acesteĭ extremităţĭ osoase, un fel de măciucă, prin producerea de substanţă nouă osoasă.

Alţĭ chirurgĭ însă, urmând acelaşĭ scop, adică obţinerea uneĭ extremităţĭ osoase solide, aŭ recurs la metodele osteoplastice propriŭ zise, adică la păstrarea în lambourile cutanate a unor micĭ fragmente osoase, aderente la părţile moĭ prin intermediarul periostuluĭ lor, pentru a le asigura vitalitatea, fragmente ce sunt puse şi menţinute în contact cu secţiunea extremităţeĭ osoase. — Prin fuziunea acestor fragmente osoase cu extremităţile secţionate se obţine o suprafaţă netedă, aptă pentru a transmite greutatea corpuluĭ, fără a irita saŭ a răni părţile moĭ.

Lucrările experimentale întreprinse de nemuritorul *Ollier* [1]) asupra regenerăreĭ şi greferĭ osoase, cunoscute astăzĭ de toată lumea, aŭ făcut cu drept cuvânt ca celebrul

1) *Ollier*, Traité des résections, 1885 pag. 566.

chirurg să fie considerat ca părintele osteo-plastiilor. Totuşi, ideia întrebuinţăreĭ de lambouri osteo-periostice pare să dateze de la începutul secoluluĭ al XIX când *Vincent Ritter von Kern* [1]) bazat pe faptul că osul se reproduce din periost, a găsit logic, ca acolo unde din cauze patologice osul lipsea, să grefeze din vecinătate segmente osteo-periostice.

Prima amputaţiune osteoplastică clasică a fost propusă de *Pirogoff* [2]) la congresul din Tubingen în 1853. Chirurgul rus a modificat dezarticulaţia tibio-tarsienă, întrebuinţând pentru prima oară un procedeŭ osteo-plastic, cu scopul pe de o parte de a facilita execuţiunea operaţiuneĭ, considerând decorticarea calcaneuluĭ ca un timp foarte deficil în procedeul luĭ Syme, şi pe de altă parte pentru a întări extremitatea osoasă, păstrând în lamboul cutanat un segment avivat din calcaneŭ pentru a-l aplica şi a-l menţine în contact cu suprafaţa secţionată a extremităţeĭ inferioare a tibieĭ şi a peroneuluĭ. Cu modul acesta procura extremităţeĭ osoase o suprafaţă şi maĭ mare şi maĭ naturală, pe care să se poată sprijini cu înlesnire în timpul mersuluĭ.

Această operaţiune foarte ingenioasă, a fost executată în nenumărate cazurĭ, la început urmând tecnica dată de, Pirogoff, maĭ târziŭ pe a procedeuluĭ modificat de Michaelis, Sedillot [3]) şi Günter, carĭ aŭ propus şi practicat secţiunĭ oblice, în loc de secţiunĭ verticale, atât pe calcaneŭ cât şi pe tibia şi peroneŭ. Modificarea aceasta se impunea din cauza dificultăţeĭ uneĭ perfecte adaptărĭ a suprafeţelor osoase, precum şi a menţinereĭ lor în contat, după procedeul Pirogoff tip.

Această modificare este şi ea abandonată şi înlocuită cu o secţiune orizontală a calcaneuluĭ şi a oaselor gambeĭ, propusă de *Pasquier* [4]) care cel dintâĭ a descris şi a fi-

---

1) *V. Ritter v. Kern.* Die Leistungen der chirurgischen klinic der hohen Schule zu Wien, 1805—1824.

2) *Pirogoff.* Klinische chirurgie. Eine Sammlung von Monographien über die wichtigsten Gegenstände der praktische chirurgie Leipzig 1854.

3) *Sedillot.* Contributions à la chirugie. Tome II 1868 pag. 193.

4) *Pasquier.* Thèse de Paris 1871.

gurat în lucrarea sa secţiunea orizontală a calcaneului. *Le Fort* însă e cel dintâi care practică această operaţiune în 1873 şi afirmă că urmărea de câţi-va anĭ această ideé. El a arătat avantagele acesteĭ modificărĭ, demonstrând că bolnaviĭ calcă prin acest procedeŭ pe suprafaţa de sprijin naturală a calcaneuluĭ.

Or care ar fi direcţia ce se dă linieĭ de secţiune a oaselor, rezultatul este obţinerea unuĭ bont maĭ solid şi deci maĭ apt pentru a suporta direct greutatea corpuluĭ, plus o lungire a oaselor gambeĭ cu toată grosimea porţiuneĭ conservată din calcaneŭ, ceea-ce contribue foarte mult la mascarea diformităţeĭ prin întrebuinţarea unuĭ aparat ortopedic apropiat.

In vederea acestuĭ scop ultim, adecă a alungireĭ cât maĭ mult a oaselor gambeĭ *Hancook*[1]) a propus şi a şi executat într'un caz, conservarea astragaluluĭ şi practicarea osteoplastieĭ între acest os şi calcaneu. Chirurgul englez pretinde, că după secţionarea orizontală a feţeĭ inferioare a astragaluluĭ şi verticală a calcaneuluĭ à la Pirogoff, a putut să pună şi să menţină în contact aceste suprafeţe avivate, cea ce Farabeuf consideră ca fatezist, pentru că, zice dânsul, tendonul luĭ Achile şi tegumentele posterioare se opun cu desăvârşire la răsturnarea segmentuluĭ calcaneen.

Quemby[2]) pentru a păstra la copiĭ cartilagiul epifizar, după ce a secţionat à la Pirogoff calcaneul, s'a mulţumit numaĭ a răzui cartilagiul articular ce acopere morteza tibio peronieră, fără a secţiona din extremităţile acestor oase, şi a introduce în această morteză ast-fel preparată segmentul calcaneen. El laudă mult succesele obţinute în acest mod.

Profesorul *Samfirescu*[3]) modifică acest procedeu al luĭ Quemby, înlocuind secţiunea verticală a calcaneuluĭ,

---

1) *Hancook.* Operative Surgery an the foot and ankle-joint, 1873 p. 289.

2) *Gurlt.* Amputationen, Exarticulationen und Resectionen im Jahresberieht über die Leistungen und Forschungen der gesammten Medizin 1866 B. II Abth. Berlin 1867.

3) *Samfirescu et Solomovici.* Nouvelle operation osteoplastique dans la region tibio-tarsienne. Revue de chirurgie No. 2, 1897.

printr'o secțiune orizontală à la Pasquier—Le Fort, pe care apoĭ o introduce în morteza tibio-peronieră preparată à la Quemby, consiliând la nevoe a se secționa vârful maleoleĭ externe, când el este maĭ lung de cât grosimea segmentuluĭ calneen, saŭ a ambelor vârfurĭ ale maleolelor, după cum a procedat profesorul *Botez* [1]) într'un caz.

Tauber [2]) din Varșovia descrie o amputație osteoplastică tibio calcaneenă, care diferă de cele anterioare prin faptul că el secționează calcaneul în două jumătățĭ printr'o incizie antero-posterioară, pe care o adoptează, răsturnând'o pe lături la suprafața de secțiune a oaselor gambeĭ care s'a făcut după o linie orizontală.

Kranzfeld [3]) modifică procedeul luĭ Hancook, propunând ca în toate cazurile în care tegumentele nu sunt suficiente pentru a practica amputația luĭ Chopart, să se secționeze orizontal atât fața inferioară a astragaluluĭ cât și fața superioară a calcaneuluĭ, care nu se vor pune în contact de cât după ablațiunea capuluĭ astragaluluĭ în totalitate precum și a extremităței anterioare a calcaneuluĭ.

J. L. Faure [4]) propune o operație osteo-plastică tibio-astragaliană, adecă în loc să se facă secțiunea calcaneuluĭ à la Pasquier-Le Fort, să se păstreze și astragalul, după cum a propus'o și Hancok și Kranzfeld, și osteoplastia să se facă între fața superioară a astragaluluĭ, care va fi avivată printr'o secțiune orizontală și extremitățile secționate ale oaselor gambeĭ. Autorul se laudă cu succesele obținute prin acest procedeu, care are avantajul de a da o alungire și maĭ mare bontuluĭ.

Profesorul Samfirescu [5]) modifică acest procedeŭ, în sensul de a păstra pe lângă astragalul ast-fel secționat, toată lungimea oaselor gambeĭ, limitându-se numaĭ de a

1) ***Solomovici.*** Valeur clinique des amputations osteoplastiques. Revue de chir. 1899, p. 365, și Revista de Chirurgie 1899 pag. 193.

2) ***Tauber.*** Arch. de Langenbeck XXXIV, 2. 1896.

3) ***Kranzfeld,*** Eine neue osteoplastische Amp. Methode am fusse. Centr. f. Ch. 1890.

4) ***J. L. Faure.*** Presse medicale 15 Fevrier 1897.

5) ***Samfirescu.*** O nouă operație osteoplastică în regiunea tibio-tarsienă. (Modificarea operației luĭ J. L. Faure) Revista de Chirurgie 1897 pag. 105.

ridica cartilagiul articular din morteza tibio-peronieră, în care introduce segmentul avivat din astragal, după cum introducea, în modificarea procedeului lui Quemby, segmentul calcaneen. Se înţelege de la sine, că această modificare fericită prezintă avantage şi mai mari de cât simplul procedeŭ al lui Faure.

Profesorul Demosthen şi *Doctorul Anghelovici*[1]) propun o operaţie osteo-plastică inter-astragalo-calcaneenă, în care după avivarea feţei superioare a calcaneului şi inferioară a astragalului orizontal, se pun în contact în toată întregimea lor aceste două oase avivate, căutând cu modul acesta a obţine o alungire cu mult mai mare de cât în orĭ-ce procedeŭ osteo-plastic, conservând în acelaşi timp şi mişcările, atât de necesare, în articulaţia tibio-peroneo-astragalienă, pentru a masca cu înlesnire diformitatea prin ajutorul unuĭ aparat protetic perfecţionat[2]).

In fine nu trebue uitată operaţiunea lui *Wladimiroff-Mikulicz*[3]), care interpune între suprafaţa secţionată a oaselor gambeĭ şi sol, întreg ante-piciorul avivat la nivelul scafoidului şi cuboidului.

De sigur că multiplicarea acestor procedee şi variante de procedee, în amputaţiile osteo-plastice ale piciorului, nu a fost făcută de cât ca să amelioreze într'un mod simţitor rezultatele operatorii, scopul final fiind obţinerea unuĭ bont util, unuĭ bont perfect, care să se apropie în funcţiunile sale pe cât este posibil de starea fiziologică.

Dacă soluţiunea pare rezolvată pentru amputaţiunile făcute la extremitatea cu totul inferioară a oaselor gambeĭ, ea dă încă mult de lucru chirurgilor când e vorba de a amputa gamba saŭ coapsa în continuitate.

Incă de la 1891 *August Bier*[4]) s'a gândit să creeze

---

1) ***Demosthen—Anghelovici.*** Un noŭ procedeŭ de amputaţie parţială a piciorului cu două lambouri. Revista Sanitară No. 3 Noembre 1897 pag. 147.

2) De curând am avut ocasiunea să practic această intervenţiune la o bolnavă pentru un mal perforant plantar. Operaţiunea de o execuţiune facilă şi rapidă, pare să dea un bont frumos şi solid. Cazul fiind prea recent, regret că nu pot să daŭ detalii asupra rezultatului tardiv.

3) ***Wladimiroff*** 1872 — ***Mikulicz*** 1881—Simon Thèse de Paris 1889.

4) ***Bier.*** Deutsche Zeitschrift für Chir. Bd. 34. 1892.

Scanned with OKEN Scanner

la extremitatea inferioară a gambeĭ, condițiunĭ identice cu cele din amputația la locul de elecție, să creeze — cum zice dânsul — *un picior (propriŭ zis) artificial plastic*, din extremitatea tibieĭ și părțile eĭ moĭ. Acest chirurg a procedat în două cazurĭ în modul următor: după ce a terminat amputația la extremitatea inferioară a gambeĭ, și după ce a închis complect bontul, procede la crearea *piciorului*, excizează o porțiune patrată din piele pe fața anterioară a gambeĭ, apoĭ cu dalta și cu ciocanul abrazează creasta anterioară a tibieĭ până la canalul medular, pe toată întinderea plăgeĭ create, ast-fel că transformă osul într'o suprafață plană. La nivelul inciziei cutanate superioare, secționează tibia și peroneul cu dalta; rezecă o porțiune maĭ mare din peroneŭ subperiostic. Segmentul tibial ast-fel izolat este așezat în unghĭ drept subt extremitatea secționată a tibieĭ, coase pielea și fixează bontul în această poziție cu ajutorul uneĭ atele speciale.

Avantajul acesteĭ osteo-plastiĭ ar fi crearea a uneĭ tălpĭ artificiale pe care se sprijină bolnavul, adaptându-șĭ un aparat protetic apropiat.

Cu toate că rezultatele obținute de Bier și imitatoriĭ săĭ păreaŭ să fie satisfăcătoare, procedeul a fost dat aproape complect uităreĭ. Chirurgiĭ se mulțumeaŭ, în cazurile în care nu preferaŭ amputația la locul de elecție, să păstreze numaĭ periost cu care să acopere extremitățile osoase, dominînd credința că, or cât de perfect ar fi un bont de gambă saŭ de coapsă, este imposibil ca operatul să meargă multă vreme pe bontul săŭ, fără ca să nu ia puncte de sprijin complimentare, pe condiliĭ tibialĭ și pe toată periferia segmentuluĭ sural, or pe ischion și marele trocanter.

Aproape nu se maĭ vorbea de amputațiile osteo-plastice în continuitate, când în 1898 prin luna Septembre, *Delbet* [1]) practică prima sa amputație osteo-plastică a gambeĭ, conservând în lamboŭ o mică porțiune din tibia pe care o adaptează la extremitățile tibieĭ și peroneuluĭ. Succesul obținut l-a încurajat, și nu mult după prima intervenție a practicat o a doua, cu un rezultat tot atât de fericit.

1) *Delbet.* Bull. et mem de la Soc. de Chir. de Paris. Decembre 1898.

Primul său bolnav l-a prezintat Societăţeĭ de Chirurgie din Paris în luna Decembre acelaşĭ an, adică după 3 luni de la operaţie, când i s'a obiectat că cazul e prea recent pentru a fi demonst ativ. Prezentându-l însă după 9 luni, în şedinţa de la 14 Iunie 1899, însuşĭ părintele osteo-plastiilor Ollier după ce examinează bolnavul, declară că de şi nu este partizan al osteoplastiilor directe în asemenea împrejurări, preferând osteoplastia indirectă saŭ periostică, găseşte că bontul este în cele maĭ bune condiţiuni pentru a suporta presiunile.—In adevăr segmentul osos era destul de solid fixat la extremităţile tibieĭ şi peroneuluĭ, el nu se atrofiase de loc. Pielea care acoperea bontul se îngroşase, epidermul luase aspectul aceluĭ ce acopere olecranul. Bolnavul atestă că el se sprijină cu toată greutatea corpuluĭ său pe extremitatea bontuluĭ fără ca să simţă nicĭ cea maĭ mică jenă.

Scopul urmărit prin această intervenţie, adecă obţinerea unuĭ bont solid şi indolent, capabil de a suporta greutatea corpuluĭ, bolnavul sprijinindu-se direct pe extremitatea luĭ, fiind pe deplin realizat, a încurajat pe acest abil şi distins chirurg a practica aceeaşĭ operaţiune încă în alte treĭ cazurĭ[1]), cu succese tot atât de frumoase.

In Decembre 1899, Academia de Medicină din Paris acordă o menţiune onorabilă lucrăreĭ profesoruluĭ *Samfirescu* întitulată „Amputaţiile osteoplastice aplicate în continuitatea oaselor lungĭ ale extremităţilor“[2]). In această lucrare, de o valoare netăgăduită, profesorul Samfirescu descrie un procedeŭ osteo-plastic, care convine la toate amputaţiile clasice în continuitatea oaselor lungĭ ale extremităţilor. Procedeul consistă în păstrarea in lamboul musculo-cutanat a unuĭ segment de os ce se pune şi se menţine prin suturĭ periostice în contact cu căpătâiul osuluĭ secţionat, cu care sudându-se va forma o extremitate osoasă

---

1) *Delöet*, Bull. et Mem. de la Soc. de Chir. de Paris. 1900 pag. 1026 et 1903 pag. 89.

2) *Samfirescu*. Amputations osteoplastiques experimentales. Monographie 1901.

regulată, solidă și deci aptă pentru a suporta greutatea corpului în mers, când e vorba de amputații ale gambei sau ale coapsei.

Aceste amputațiuni nu se pot executa de cât cu metoda cu lambouri și anume cu procedeul cu două lambouri musculo-cutanate de lungime inegală. Lamboul cel mare va coprinde întotdeauna segmentul sau segmentele osoase și el va fi croit de la partea latero-externă pentru braț și coapsă, de la fața dorsală pentru antebraț și de la fața antero-externă pentru gambă.

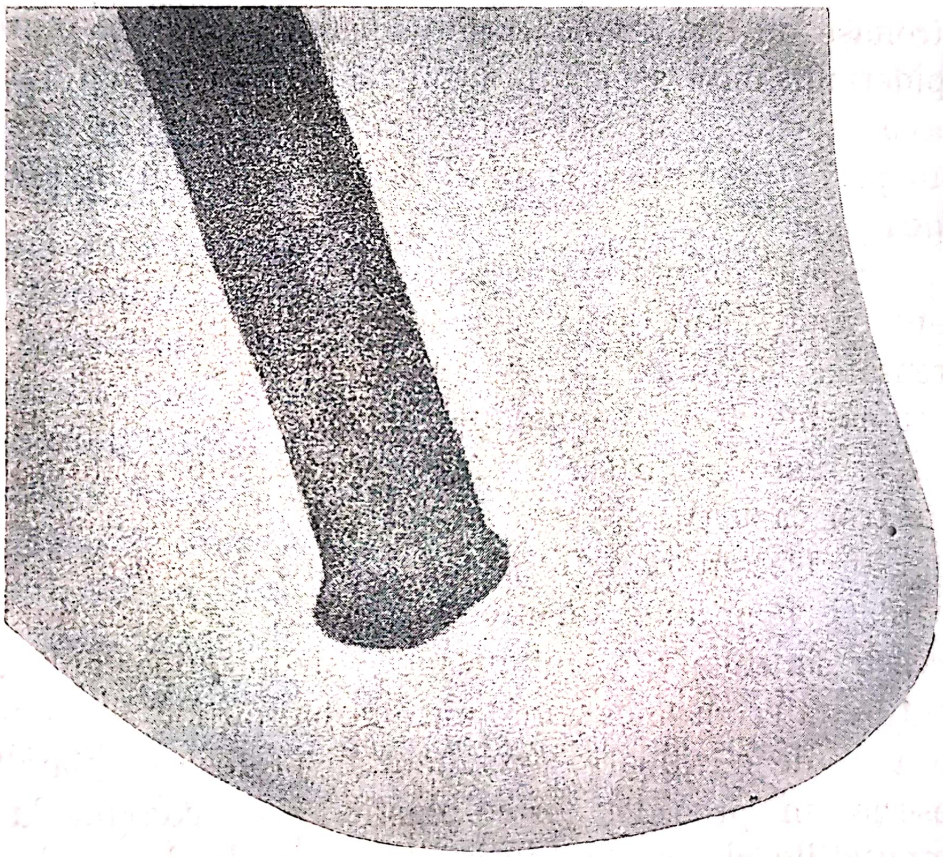

Fig. 1

Nu voi descri aci tecnica operatoare, trimețând pentru detalii la excelentul articol al autorului, voi aminti numai că domnul Profesor *Th. Ionescu* [1]) a executat acest procedeu în trei cazuri de amputațiuni ale coapsei în treimea inferioară și în două amputațiuni ale gambei în treimea

1) *Th. Ionescu.* Bull. et mem. de la Soc. de Chir. de Bucarest 1903.

mijlocie; iar eŭ într'un caz de amputaţiune a antebraţuluĭ în treimea superioară.

Rezultatele obţinute în aceste casurĭ aŭ fost excelente, segmentele osoase aŭ aderat intim între ele după cum se poate constata din radiografiile alăturate (fig. 1 şi 2). Intr'un singur cas însă de amputaţie a coapseĭ micul fragment s'a deplasat complect, fixându-se pe una din marginele extremităţeĭ osoase a femuruluĭ.

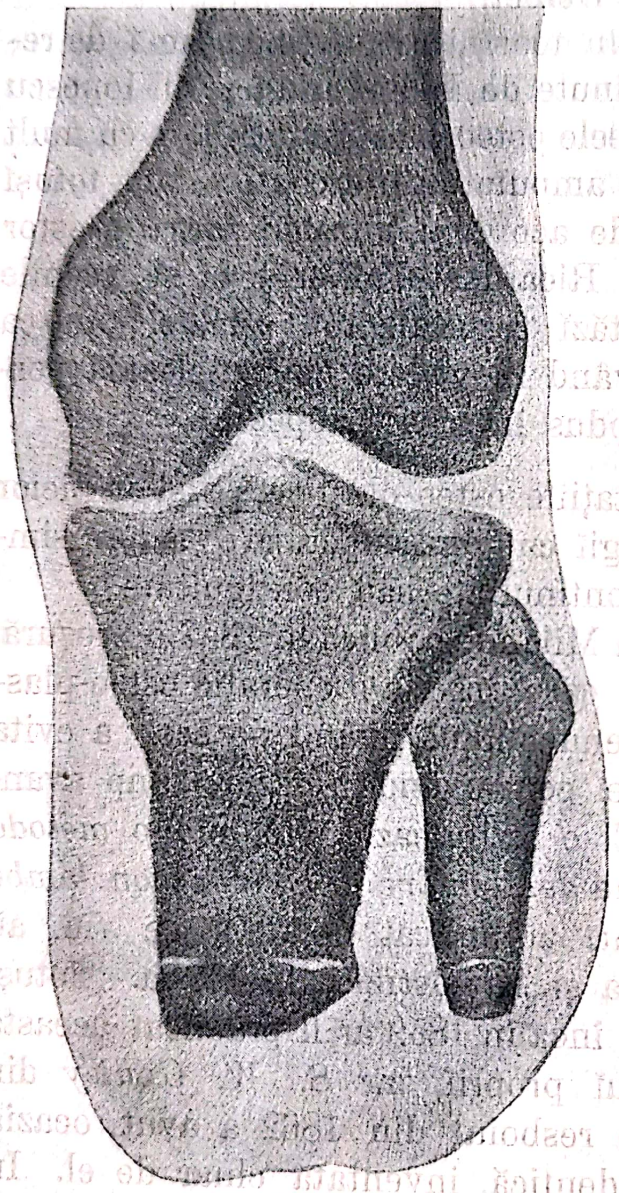

Fig. 2

In cazurile în care fragmentele s'aŭ lipit la extremităţile osoase bonturile pe lângă că aveaŭ o formă regulată, permiteaŭ apăsărĭ chiar puternice pe extremităţile osoase, fără ca să se dea naştere la cea maĭ mică durere. Din nenorocire însă bolnaviĭ fiind complect lipsiţĭ de mijloace nu aŭ putut să 'şĭ procure aparate ortopedice perfecţionate, ci ceĭ cu amputaţia coapseĭ s'aŭ servit de un pilon cu punctul de sprijin luat pe ischion, iar cel cu amputaţia gambeĭ şi-aŭ îndoit gamba pe coapsă rezemându-se pe genunchĭ. Aşa în cât, nu pot afirma cu certitudine că aceste bonturĭ ar fi fost capabile să furnizeze prin extremitatea lor punctul de sprijin în mers.

Recent în Franța *Pierre Duval* și *Quenu*[1]) aŭ prezintat înaintea Societățeĭ de Chirurgie din Paris bolnavĭ amputațĭ prin procedee osteo-plastice în treimea inferioară a gambeĭ cu rezultate excelente, urmând maĭ mult saŭ maĭ puțin procedeul luĭ Delbet.

Cu toate că chiar în teorie, fără a ține seamă de rezultatele admirabile obținute de Delbet, profesorul Ionescu Duval și Quenu, procedeele osteo-plastice par a fi cu mult maĭ superioare simplelor amputațiunĭ în continuitate, totuși nu toțĭ chirurgiĭ sunt de acord în întrebuințarea acestor procedee susținând, ca Ricard și Tuffier[2]) că și vechile procedee pot să dea astăzĭ rezultate tot așa de bune ca și cele osteo-plastice, având în vedere maĭ cu seamă perfecționările ce s'aŭ introdus în arta ortopedică.

La genuchĭ, amputațiile osteo-plastice, ca și la picior prezintă desigur avantagiĭ cu totul superioare asupra simplelor amputațiunĭ în continuitate saŭ contiguitate.

Rocco Gritti[3]) din Milano, publică în 1857 o broșură, cu figurĭ explicative, în care descrie o operație osteo-plastică în dezarticulația genuchiuluĭ, având de scop a evita desavantagiile amputațieĭ conservând in acelaș timp avantagiile dezarticulațieĭ. El o intitulează: *Un nuovo metodo denominato amputazione del femore ai condili con lambo patellare.*—Ceĭ dintiĭ carĭ aŭ aplicat operația pe viŭ, aŭ fost *Schuh* în Germania și *Sawostizki* în Rusia. Totuși *Neudörfer*[4]) susține că încă în 1859 ar fi practicat această operație după ideile luĭ propriĭ, iar *S. W. Gouley* din America pretinde că în resboiul din 1862 a avut ocazia să practice o operație identică, inventată chiar de el. In Italia a fost aplicată pentru prima oară pe viŭ de *Melchior* din Salo, în 1866.

Rezboiul din 1864 dintre Prusia și Danemarca, a dat prilejul a supune la probă noua operație. Botezul de sânge

1) *Quenu.* Bull. et mem. de la Soc. de Chir. de Paris 1903 pag. 88.
2) *Ricard și Tuffier.* Bull. et mem. de la Soc. de Chir. din Paris 1903 pag. 89.
3) Annali universali di Medicina. Luglio 1857.
4) Handbuch der Kriegschirurgie etc. p. 1559, 1692 etc.

al invenţieĭ luĭ Gritti, a eşit dezastros. Zece operaţiunĭ pentru fracturĭ prin armă de foc, practicate de *V. Langenbeck*, *Luecke*, *Esmarch*, *Fischer*, *Ochwadt*, *Schilling*, *Heine* şi *Weinlechner*, după metoda luĭ *Gritti*, am dat 2 vindecărĭ şi 8 morţĭ. Cu acest prilej *Heine* respinge „operaţia tânără, cu care rezboiul italian a înzestrat ştiinţa“ şi propune în locul eĭ amputaţia transcondilienă. La congresul naturaliştilor şi medicilor germanĭ de la Giessen, din 1864, *Luecke* [1]) comunicând 5 cazurĭ, dintre carĭ 4 mortale, recomandă a se supune operaţia la noĭ încercărĭ.

Cel maĭ fervent apărător al operaţieĭ luĭ *Gritti*, era pe acele vremurĭ *Szymanowski*, care într'o publicaţiune din 1866, intitulată: „îndreptăţirea operaţieĭ luĭ *Gritti* prin vorbe şi fapte“ [2]) şi într'una din 1867 [3]) arată avantagiile eĭ şi numărul mare al partizanilor eĭ. El vede în această operaţie posibilitatea de a obţine o vindecare rapidă, fără supuraţie şi necroză, prin punerea în contact a două suprafeţe de o potrivă de vascularizate, iar canalul medular al femuruluĭ rămîne nedeschis. După dînsul nu se pot obţine atare avantagiĭ prin nicĭ o altă metodă operatorie.

In Anglia şi America operaţia devine maĭ cunoscută graţie uneĭ publicaţiunĭ a luĭ *William Stokes* [4]) din Dublin, care a şi adus micĭ modificaţiunĭ metodeĭ.

Numărul operaţiunilor se înmulţeşte, succesele încurageazâ pe chirurgĭ, aşa că în 1879 *Weir* [5]) a putut aduna 76 de cazurĭ cu o mortalitate de 28,94%. Această statistică coprinde multe erorĭ, precum d. ex. cazurile luĭ *Dittel* în număr de 8 trecute toate ca vindecate, pe când în realitate 4 aŭ fost mortale; coprinde de asemenea cazurĭ cu indicaţiunĭ neprecise, ca d. ex. al luĭ *Neudörfer* din 1859.

---

1) *Luecke*, Die Amputatio femoris transcondylica. *Laugenbeck*, Archiv. Bd. XI. p. 167.
2) Prager Vierteljahrschrift 1866.
3) Die chirurgischen Resultate meiner Reise nach dem Kriege 1886. Prager Vierteljahrschrift 1867.
4) *Stokes*. Med. Chir. Transact. 1870. vol. 53 p. 175 şi Iahresb. f. 1870. II. p. 483.
5) *Weir*. New-Jork, Medic. Record, 1879.

De altfel această statistică a fost precedată de alte încercări identice, așa de *Kittel* [1]) care a adunat în teza luĭ inaugurală din 1866 20 cazurĭ, între care primul din Rotterdam neutilizabil; 12 cazurĭ mortale, adică 60%.—*Scholz* într'o lucrare premiată și intitulată „Amputațiunĭ și rezecțiunĭ" a adunat 15 cazurĭ cu 9 morțĭ, 60%, pe când v. *Wahl* indică 22 operațiunĭ cu 16 morțĭ, adică 73%. *Hofmokl* în 1868 dă din literatură 23 casurĭ, în afară de cele adunate de v. *Wahl*, cu 11 morțĭ, 9 vindecărĭ, 1 reamputat și 2 fără rezultat cunoscut, adică o mortalitate de 47%.

Prima statistică bine studiată, pe care trebue s'o luăm în considerațiune cu deosebită atențiune este aceea a luĭ *Salzmann* [2]). Ea datează din anul 1880, după războaele din 62, 64, 66 și 70—71 și curând după vulgarisarea metodeĭ antiseptice a luĭ *Lister*. In această statistică vom studia resultatele obținute cu operația luĭ Gritti în timp de războae și perioada preantiseptică.

De la 1880 încoace încă aŭ apărut lucrărĭ, maĭ mult saŭ maĭ puțin limitate, unele pur personale, în care sunt încă amestecate operațiune practicate sub imperiul antisepsieĭ, cu cele din perioada preantiseptică. Pe acestea le putem numi statisticĭ de transiție. Așa în 1885, *Uhl* în teza luĭ inaugurală din Berlin, aducând cazurile din ultimul deceniu, 75—85, dă un total de 23 operațiunĭ, dintre care videcărĭ 14—61%, morțĭ 9—39%. Dintre aceștia din urmă, unul a murit de delir, unul de tetanos și unul de pneumonie și cu plăgĭ de aspect favorabil. Așa că mortalitatea operatorie reală se reduce la 6—26%.

Statistica personală a luĭ *Ried* [3]), de la 1866—84, coprinde 10 casurĭ cu morțĭ 3—30%, toțĭ din perioada preantiseptică.

Astoewer în teza inauguralĭ de la Bonn din 1887, aduce primele 4 cazurĭ ale luĭ *Trendelenburg*, toate din

---

1) De amputatione in tertia femoris parte a *Gritti* proposita Regiomont, 1866.

2) Die Gritti'sche Operations methode und ihre Kerwerthungin der Kriegschirurgie. Archiv für Klinische Chirurgie. Bd. 25 p. 631.

3) Deutsche Zeitschrift f. Chir. Bd. 25 1887, p 245.

perioada antiseptică, fără nici un mort; așa că recomandă operația lui Gritti în cazurile în care e indicată dezarticulația genunchiului sau amputația femurului în treimea inferioară în timp de pace sau de războiu.|— Un an mai târziu, *Wenzel*[1]) complectează această statistică din clinica lui *Trendelenburg* publicând 9 cazuri cu tot atâtea vindeări. — In acelaș an *Voigt*[2]) dă statistica lui *Albert* de la 1876—1897 cuprinzând 10 cazuri, 8 cu vindecare rapidă și 2 morți independent de actul operator.

In Iulie 1888, *Glogau* în teza lui inaugurală din Berlin, întitulată, „Zur Casuistik der Oberschenkel amputation im unteren Drittel nach Gritti", aduce statistica lui v. *Bardeleben* de la 1885—1888, și anume 9 cazuri, cu 2 morți. Din aceste cazuri, trei figurează deja în teza lui *Uhl*.

In 1890, v. *Essen* în teza sa inaugurală din clinica lui v. *Wahl* de la Dorpat, publică 6 cazuri cu un mort de septicemie preexistentă, fiind vorba de un bolnav cu gangrenă senilă întinsă până la genunchiu.

In 1890, *Oliva*[3]) într'o lucrare asupra operației lui *Gritti* publică 9 cazuri din clinica lui v. *Bruns*, fără nici un mort. Adunând numai cazurile din perioada antisepsiei, găsește 37 cu 2 morți = 5,4% și aceștia independenți de actul operator: unul epuizat de diabet și altul de pioemie preexistentă operației. Luând de la *Uhl* cazurile operate de la 1880 încoace, se mai adaogă 3 cazuri cu un mort de delirium potatorum.

Nolte în 1891, în teza lui inaugurală din Berlin, pe lângă cazurile lui v. *Essen* și *Oliva*, publică cazurile din clinica lui *Bardeleben* în număr de 3, operațiuni ulterioare tezei lui *Glogau*, cea ce face un total de 12 cazuri pentru clinica din Charité, cu 4 morți.

Ehrlich în teza lui inaugurală din 1891. de la Dorpat, complectează lucrarea lu v. *Essen* și dă numărul total al cazurilor din clinica chirurgicală, care e de 13, zece ope-

1) *Wenzel*. Berliner Klin. Wochenschrift. No. 3, 1888.
2) *Voigt*. Wiener med. Presse, No. 11, 1888.
3) *Oliva*. Beiträge z. Klinischen Chirurgie. Bd. 6. 1890, p. 229.

raţiuni practicate de v. *Wahl* şi trei de *Koch*, cu 2 morţi, unul de septicemie preexistentă (cazul care figurează şi în teza lui *Essen*) şi unul de epuizare, la o femee bătrână de 72 ani, operată pentru un ulcer cronic.

In 1872 *A. Koehler* la congresul Societăţei germane de chirurgie, iar *P. Schnee* în teza lui inaugurală din acelaş an, dau statistica personală a clinicei lui *Bardeleben*, 15 cazuri cu 5 morţi. Statistica adunată de ei de la 1876 încoace, adică de la începutul perioadei antiseptice, cuprinde un total de 70 de operaţiuni, cu 50—71,4% vindecări; de 3 ori s'a făcut reamputaţie şi 15—21,4% morţi.

In 1893 domnii *Leonte* şi *Drugescu* [1]) publică 5 cazuri de amputaţiune a lui Gritti cu 4 vindecări şi 1 mort, arătând în acelaşi timp şi avantagele pe care le presintă acest procedeu, faţă cu simpla amputaţie a coapsei sau cu dezarticulaţia genunchiului.

Herda [2]) în 1895 se ocupă de rezultatele amputaţiunei femurului după procedeul lui Gritti în perioada antiseptică şi publică 12 cazuri noi din clinica lui *Helferich* de la 1885—1894, cu 11 vindecări şi unul încă în căutare în momentul publicărei. Statistica lui integrală cuprinde 65 cazuri cu 8=13,3% morţi şi anume unul în delirium potatorum, 5 în caşexie avansată şi 2 de septicemie preoperatorie.

Rioblanc [3]) în acelaşi an, publică observaţiunea unui caz personal, însoţind'o de o critică comparativă a acestui procedeu cu operaţiunea lui Carden, dezarticulaţia genunchiului şi simpla amputaţiune a coapsei, făcând să reiasă superioritatea operaţiunei osteo-plastice, pe care o găseşte rău apreciată de chirurgii francezi.

In 1899, *Solomovici* [4]) într'o revistă generală asupra

---

1) Leonte şi Drugescu. Amputaţiunea femuro-rotuliană Gritti. Spitalul 1893 pag. 171.

2) *Herda*, Ueber die resultate der grittischen amputation bei antiseptischer wundbehandlung, nebst mittheilung von 12 neuen Fählen. Müchen. med. Woch. 1895 XLII 3—7.

3) *Rioblanc*. Des resultats de l'operation de Gritti. Lyon med. 1895 pag. 527.

4) *Solomovici*. Valeur clinique des amputations osteoplastiques. Revue de Chirurgie 1899, pag. 356.

valoarei clinice a amputaţiunilor osteo-plastice, după ce face un istoric complect al cestiunei, publică părerile câtorva chirurgi de marcă asupra osteo-plastiilor din care extragem următoarele: *Wölfler* din Praga preferă procedeul Sabanejeff, pentru că el acopere mai bine suprafaţa secţionată a femurului— Andres Llobet (Buenos-Ayres) consideră operaţiunea lui Gritti, atât din punctul de vedere operator cât şi terapeutic, ca o operaţiune de ales. In toate cazurile sale rotula s'a unit perfect la femur şi a permis bolnavilor să suporte fără nici un inconvenient aparatul protetic. Operaţiile osteo-plastice în general vor fi din zi în zi mai bine primite de chirurgi, pentru că graţie antisepsiei, ele vor da rezultate cu mult superioare acelora ce se obţineau odinioară —. Aceeaşi opiniune o împărtăşeşte şi Krause şi J. L. Reverdin.

In anul 1900 *Szcypiorski* [1]) (Mont Saint-Martin) trimite 3 observaţiuni de amputaţiuni osteo-plastice femuro-rotuliene după Gritti, Societăţei de Chirurgie din Paris, asupra cărora *Lejars* [2]) a făcut un raport foarte favorabil în şedinţa de la 14 Noembre 1900. Autorul insistă asupra modului particular de a sutura rotula la femur, cerând tot de odată reabilitarea operaţiunei lui Gritti.

In acelaşi an, cu ocazia raportului prezentat de Lejars, *Poirier* [3]) comunică înaintea Societăţei de Chirurgie din Paris, un caz personal însoţindu-l de argumente foarte puternice în favoarea operaţiunei lui Gritti—. *Tuffier* [4]) aminteşte un caz practicat cu 6 ani mai înainte, în care rezultatul a fost perfect.

In 1901 *Chabrol* [5]) bazându-se pe cazurile lui Blum 'şi face teza inaugurală pe operaţiunea lui Gritti susţinând frumoasele rezultate obţinute prin această intervenţiune. In acelaşi an *Lassallas* [6]) se foloseşte de 2 cazuri ale lui

---

1) *Szcypiorski.* Amp. ost.-plast. femoro-rotulienne de Gritti etc. Gaz des Hôpitaux No. 4, 1901 pag. 29.
2) *Lejars.* Bull. et Mem. de la Soc. de Chir. de Paris 1900, pag. 1021.
3) *Poirier.* Idem. pag. 1027.
4) *Tuffier.* Ibidem. pag. 1028.
5) *Chabrol.* Thèse de Paris 1901.
6) *Lassallas.* Thèse de Paris 1901.

Scanned with OKEN Scanner

Termet din Havre, 1 al luĭ Sorel şi 1 al luĭ Enghelbach, pentru ca în teza sa să susţină operaţiunile osteo-plastice.

In 1903 luna Martie, *Bussière* [1]), medic al trupelor coloniale franceze, publică 4 cazurĭ de operaţiunĭ osteo-plastice femuro-rotuliene, dintre care 2 executate după procedeul obişnuit al luĭ Gritti, iar cele din urmă două după un procedeŭ modificat de autor. Modificarea constă în abraziunea suprafeţeĭ articulare a rotuleĭ paralel cu cele două planurĭ ale sale, aşa fel încât să formeze un diedru al căuĭ unghĭ să aibă 130°; iar secţiunea femuruluĭ se face după un unghĭ diedru intrând. Se obţine cu modul acesta, o morteză din partea femuruluĭ, care va primi cuiul rotulian.

Avantajele acesteĭ modificărĭ, pe care le voĭ arăta maĭ în urmă, m'aŭ decis să întrebuinţez această amputaţiune osteo-plastică cuneiformă în 3 cazurĭ şi rezultatele admirabile pe care le-am obţinut, 'mĭ-aŭ demonstrat că această modificare merită să atragă atenţiunea chirurgilor convinşĭ de superioritatea operaţiilor osteo-plastice.

Tot în 1903 în luna Iulie, *Meriel* [2]) publică rezultatul tardiv ($2^1/_2$ anĭ) al unuĭ caz de Gritti, executat de regretatul profesor Chalot. Radiografiile excelente ce însoţesc această observaţiune, daŭ dreptate autoruluĭ să susţină procedeul luĭ Gritti, faţă de toate amputaţiunile coapseĭ în treimea sa inferioară.

In fine amicul meŭ D-l Dr. *Bardescu*, cu amabilitatea care'l caracteriză 'mĭ-a pus la dispoziţiune şapte observaţiunĭ inedite, pe care'mĭ fac o deosebită plăcere a le intercala în lucrarea de faţă, adresându-ĭ tot de odată mulţumirile mele.

In anul 1888, atuncĭ când operaţia luĭ Gritti era foarte mult discutată, chirurgul rus *Sabanejeff* [3]) în dorinţa de a înlătura învinuirea ce se aducea operaţieĭ luĭ Gritti,

1) ***Bussière.*** Amp. osteo-pl. femuro-rotulienne. Revue de Chir. 1903 pag. 306.

2) ***Meriel.*** Résultat éloigné d'une amputation fémuro-rotulienne de Gritti. Arch. provinc. de Chir. 1903, pag. 409.

3) ***Sabanejeff.*** Amputatio femoris intercondyloidea osteo-plastica. Messager de Chirurgie 1890. Centr. für Chir. 1890.

acea că fragmentul rotulian prezenta o suprafață avivată cu mult mai mică de cât a femuruluĭ, a imaginat o nouă operație osteo-plastică *femoro-tibială*, prin care se poate obține un fragment osos din extremitatea superioară a tibieĭ egal cu suprafața de secțiune a femuruluĭ.

Imediat adepții convinși aĭ superiorității operațiunilor osteo-plastice, aŭ căutat să perfecționeze technica acestuĭ noŭ procedeŭ. Ast-fel *Koch* [1]), care o numește o invențiune ingenioasă, având ocaziunea să o aplice în 15 cazurĭ în maĭ puțin de șapte lunĭ, modifică puțin technica în ceea ce privește croirea lambourilor.

In 1894, Domnul Doctor *Kiriac* [2]) practicând în două cazurĭ această operație propune ca secțiunea femuruluĭ să se facă cât maĭ sus, pentru ca segmentul din membrul rămas să fie maĭ scurt de cât coapsa normală, fapt foarte important din punctul de vedere ortopedic.

In 1895 *Delitzine* [3]) a publicat sub numele de amputatio femuris transcondyloidea osteo-plastica obliqua, o modificare a procedeuluĭ luĭ Sabanejeff, care consistă în păstrarea unuĭ segment cuneiform din tibia cu inserțiunea dreptuluĭ anterior și a mușchilor labeĭ gâșteĭ, precum și capul peroneuluĭ cu inserția bicepsuluĭ. Secțiunea femuruluĭ se face oblic, perpendiculară cu suprafața de secțiune a tibieĭ.

In 1896 *Jacobson* [4]) condus de ideia de a face ca operatul să piardă cât se poate maĭ puțin sânge, fără întrebuințarea bandeĭ luĭ Esmarch, care ar expune după dânsul și Koch la gangrena ulterioară a margineĭ inferioare și externe a lambouluĭ anterior, propune ca primul timp al intervenției să consiste în legătura arterei poplitee de deasupra arterelor articulare superioare.

---

1) *Koch*. Die Oberschenkelamputation nach Sabanejeff. Berlin Klin. Wochensch 1891 No. 25.

2) *Kiriac*. Amputația osteo-plastică femoro-tibială a luĭ Sabanejeff România medicală 1894 pag. 223.

3) *Delitzine*. Wratch. 1895 No. 24.

4) *Iacobson*. Ann. rus. de Chir. 1896 fasc. 6. Revue de chirurgie Paris 1898 pag. 503.

Acest chirurg mai propune ca modificare a procedeului tip Sabanejeff, conservarea mușchilor labei gâștei și a dreptului anterior, ca și Delitzine, urmând însă alt mod de a secționa părțile moi și osoase. El nu păstrează nici odată capul peroneului, ci dezosează subperiostal inserția bicepsului, pe care o coase în urmă la marginea externă a fragmentului tibial.

In fine *Abrashanow* [1]), în 1898, a propus o nouă metodă osteo-plastică a amputației intercondiliene a femurului pentru acele cazuri în care nu se poate creia un lamboŭ din tegumentele anterioare ale gambei. Dânsul recomandă un mare lambou posterior osteo periosto-musculo-cutanat, analog cu lamboul anterior al lui *Sabanejeff*, rotula se conservă într'un mic lambou anterior împreună cu inserția quadricepsului, se avivează ca în operația lui Gritti și se aplică prin cusături periostice la suprafața osoasă a segmentului tibial, care devine anterioară după aplicarea lui la femur. Această modificare a fost aplicată în două cazuri de prof. *Wölfler* din Praga.

Din această scurtă expunere istorică a cestiunei amputațiilor osteoplastice ale membrului inferior, se vede, atât după numărul procedeelor și modificărilor aduse acestor procedee cu scop de a le perfecționa, cât și după numele *chirurgilor* ce s'aŭ ocupat cu această cestiune, importanța ce o are rezultatul definitiv într'o amputațiune a membrului inferior, unde bontul este chemat să fie atât de util.

In cursul anului acesta având ocaziunea să practic, în servicul eminentului meŭ Șef D. Profesor Th. Ionescu, în trei cazuri amputiunea osteoplastică femuro-rotuliană după procedeul Gritti modificat de Bussière, și obținând rezultate admirabile, am socotit util a revendica pentru operațiunile osteoplastice ale genunchiului, un loc mai onorabil printre procedeele de amputațiune, de cât acel de care se bucură astăzi, judecând în paralel rezultatele obținute prin

1) *Abrashanow*. Ann. rus. de Chir. 1898 fasc. 2.

diversele amputaţiunĭ în contiguitate saŭ continuitate ce se practică la nivelul genunchiuluĭ.

Inainte însă de a intra în studiul acesta comparativ, voĭ descri tecnica operaţiilor osteoplastice tip, precum şi modificările maĭ importante aduse fie-căruĭ procedeŭ.

Tecnica operatoare —Am arătat deja cuvintele pentru care cicatricea nu trebue să fie niciŏ dată terminală, atunci când extremitatea bontuluĭ va servi ca punct de sprijin; aşa că în alegerea procedeuluĭ, pentru secţionarea părţilor moĭ în amputaţia osteoplastică a genunchiuluĭ după Gritti ţinând seama de acest lucru, vom întrebuinţa pe acela cu care vom obţine o cicatrice laterală. Maĭ mult încă, având în vedere că bontul va trebui să lucreze şi prin faţa sa anterioară în mişcările de propulsiune pe care trebue să le imprime apăratuluĭ protetic, vom căuta ca cicatricea să fie aşezată pe faţa posterioară a bontuluĭ, adică acolo unde este maĭ la adăpost de atingerĭ necontenite.

Pentru acest scop, procedeul cu un mare lambou anterior şi unul mic posterior va fi de ales.

Vom face hemostaza preventivă cu banda elastică a luĭ Esmarch, ne împărtăşind părerile luĭ *Koch* şi *Iacobson*[1]) asupra influenţeĭ nocive pe care ar avea-o acest mijloc hemostatic faţă de vitalitatea lambouluĭ.

Locul pe care-l va ocupa operatorul va fi înăuntru pentru membrul drept şi în afară pentru cel stâng. De la acest detaliŭ depinde foarte mult înlesnirea manipulaţiilor necesare în îndeplinirea actuluĭ operator.

Prin acest procedeu propunându-ne a secţiona femurul de deasupra condililor, la care vom aplica suprafaţa avivată a rotuleĭ, vom măsura circomferinţa coapseĭ la acest nivel pentru a-ĭ determina diametrul, care ne serveşte în măsurătoarea lungimeĭ lambourilor.

Primul timp. — Secţiunea părţilor moĭ. O inciziune curbă, care începe pe marginea superioară a feţeĭ laterale a unuia din condili şi sfârşeşte pe faţa laterală a celuĭ-l'alt

1) *Koch, Iacobson.* Loc. citat.

condil, delimitează înainte un lamboŭ cutanat rotunjit al căruĭ vârf ajunge în jos până dedesubtul tuberozităței tibieĭ. — In grosimea acestuĭ lamboŭ, format numaĭ din piele și țesut celular sub-cutanat, trebue să conservăm rotula și aripele sale ligamentare. In acest scop, cu degetele de la mâna stângă se apucă și se resfrânge marginea lambouluĭ, iar cu vârful cuțituluĭ se deslipește fața profundă a acestuĭ lambou și părțile osteo-fibroase subjacente până la nivelul iserției ligamentuluĭ rotulian, pe care-l secționăm cât maĭ aproape de această inserție. Pe măsură ce disecăm lamboul anterior, flexăm ușor gamba pe coapsă. — Pe laturile lambouluĭ, înăuntru și în afară punem toată atențiunea în conservarea aripioarelor rotuliane. — Apoĭ deschidem articulația genunchiuluĭ înainte și pe laturĭ ; răsturnăm lamboul anterior și cu el rotula pe fața anterioară a coapseĭ. In urmă trecem la confecționarea lambouluĭ posterior, a căruĭ margine convexă se scoboară până la un deget dedesubtul scobitureĭ poplitee.

Dacă ne hotărâm a dezarticula genunchiul, atunci flexăm din noŭ gamba pe coapsă, secționăm ligamentele încrucișate și angajem lama cuțituluĭ între ligamentul posterior și tibia pentru a rade un moment acest os, și-l facem să iasă, tăind gemeniĭ, la nivelul secțiuneĭ cutanate posterioare ; complectăm în urma disecția lambouluĭ până deasupra condililor.

Când însă nu voim să dezarticulăm, cea ce e de recomandat, atunci disecăm lamboul posterior de jos în sus conservând în grosimea luĭ toate părțile moĭ, până deasupra condililor femuruluĭ.

Al doilea timp. — Ferestruirea femuruluĭ și avivarea rotuleĭ. — Baza celor două lambouri fiind bine liberată, se așează o compresă cu două capete ca să protejeze cărnurile și în cazul când am dezarticulat fixăm cu cleștele luĭ Farabeuf femurul, apucându-l la nivelul spațiuluĭ intercondilian, pe când dacă nu am dezarticulat un ajutor ne fixează bine femurul susținând cu putere gamba, cea ce e mult maĭ comod. In tot cazul, se procede la ferestruirea

femurului, care se face în procedeul tip al lui Gritti direct transversal, secționând osul imediat de asupra condililor.

Apoi se avivează rotula, care fiind răsturnată cu cartilagiul în sus prin răsfrângerea lamboului anterior, se liberează puțin dejur împrejurul cartilagiului articular și se fixează între brațele cleștelui lui Farabeuf, așa fel în cât platoul său cartilaginos să întreacă în sus ramurile cleștelui, permițând ferestrăului să abrazeze acest platou, fără să întâlnească instrumentul fixator. Cu modul acesta se obține o suprafață plană, având aproape aceași lățime ca și suprafața de secțiune a femurului.

Cele două suprafețe osoase avivate sunt puse în contact și menținute în această situațiune printr'o cusătură osoasă cu fire de argint, saŭ numaĭ cu suturĭ periostice și suturĭ profunde.

Al treilea timp. — Toaleta bontului, fixarea fragmentului rotulian la extremitatea femurului, închiderea plăgeĭ, pansamentul. Inainte de a pune în contact cele două oase, se extirpă întreagă sinovială, se rezecă nervii, se face hemostaza definitivă, încetânde-se hemostaza preventivă prin ridicarea tubului. Și numaĭ după ce am asigurat o hemostază definitivă perfectă, fixăm cele două oase împreună, coasem extremitățile tendinoase ale mușchilor labeĭ gâșteĭ și aripioarele rotuleĭ la tendonul rotulian, la extremitatea căruia prindem prin suturĭ profunde și planul muscular posterior. In fine tegumentele sunt cusute printr'un strat superficial cu fire temporare de păr de Florența, saŭ pentru a fi maĭ expeditivĭ cu agrafe Michel.

In fine se aplică un pansament aseptic ordinar, ca pentru orĭ și ce amputațiune și totul este fixat într'o gutieră de coapsă.

Modificările maĭ principale aduse acestuĭ procedeŭ tip se referă la modul de a secționa femurul și rotula precum și la mijlocul de a asigura contactul între cele două suprafețe avivate pe tot timpul necesar consolidăreĭ lor.

Mulțĭ chirurgĭ, fie de teama supurațieĭ și a propagăreĭ

ei în canalul medular, fie pentru a conserva o lungime cât mai mare bontului, fac secțiunea femurului în grosimea condililor, ceea-ce face că suprafața de secțiune a femurului este cu mult mai lată în sensul transversal de cât fragmentul rotulian, care sudându-se în mijlocul acestei suprafețe, în loc să contribue la formarea unui bont solid cu o suprafață

Fig. 3

netedă, plană saŭ rotunjită, face din contra prin proeminența sa o suprafață inaptă de a suporta într'un mod facil greutatea corpului. Pe lângă aceasta menținerea celor două suprafețe osoase în contact este dificilă din cauza distensiunei prea mari a quadricepsului prin aducerea rotulei sub femur,

ceea-ce a făcut pe Farabeuf să ceară ca porţiunea din femur secţionată să aibă minimum 6 c. m.

Pentru a înlătura aceste inconveniente şi pentru a utiliza cea mai mare parte a rotuleĭ atât de diminuată prin secţiunea transversală, precum şi pentru a asigura fixarea rotuleĭ într'o bună poziţiune, aşa încât presiunea corpuluĭ

Fig. 4

să fie repartizată pe toată faţa anterioară, a acestuĭ os, *Bussière* a propus secţiunea cuneiformă femuro-rotuliană.

Rezultatele obţinute de acest chirurg în două cazurĭ, precum şi acele obţinute de mine, care am urmat tecnica descrisă de dânsul în treĭ cazurĭ fiind admirabile, certifică, după cum se poate constata din compararea radiografiilor

obținute după procedeul tip (fig. 3 și 4, radiografiile a doĭ bolnavi operați de D-rul Bărdescu) cu acele după procedeul modificat (fig. 5, radiografia unuĭ bolnav operat de mine), că secționarea cuneiformă femuro-rotuliană este o modificare fericită, asigurând obținerea uneĭ extremități osoase

Fig. 5

solide, cu o suprafață netedă și destul de puternică pentru a susține într'un mod perfect greutatea corpuluĭ.

Iată cum se execută această osteo-plastie cuneiformă.

După ce părțile moĭ aŭ fost tăiate ca în procedeul clasic, și după ce s'a avut grije să se dezinsereze cu multă atențiune tendoanele labeĭ gâșteĭ, tendonul rotulian și aripile rotuleĭ, și după ce s'a făcut toaleta epifizeĭ femuruluĭ

la 3 c. m. mai sus de marginea cartilagiului articular, se secţionează femurul după un unghiŭ diedru intrând, uşor oblic dinainte înapoi şi de sus în jos. Aşa încât extremitatea anterioară a unghiului diedru se găseşte la 3 c. m. mai sus de cartilagiul articular pe când cea posterioară numai la 2 c. m. Scopul acestei oblicuităţi este ca extremitatea viitorului bont osos să fie formată just de toată faţa anterioară a rotulei, care fiind mai subţire în jumătatea inferioară, are nevoe de această oblicuitate pentru a'şi pune faţa anterioară într'un plan cu totul orizontal. Profunzimea mortezei femurale, rezultată în urma acestei secţiuni cuneiforme, va trebui să aibă abia 2 c. m. aceasta fiind grosimea mijlocie a rotulei.

Avivarea rotulei consistă în abraziunea cu ferăstrăul a cartilagiului său, în sensul celor două planuri naturale ale sale. Ferestruirea se începe de la creasta mediană. Cuiul rezultat trebue să se adapteze cât se poate mai bine în morteza femurală, ale căreĭ margini nu trebue să depăşească cuiul rotulian; în care caz ele vor fi secţionate fie cu ferăstrăul, fie numai cu pensa lui Liston.

Cu modul acesta, o repet, extremitatea osoasă va oferi o suprafaţă de sprijin regulată, rotunjită în toate sensurile, fără colţuri periculoase pentru piele; iar profilul său în măciucă va fi eminamente favorabil unei bune proteze.

Or cum s'ar secţiona oasele, nu este facil a menţine în contact cele două suprafeţe osoase, şi după cum vom vedea dintr'o statistică de 111 cazuri de 5 ori rotula s'a deplasat fixându-se într'o poziţiune atât de vicioasă încât bontul a devenit impropriu la ori-ce serviciŭ, bolnavul fiind nevoit să ia punctul de sprijin, în mers, pe ischion.

Acest lucru constituind un cap de acuzaţiune dintre cele mai mari contra operaţiei lui Gritti, mai toţi chirurgii care aŭ practicat această operaţiune, aŭ căutat mijlocul cel mai bun pentru a fixa fragmentul rotulian la diafiza femurului.

Or, pentru a menţine în contact cele două oase, trebue să luptăm contra acţiunei continue a quadricepsului.

De acea mulți aŭ secționat inserția acestuĭ mușchĭ la rotulă, mulțumindu-se în urmă de a asigura contactul numaĭ prin suturĭ periostale saŭ încă numaĭ prin suturĭ profunde musculare. Uneorĭ rezultatele aŭ fost bune, alteorĭ însă rotula s'a deplasat, de aceea s'a recurs la sutura femuro-rotuliană cu fire metalice, aplicându-se un singur fir înapoĭ, saŭ unul înainte și altul înapoĭ, saŭ în fine, pentru o siguranță și maĭ mare, se aplică 4 puncte pe cele patru laturĭ ale rotuleĭ.

Este incontestabil că o bună sutură femuro-rotuliană va contribui foarte mult la succesul definitiv, căcĭ cu cât adaptțiunea va fi maĭ perfectă și menținerea în această situațiune maĭ sigură, cu atât și operațiunea osteo-plastică va avea un rezultat maĭ frumos. In scopul acesta Sczypiorsky, a întrebuințat în cele treĭ cazurĭ ale sale un adevărat „cerclage" al rotuleĭ.—Cu perforatorul găurește rotula, în sensul axuluĭ săŭ cel mare, la 3 m. m. departe de suprafața avivată; și tot la aceași înălțime perforează transversal fumurul. In urmă un fir de argint lung și gros este trecut prin cele două canale, iar capetele sunt scoase pe marginea externă, unde sunt răsucite împreună, după ce s'a adaptat cât se poate maĭ corect cele două suprafețe osoase.

Alțĭ chirurgĭ între care Poirier preferă că această fixare să se facă printr'un singur cui, procedeŭ simplu, rapid și destul de solid.

Toate aceste mijloace de susținere a celor două suprafețe avivate alipite una la alta, de sigur aŭ dat maĭ mult saŭ maĭ puțin rezultatul dorit, însă și aci se cere ca procedeul să fie simplu și aplicabil în generalitatea cazurilor, iar complicațiile inutile să fie abandonate.

In adevăr, cel maĭ simplu procedeŭ ar fi introducere a unuĭ cui, de fer saŭ ivoriu, care străbătând toată grosimea rotuleĭ s'ar fixa în grosimea diafizeĭ femurale; însă știut fiind cât de slab este țesutul osos ce umple diafiza, se pricepe ineficacitatea acestuĭ procedeŭ; cuiul ne fiind

destul de solid fixat va ceda la cea mai mică tracţiune şi fragmentul rotulian se va deplasa.

Sutura lui Sczypiorsky, este prea complicată, cere timp prea mult şi îmi pare inutilă, pentru că cu un singur fir aplicat înapoi, între marginea rotuleĭ şi marginea solidă corespondentă a femuruluĭ, putem asigura menţinerea în contact a celor două suprafeţe, mai cu seamă dacă o vom consolida cu câte-va puncte periostice, plus o sutură profundă strânsă în jurul celor două oase.

Eŭ nu am aplicat în cazurile mele de cât câte un singur fir, între vârful rotuleĭ şi faţa posterioară a femuruluĭ şi menţinerea fragmentelor a fost perfectă. 'Mĭ propun ca în viitoarele cazurĭ să recurg la scoabele luĭ Anghel modificate de Jacöel pe care le-am văzut întrebuinţate, cu un succes strălucit de D-l Prof. Th. Ionescu în fracturile claviculeĭ, umăruluĭ şi maxilaruluĭ inferior.

In afară de aceste modificărĭ ale procedeuluĭ Gritti tip, şi în afară de încă câte-va modificărĭ de detaliŭ în tecnica operatoare cu totul neînsemnate, s'a propus înlocuirea acesteĭ operaţiunĭ osteo-plastice printr'o alta, care ar înlătura cele mai multe din inconvenientele ce s'aŭ atribuit pe nedrept după cum vom vedea mai în urmă, operaţieĭ luĭ Gritti. Vreau să vorbesc de operaţia luĭ Sabanejeff.

Din cauza câtor-va cazurĭ de lipsă de sudură a rotuleĭ la femur, saŭ când această sudură a avut loc în bună poziţie, sub cuvânt că atât rotula cât şi pielea care o acopere nu sunt de loc obişnuite a suporta presiunĭ, saŭ în fine pentru că la nivelul rotuleĭ se găseşte o bursă seroasă ce se poate inflama, chirurgul rus a imaginat procedeul săŭ osteo-plastic femuro-tibial în care toate aceste inconveniente dispar.—Fragmentul tibial nu se va mai deplasa cu atâta uşurinţă ca cel rotulian, tricepsul fiind mai puţin întins; acest fragment, precum şi pielea ce-l acopere, sunt cu mult mai apte a suporta presiunĭ marĭ, căcĭ după cum a arătat Koch, omul suportă uşor îngenunchiarea numaĭ atuncĭ când presiunea cade pe extremitatea inferioară a

rotuleĭ, pe ligamentul rotulian şi pe tuberozitatea anterioară a tibieĭ, adică tocmaĭ pe acele părţi care vor avea de suportat presiunea în bontul luĭ Sabanejeff.

Inainte de a discuta aceste avantaje, voĭ descri operaţia luĭ Sabanejeff şi a derivatelor sale, pentru că incontestat în unele împrejurărĭ, putem să recurgem indiferent la Gritti saŭ la Sabanejeff, fiind siguri că ambele daŭ rezultate satisfăcătoare.

Amputaţia osteo-plastică a luĭ Sabanejeff.—Se duc două inciziunĭ laterale de la condiliĭ femuruluĭ, până la două laturĭ de deget sub tuberozitatea tibieĭ, la acest nivel o incizie transversală le uneşte pe cele laterale. Incizia laterală internă trece la un lat de deget înaintea marginei interne a tibieĭ, paralelă cu dânsa cea externă direct pe capul peroneuluĭ. Ambele inciziunĭ pătrund până în articulaţie. Lamboul ast-fel descris rămâne în legătură cu tibia. Din tegumentele foseĭ poplitee se circumscrie un alt lambou, cu 2—3 cm. maĭ scurt ca cel anterior. Se deschide articulaţia pe dinapoĭ şi se secţionează în acelaş timp şi ligamentele încrucişate. Se răstoarnă gamba pe coapsă până când feţele lor corespunzătoare se acoperă şi se ferestrueşte jumătatea anterioară a epifizieĭ tibiale la limita lamboului anterior retractat. Se face ablaţia capătuluĭ femural perpendicular pe axa luĭ. Se leagă vasele, se drenează fundul de sac sinovial anterior şi se pun în contact suprafeţele osoase (fig. 6) terminând cu cusătura cutanată. Sutura osoasă este inutilă când bontul e ţinut ridicat.

Koch a introdus următoarea modificare, creiază lamboul posterior deopotrivă de lung cu cel anterior, din cauza retractilităţeĭ extreme a tegumentelor din regiunea poplitee şi când e posibil, le coboară şi maĭ jos cu două laturĭ de deget sub tuberozitatea tibieĭ. Modificarea aceasta a fost aplicată cu succes chiar de *Sabanejeff* în unul din

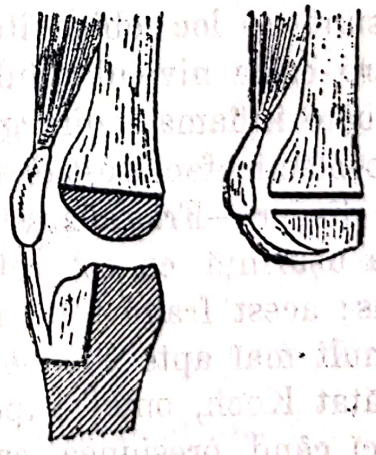

Fig. 6

cazurile luĭ din urmă.—Pentru a evita necrosa marginală a lambouluĭ posterior, *Koch* îl creiază prin transfixie ca lambou musculo-cutanat și păstrează din tibia maĭ mult periost ca os, pentru a asigura și maĭ bine legătura dintre ea și coapsă. Secțiunea vaselor o face în gaura poplitee, iar secțiunea părților moĭ n'o trece în nicĭ într'un cas maĭ sus de inserția ligamentelor laterale pe coapsă, fiind-că în acest mod se evită maĭ bine tendința la retracție a lambourilor, considerație pentru care pledează și *Bohl*[1]) în operația luĭ *Gritti*; „dacă nu se trece dincolo de inserția superioară a ligamentelor laterale și a capsuleĭ posterioare, tegumentele păstrându-șĭ legătura lor organică cu părțile articulare, se retractă puțin, chiar când reunirea nu se face prin prima intenție„.

Wölfler, în două cazurĭ, a recurs la o incizie circulară la 8 cm. maĭ jos de interlinia articulară, peste care cad perpendicular cele două inciziunĭ laterale, iar rotunjirea lambourilor a realizat'o înainte de coaserea lor. Într'un al treilea caz a rotunjit lambourile de la început, ducând peste incizia circulară câte două inciziunĭ laterale de fie-care parte, în formă de arc și pornite de la condili, așa că circumscriu între ele un segment cuneiform. Inzistă asupra potrivireĭ exacte a suprafețelor osoase, și când tibia e prea mare, ferestruește din ea porțiunea posterioară care întrece suprafața femuruluĭ A renunțat la fixarea osoaselor printr'un cuiu.

Iacobson[2]) face o secțiune longitudinală posterioară, în plină fosă poplitee, rotunjită de fie-care parte în jos și înainte până la 2—3 c.m. sub tuberozitatea tibieĭ. Legătura artereĭ poplitee în incizia longitudinală, secțiunea părților moĭ cu conservarea mușchilor care constituesc laba gâșteĭ, a căror inserțiune se disecă împreună cu periostul corespunzător. Se secționează mușchiĭ gastrocnemienĭ și se deschide articulația dinapoĭ. Urmează apoĭ luxația înainte, secțiunea oaselor după *Sabanejeff*, aplicarea suprafețelor

1) *Bohl*. Deutsche Zeitscrift f. Chir. Bd. 43 p. 172.
2) *Iacobson*. Annalen der russ. Chir. 1896. Fasc. 6.

osoase, sutura tendonuluĭ bicepsuluĭ la marginea externă a segmentuluĭ tibial, iar cele-lalte tendoane conservate sunt cusute la resturile muşchilor gastrocnemienĭ. Plaga se închide în sens longitudinal.

Delitzine[1]) în 1895 a publicat sub numele de amputatio femuris transcondyloidea osteoplastica obliqua, o modificare a procedeuluĭ luĭ *Sabanejeff*, care constă în deschiderea articulaţieĭ pe dinainte, creând un mare lamboŭ osteo periostic-cutanat, care cuprinde un segment cuneiform din tibia cu inserţia dreptuluĭ, a muşchilor care constitue laba gâşteĭ, (fig. 7) precum şi capul peroneuluĭ cu inserţia bicepsuluĭ. Secţiunea femuruluĭ se face oblică, perpendiculară la suprafaţa de secţiune a tibieĭ. Procedeul cuprinde 4 timpĭ: crearea lambouluĭ anterior, deschiderea articulaţieĭ pe dinainte şi luxaţia lambouluĭ anterior în sus, secţiunea condililor femuralĭ, legătura vaselor poplitee şi crearea lambouluĭ posterior.

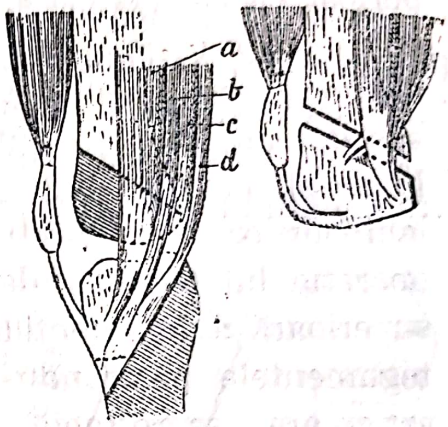

Fig. 7

Aceste două din urmă modificărĭ sunt avantagioase numaĭ în ce priveşte conservarea inserţiilor muşchiulare, prin urmare şi a funcţiuneĭ ulterioare a muschilor; aŭ însă o technică mult maĭ grea şi pare a se fi aplicat numaĭ pe cadavru pînă în present.

Modificarea luĭ *Abraschanov* pare şi maĭ interesantă, pentru că acest chirurg presupune că părţile moĭ anterioare sunt atât de distruse în cât nu permit tăierea unuĭ lamboŭ osteo-cutanat anterior, ca în procedeul Sabanejeff şi pentru a nu pierde obţinerea unuĭ rezultat frumos, aşa cum rezultă din amputaţia osteo-plastică femuro-rotuliană păstrează un lamboŭ mare osteo-cutanat posterior şi numaĭ un mic lamboŭ anterior în grosimea căruia conservă ro-

1) *Delitzine*. Vrach, St. St. Petersburg 1895. Nr. 24.

tula. Dezarticulează pe la partea anterioară, secţionează transversal femurul la nivelul voit, croeşte din partea posterioară a tibieĭ un fragment căruia 'ĭ dă lăţimea şi lungimea exact egală cu a suprafeţeĭ de secţiune a femuruluĭ, şi avivează rotula ca în procedeul Gritti tip (fig. 8).

In urmă aducând lamboul posterior înainte aplică faţa anterioară avivată a fragmentuluĭ tibial la femur, iar rotula la extremitatea secţiuneĭ transversale a tibieĭ, devenită faţă anterioară prin faptul schimbăreĭ de poziţiune a fragmentuluĭ osos (fig. 8).

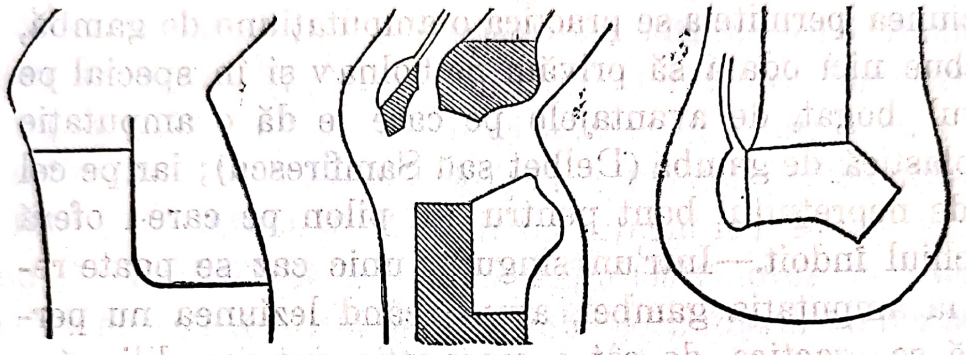

Fig. 8.

Critica comparativă a procedeelor operatorii ce se practică la genunchĭ şi în vecinătatea luĭ.—In genere amputaţiile osteo-plastice aŭ fost puţin practicate pe viŭ ; în 1890 *Oliva* atrăsese deja atenţia asupra acestuĭ punct, iar de atunci lucrurile nu s'aŭ modificat mult, de şi s'aŭ propus procedee noĭ şi modificăriĭ noĭ la procedee deja existente. Operaţia luĭ Sabanejeff nu numără de cât câte-va zecĭ de cazurĭ, coprinzând toate modificările eĭ, iar operaţia luĭ Gritti, care e aşa de veche, încă posedă un număr restrîns de cazurĭ, faţă de numărul enorm al amputaţiilor femuruluĭ în treimea inferioară. Motivul rezidă în faptul că aceste operaţiunĭ aŭ de suportat concurenţa a o mulţime de operaţiunĭ neosteo-plastice care se practică în aceiaşĭ regiune cu mult succes, maĭ ales de când asepsia a simplificat şi înlăturat complicaţiunile care împedecaŭ realizarea bonturilor perfecte. Dar se poate naşte întrebarea dacă nu e momentul oportun să revenim la aceste operaţiunĭ osteo-plastice şi să le aplicăm, nu de necesitate ca în timpurile când ele

aŭ luat naștere, dar cu scopul de a face un pas maĭ 'nainte în realizarea unuĭ bont ideal, așa cum se înțelege azĭ sub această denumire.

Se impune dar să comparăm aceste diferite operațiunĭ între ele, să vedem care sunt avantagele și desavantagele fie-căreia.

Mulțĭ autorĭ între care *Hilgenreiner* [1]) compară operațiunea luĭ Gritti și Sabanejeff cu amputația gambeĭ la locul de elecție. Eŭ socotesc că nicĭ o comparațiune nu se poate face între aceste operațiunĭ, de oare-ce orĭ de câte-orĭ leziunea permite a se practica o amputațiune de gambă, nu trebue nicĭ odată să privăm pe bolnav și în special pe bolnavul bogat, de avantajele pe care le dă o amputație osteo-plastică de gambă (Delbet saŭ Samfirescu); iar pe cel sărac de neprețuitul bont pentru un pilon pe care-l oferă genunchiul îndoit.—Intr'un singur și unic caz se poate renunța la amputația gambeĭ, atunci când leziunea nu permite să se practice de cât o amputație intracondilienă a gambeĭ.—In asemenea cazurĭ, unde avantajele conservăreĭ articulațiuneĭ genunchiuluĭ pentru proteză la bont nu maĭ pot exista, lungimea bontuluĭ de gambă fiind extrem de mică, iar la sărac prezența acestuĭ mic fragment de gambă jenând purtarea pilonuluĭ, 'și găsește indicațiunea la bogat Gritti, iar la sărac orĭ Gritti orĭ Sabanejeff.

Operațiunile osteo-plastice ale genunchiuluĭ nu se pot compara de cât numaĭ cu dezarticulația genunchiuluĭ, cu amputațiunea coapseĭ în treimea inferioară, și între ele.

Dezarticulația genunchiuluĭ cunoscută deja de Hippocrat, introdusă în practica curentă de Velpeau la 1830, a fost rând pe rând abandonată și reluată. — Bontul rezultat după această operațiune este solid, voluminos, suprafața însă pe care o prezintă ca punct de sprijin este neregulată, iar lamboul care o acopere trebuind să fie foarte mare, pentru ca cicatricea să cadă maĭ înapoĭ de suprafața de presiune, se necrozează dese orĭ pe marginĭ, dând loc

1) *Hilgenreiner*. Beiträge zur clin. Chir. 1899 Bd. 24 p. 761.

la aderenţe între piele şi os, de unde sensibilitatea la presiune şi inactivitatea bontuluĭ.

In afară de această necroză, care a căutat să fie înlăturată prin conservarea rotuleĭ în lamboul anterior, prin creearea a două lambouri laterale (Rossi), a unuĭ lamboŭ posterior (Blandini) saŭ secţiunea circulară (Baudens); dezarticulaţia coapseĭ prezintă un inconvenient foarte mare din punctul de vedere al ascunderei infirmităţeĭ. In adevăr, după cum spune foarte bine Farabeuf, un bont este cu atât maĭ util şi maĭ puternic cu cât el este maĭ lung, însă conservarea totală a femuruluĭ prezintă inconvenientul enorm de a nu permite să se ascundă diformitatea, căcĭ pentru ca bolnavul să meargă pe extremitatea bontuluĭ are nevoe de o periniţă groasă în aparatul protetic, ceea-ce 'ĭ alungeşte enorm coapsa. Această alungire, când gamba artificială e flexată, face o proeminenţă dezagreabilă înainte, ceea-ce e cu totul disgraţios.

Acest inconvenient este cu totul înlăturat prin operaţia luĭ Gritti, care sacrificând condiliĭ femuralĭ, scurtează coapsa just cu atât cu cât o lungeşte periniţa necesară pentru sprijin, ceea-ce face ca articulaţia artificială să se găsească la acelaşĭ nivel ca şi articulaţia sănătoasă, condiţiune esenţială pentru un bolnav bogat.— Pentru un bolnav sărac, atuncĭ când tegumentele permit o dezarticulaţie şi când extremitatea superioară a tibieĭ este sănătoasă, eŭ cred că este maĭ preferabil a recurge la procedeul luĭ Sabanejeff, saŭ la una din modificările acestuĭ procedeŭ, pentru că prin aceste operaţiunĭ osteo-plastice, se obţin bonturile cele maĭ solide, cele maĭ puternice, şi conservând în acelaşĭ timp inserţiunile muşchilor extensorĭ şi flexorĭ intacte se înlătură atrofia coapseĭ, lucu ce se vede adeseorĭ după simpla dezarticulaţie în care muşchiĭ pierzând inserţiunea lor inferioară devin inactivĭ şi decĭ expuşĭ a se atrofia.

Amputaţinnea transcondiliană a femuruluĭ propusă de *Carden*[1]) la 1846 prezintă pe lângă inconvenientele dezarticulaţieĭ genunchiuluĭ, şi desavantagele rezultate din ablaţiunea rotuleĭ. In adevăr, aderenţele la feţele laterale

1) *Carden*. On amputation by single flap. 1846.

ale condililor, conservate prin păstrarea rotuleĭ şi a tendonuluĭ tricipital după simpla dezarticulaţie, sunt sacrificate prin această operaţiune şi decĭ pericolile retracţiuneĭ dreptuluĭ anterior se măresc, pericole ce se traduc prin retractarea lambouluĭ anterior şi cu el aducerea cicatriceĭ pe extremitatea bontuluĭ. De aci necesitatea conservăreĭ unuĭ lamboŭ anterior şi maĭ mare cu 2 c. m. cel puţin, de cât în dezarticulaţia genunchiuluĭ, ceea-ce conduce şi maĭ sigur la necrozarea mărginilor prin insuficienţa nutriţiuneĭ

Maĭ mult între condiliĭ avivaţĭ şi între tegumente se produc în cele maĭ multe cazurĭ aderenţe, care explică de ce bonturile în urma acesteĭ operaţiunĭ lasă în totdeauna de dorit.—Conicitatea acestor bonturĭ este aproape regulă, iar avantajul pe care s'ar părea că-l prezintă prin păstrarea uneĭ suprafeţe largĭ şi netede prin secţiunea intracondilienă, dispare repede căcĭ extremitatea osoasă se atrofiază curând din causa inactivităţeĭ bontuluĭ.

Cifrele sunt şi maĭ elocuente. *Kraske*[1]) citează 32 de cazurĭ din clinica de la Halle cu 25 de vindecărĭ. Dintre aceştĭ 25 de bolnavĭ numaĭ 11 se puteaŭ sprijini pe bontul lor; iar dintre aceştia numaĭ câţĭ-va puteaŭ să se servească maĭ mult timp în mers, toţĭ ceĭ-l'alţĭ aŭ luat punctul de sprijin pe ischion.

Toate acestea pledează contra operaţieĭ luĭ Carden, cu care nu se poate obţine de cât rar un bont bun, rămânând ca în toate cazurile în care şi-ar găsi indicaţia această operaţie să fie înlocuită cu mult succes prin operaţia luĭ Gritti.

Amputaţia coapseĭ în treimea inferioară nu 'şĭ găseşte de cât o singură indicaţiune, atuncĭ când operaţiunea osteo-plastică femoro-rotuliană nu este posibilă, şi în asemenea cazurĭ bontul rezultat va fi cu mult ameliorat, dacă se va recurge la procedeul osteo-plastic al profesoruluĭ Samfirescu, ale căruĭ resultate frumoase le-am putut admira, după cum am spus deja în serviciul d-luĭ Profesor Th. Ionescu.

1) Kraske. Ueber die Carden-'sche amputation des Oberschenkels. Centr. f. Chir. No. 35.

Amputaţiunea osteo-plastică femuro-rotuliană Gritti. Această operaţiune, la origina eĭ, era reputată numaĭ pentru că transportând plaga înapoĭ, înlesnea scurgerea secreţiunilor eventuale şi permitea o intervenţiune uşoară şi nepericuloasă în cas de emoragie secundară; plus că evita osteomielita femuruluĭ, prin faptul că închidea canalul medular printr'un capac osos.—Astăzĭ bine înţeles că aceste consideraţiunĭ nu maĭ aŭ nicĭ o însemnătate şi că altele sunt avantajele pe care le prezintă această excelentă intervenţiune.

Unul din argumentele cele maĭ puternice, după cum am spus, contra operaţiuneĭ luĭ Gritti, era absenţa sudureĭ femuro-rotuliene, argument pe care probele radiografice l'aŭ spulberat cu totul. Insă aceasta nu era singurul reproş ce se aducea acestuĭ procedeŭ, ci rând pe rând s'a zis că această operaţiune este inutilă, de o execuţiune dificilă, periculoasă prin infecţiunea ulterioară, şi în fine că este incapabilă de a realiza scopul dorit.

Ar fi inutilă, dacă prin simpla dezarticulaţie a genuchiuluĭ, singura operaţiune ce i se poate opune, s'ar obţine în toate cazurile bonturĭ ideale. Insă, lăsând de o parte chestiunea de estetică, care priveşte numaĭ pe bolnavul bogat, dezarticulaţia genuchiuluĭ este urmată deseorĭ de insuccese, care ţin fie la sfacelul parţial al tegumentelor fie la o durere progresivă a bontuluĭ orĭ la o conicitate în sensul patologic al cuvântuluĭ, şi *Berger*[1]) între alţiĭ a relatat la Societatea de Chirurgie din Paris insuccese tardive, istorisând chiar că unul din bolnaviĭ săĭ a trebuit să sufere amputaţia coapseĭ. Acest chirurg reproşează luĭ Lejars că cu ocaziunea raportuluĭ săŭ asupra cazurilor luĭ Sczypiorsky, s'a grăbit să proclame superioritatea dezarticulaţiuneĭ genunchiuluĭ asupra operaţiuneĭ luĭ Gritti, care judecată după rezultatele obţinute în epoca antisepsieĭ merită să o înlocuiască întotdeauna.

Chestiunea dificultăţiĭ de tecnică nu este serioasă şi

1) *Berger.* Bull. et mem. de la Soc. de Chir. de Paris 20 Nov. 1900 p. 1028.

nu se poate discuta, pentru că totul se reduce să menții bine fixată rotula în cleștele lui Farabeuf, pentru ca ferestruirea să fie facilă, cele-l'alte manopere operatoare fiind identice ca în ori-ce amputațiune.

Cu mijloacele moderne de antisepsie și asepsie nu se mai poate invoca faptul că un procedeŭ e mai grav de cât un altul pentru că expune mai mult la infecțiune. Acest argument 'și avea poate valoarea sa în perioada preantiseptică, în care după cum vom vedea dintr'o statistică bazată pe 153 de cazuri practicată în această perioadă, mortalitatea era enormă de 46,1%, pe când astă-zi pe 111 cazuri adunate de mine găsesc 8 morți, adecă 7,5% ceea-ce face o diferență colosală. Gravitatea ține desigur la starea generală a bolnavului, care se operează fie după un traumatism, care din 29 operați dă 3 morți (2 ai lui Bardeleben) (obs. 168, 213) și unul al lui Leonte (obs. 201); fie pentru gangrenă, care din 18 operați dă 2 morți (unul al lui Wahl (obs. 182) și altul al lui Bardeleben (obs. 227); fie după ulcere complicate care pe 12 operațiuni dă 10 vindecări și 2 morți (ambele ale lui Bardeleben (obs. 169 și 220), saŭ pentru tumori, care pe 26 operați dă 25 vindecări și o moarte (cazul lui Wahl (157). Operațiunea prin ea însăși nu agravează întru nimic situația bolnavului, mai mult de cât or și care intervențiune.

In ceea ce privește infecțiunea fundurilor de sac sinoviale este astăzi foarte facil de evitat, se poate suprima fundul de sac subtricipital pentru a se preveni o asemenea eventualitate.

Se vede că argumentul tras din gravitatea operatoare, mortalitatea, nu mai are astăzi valoarea pe care o avea acum 23 de ani.

Un alt argument contra operațiuneĭ lui Gritti este că nu și-ar putea ajunge scopul, pentru că pe lângă lipsa de sudură între femur și rotulă, care deplasându-se s'ar fixa într'o posițiune atât de vicioasă încât ar face mersul imposibil pe extremitatea bontului, pielea regiuneĭ rotuliene nu este de loc obișnuită a suporta presiuni și pre-

sintă o bursă seroasă care poate să se inflameze în urma sprijinuluĭ direct pe bont, și în fine cele două suprafeţe osoase fiind de diametru diferit nu pot sudându-se să formeze o suprafaţă netedă și aptă pentru a suporta greutatea corpuluĭ.

Frecuenţa deslipireĭ rotuleĭ de femur s'a notat de 5 orĭ pe 111 cazurĭ și atuncĭ o dată bolnavul a căzut pe extremitatea bontuluĭ încă proaspăt, de 2 orĭ în urma supuraţieĭ, o dată în urma necrozeĭ femuruluĭ și numaĭ o singură dată cazul luĭ Engelbach (obs. 251) în care contracţia tricepsuluĭ singură a fost cauza acesteĭ deslipirĭ.—Rezultatele imediate și tardive obţinute în restul cazurilor pledează în favoarea operaţiuneĭ luĭ Gritti. Calusul care se formează, fusionează rotula și femurul, dând naștere unuĭ bont osos, solid și cu o formă regulată.

Pielea regiuneĭ rotuliene, dacă nu este obișnuită a suporta presiunĭ prin însăși natura eĭ, ea se obișnuește la acest lucru, probă este că imensa majoritate a bolnavilor operaţĭ prin procedeul Gritti, își aŭ punctul de sprijin pe extremitatea bontuluĭ și nu se plâng de loc de durerĭ și nicĭ pielea nu se alterează, nu se ulcerează. In treĭ cazurĭ s'a produs de 2 orĭ higroma simplă și o dată un abces, dar fără nicĭ o urmare gravă, bontul redevenind definitiv indolent la presiune.

In fine, pentru a înlătura primul reproș ce se făcea acesteĭ operaţiunĭ, că suprafeţele de secţiune fiind de diametru diferit, s'ar expune părţile moĭ de a fi rănite prin marginile proeminente ale secţiuneĭ femuruluĭ și că rotula în loc de a prezenta o suprafaţă aptă pentru sprijin, ar juca din contra rolul unuĭ corp strein, care proeminând pe suprafaţa lăţită și netedă a secţiuneĭ femuruluĭ, ar contribui la producerea uneĭ suprafeţe neregulate și decĭ inaptă a suporta presiunea corpuluĭ, Bruns și cu el ceĭ maĭ mulţĭ chirurgĭ, secţioneaza femurul la 2 cm. maĭ sus de limita cartilagiuluĭ articular, acolo unde diametrul osuluĭ este egal cu al rotuleĭ.—In ultimul timp în fine Bussière și cu mine, pentru a utiliza cea maĭ mare parte a rotuleĭ și

pentru a o fixa într'o posiţiune aşa în cât presiunea să fie repartizată pe toată faţa sa anterioară am întrebuinţat secţiunea cuneiformă.

Intr'un cuvânt, prin operaţiunea luĭ Gritti bontul capătă o formă inalterabilă şi rămâne util indefinit.— Conservând inserţiunea superioară a extensorilor contribue la păstrarea activităţeĭ bontuluĭ cu toate avantagele consecutive.

Amputaţiunea osteo-plastică femuro-tibială Sabanejeff. In acest procedeŭ suprafeţele osoase se coaptează maĭ exact şi menţinerea în această situaţie este maĭ facilă. Inserţia dreptuluĭ anterior e maĭ bine conservată, absolut ca în stare normală la tuberozitatea tibieĭ. In procedeele modificate de Iacobson şi Delitzine se conservă şi inserţia flexorilor.

Păstrarea acestor inserţiunĭ musculare contribue, incontestat, a înlesni adaptarea şi fixarea fragmentuluĭ tibial la femur, precum şi a face maĭ anevoioasă lunecarea luĭ, tricepsul fiind maĭ puţin întins.

Segmentul tibial poate fi confecţionat just după mărimea suprafeţeĭ do secţiune a femuruluĭ, permiţând astfel ca secţiunea să se facă intra-condiliană şi decĭ să se conserve o suprafaţă maĭ largă şi prin urmare maĭ bună pentru sprijin.

Tegumentele, care aŭ a suporta greutatea corpuluĭ, par maĭ apte pentru aceasta de cât în Gritti.

Dacă comparăm operaţiunile osteo-plastice ale genunchiuluĭ întro ele, vedem că ambele daŭ resultatul dorit, adică un bont solid şi capabil de a furniza punctul de sprijin în mers, însă operaţiunea luĭ Gritti este superioară operaţiuneĭ luĭ Sabanejeff, a) întru cât pentru cea dintâĭ stofa necesară pentru confecţionarea lambourilor este cu mult maĭ puţină de cât pentru cealaltă, care cere un lamboŭ anterior lung şi decĭ maĭ expus a se sfacela pe marginĭ; *b*) Gritti cere numaĭ o rotulă sănătoasă, pe când Sabanejeff are nevoe ca şi extremitatea superioară a tibieĭ să fie indemnă; de aci o restricţiune în indicaţiunĭ pen-

tru Sabanejeff; c) în fine după Sabanejeff obținând o coapsă aproape tot atât de lungă ca și după dezarticulația genunchiului, face această operație improprie din punctul de vedere estetic și deci inferioară operațiunei lui Gritti, pe care din acest punct de vedere așĭ numi-o operațiunea bogaților, păstrând pe Sabanejeff pentru confecționarea unuĭ bont solid și lung, util unuĭ pilon sărac.

Din cele ce preced se pot trage următoarele concluziuni:

1) Operațiunile osteo-plastice la genunchĭ furnisează bonturĭ ideale.

2) Aceste operațiunĭ nu maĭ trebuesc privite ca procedee de necesitate, ci din contra ele sunt de ales și de preferit în prima linie amputațiilor coapseĭ în treimea inferioară, apoĭ amputațiilor intra-condiliene (Carden) și chiar dezarticulațieĭ genunchiuluĭ.

Așa că indicațiunile operațiunilor osteo-plastice, sunt identice cu indicațiunile clasice ale dezarticulațieĭ genunchiuluĭ și ale amputațiilor extremitățeĭ inferioare a coapseĭ; traumatisme, tumorĭ maligne, cariĭ saŭ necroze ale tibieĭ, gangrene, ulcere cronice, elefantiazis etc.

Personal am recurs la operația luĭ Gritti, odată pentru gangrena piciorului propagată deja la gambă; odată pentru o ulcerație cronică enormă a gambeĭ insoțită de necroza tibieĭ și în fine într'un alt caz pentru o gangrenă produsă la nivelul lambourilor uneĭ amputațiunĭ a gambeĭ în treimea superioară.

Voĭ resuma aci observațiunile inedite în număr de 10, dintre care în primele 7 cazurĭ intervenția a fost făcută de Domniĭ Doctorĭ Leonte și Bardescu, urmând procedeul tip cu secționarea intracondiliană a femuruluĭ, după cum se vede din radiografia a două cazurĭ (fig. 3, 4) și ultimele treĭ observațiunĭ personale cu secționarea cuneiformă.

OBSERVAȚIA I. — **Epiletiom al piciorului drept, cu plăci keratinisate pe gambă. Amputația osteo-plastică femuro-rotuliană Gritti. Vindecare.**

Stan Toma Adam 40 ani, plugar, este primit în spital la 29 Iunie 1898 și ese vindecat la 2 August 1898.

In antecedentele sale aflăm că cu 5 ani mai înainte în timpul iernei a suferit o congelație a piciorului drept și după cît-va timp îi a apărut pe fața plantară o ulcerație care a mers continu progresând în profunzime și suprafață până în toamna trecută când îi a distrus tot piciorul. La venirea lui în spital se constată: Degetele, metatarsul și tarsul corespondent lipsesc, afară de astragal. Bontul este edematiat descoperit de piele până d'asupra articulației tibio-tarsiene și se presintă ca o ulcerație acoperită de escrescențe fongoase, neregulate fragile, sângerânde și dând scurgere la un puroiu ichoros, foarte fetid. Escrescențele sunt separate prin șanțuri profunde. Pe fața internă a gambei sunt diseminate mai multe plăci de coloare alburie, tari, cu ramificațiuni neregulate. Vasele sub-cutanate ale gambei formează dungi roșii, proeminente, care se întind în sus până la $^1/_3$ superioară, plecând din marginele ulcerațiuni. Ganglionii inguinali sunt puțin apăruți. Starea generală bună. Urinele nu conțin albumină saŭ zahăr.

Operația la 2 Iulie sub cloroform. Amputația osteo-plastică femuro-rotuliană; resecția intra-condiliană a extremității inferioare a femurului. Rotula fixată lateral cu fire de coardă. Drenaj. Cusătura tegumentelor cu setolină.

Reunirea prin prima intenție. Bontul bun și nedureros.

Examenul microscopic al piesei: Epiteliom.

OBSERVAȚIA II.— **Gangrena piciorului stâng. Amputația osteo-plastică femuro-rotuliană Gritti. Vindecare.**

Dnmitru Ivanoff de 44 ani, funcționar, este primit în spitalul Brâncovenesc în ziua de 9 Iunie 1898 și ese vindecat la 23 Iulie 1898.

Suferința datează de 3 luni și a început cu dureri în degetul mare; după puțin timp capătă o veziculă la deget, degetul se înegrește, stare care s'a întins cotropind și parte din regiunea metatarsiană. La intrarea în spital se constată că gangrena ocupa degetul mare stâng împreună cu toată zona metatarsianului saŭ și degetul mic în totalitate. Restul degetelor precum și piciorul eraŭ tumefiate, roșii și foarte dureroase. Arterele sclerosate. Urinele normale. Starea generală debilă.

Stând în spital, cu toate tratamentele care îi s'aŭ făcut escara gangrenoasă a progresat și nu s'a limitat de cât d'asupra articulației medio-tarsiene.

La 3 Iulie se face amputaţia osteo-plastică femuro-rotuliană Gritti sub anestesia generală cu cloroform, întrebuinţând procedeul cu două lambouri.

Vindecare prin prima intenţie. Bontul nedureros şi bine modelat.

OBSERVAŢIA III. — **Fractura comunitivă expusă a gambei stângi cu gangrena şi septicemia consecutivă. Amputaţia osteo-plastică femuro-rotuliană Gritti. Vindecare.**

Petre Drăgan 50 ani, intrat în spitalul Brâncovenesc la 21 Decembrie 1899 eşit vindecat la 27 Martie 1900.

De 11 zile are fractura gambei stângi în urma unui accident de drum de fer, pentru care a fost tratat în spitalul din Câmpina.

Venit în spital se constată: Stare de septicemie cu temp. de 39°. Către partea de mijloc a gambei stângi, fractura comimutivă a ambelor oase, expuse prin două plăgi prîn care se scurge un ichor abondent şi cu miros de gangrenă. Explorarea focarului cu degetul descoperă părţile moi tcrciuite şi gangrenate. Gamba edematiată, vînătă şi cu crepitaţiuni gazoase. Pedioasa fără pulsaţii, ganglionii inguinali măriţi de volum.

La 22 Decembre sub-anestesie cu cloroform se face amputaţia osteo-plastică femuro-rotuliană. Incisiune cu două lambouri, anterior lung, posterior scurt, resecţia condililor femorali şi avivarea rotulei, extirparea burselor seroase, fixarea rotulei prin cusătura tendonului tibio-rotulian înapoiul femurului. Drenaj. Cusătura lamboluî cu setolină.

Examenul pieseî arată: fractura tibiei cu 6 eschile neregulate, fractura peroneului la acelaş nivel: gangrena părţilor moi; ruptura arterei tibiale posterioară şi a peroniereî în dreptul fracturei.

După operaţie bolnavul continuă a avea starea septică cu delir şi temperatura ridicată, care a continuat până la 10 Ianuarie. Plaga a supuaat şi reunirea s'a obţinut în parte prin burjonare.

Bontul modelat bine şi nedureros, iar prin radioscopie se vede rotula bine consolidată la locul unde fusese aşezată. (fig. 9).

OBSERVAŢIA IV.—**Gangrena piciorului şi gambei stângi prin endarterită obliterantă consecutivă febrei tifoide, Amputaţia osteo-plastică femuro-rotuliană Gritti. Vindecare.**

Marin Oprişan, 21 ani, funcţionar comercial, este primit în Spitalul Brâncovenesc la 13 Noembrie 1900 şi ese vindecat la 26 Ianuarie 1901.

In toamna anului 1900 cade bolnav de febră tifoidă. După 3 săptămâni fiind în convalescenţă începe amorţeli şi dureri violente

în piciorul stâng şi la 12 zile piciorul până d'asupra articulaţieĭ tibio-tarsiene se înegreşte şi se transformă în escară gangrenoasă.

La intrarea îa spital gangrena bine limitată, ocupă piciorul şi treimea inferioară a gambeĭ. Pulsaţiunile artereĭ-poplitee nu se pot percepe. Starea generală debilă.

Fig. 9

La 14 Noembrie sub anestesia cu cloroform Se face amputaţia osteo-plastică femuro-rotuliană Gritti, croind două lambouri anterior lung, posterior scurt Resecţia condililor femoralĭ până la şanţul inter-condilien. Conservarea ligamentelor laterale ale rotuleĭ. Rotula fixată cu două fire în ansă de coardă prin părţile fibroase laterale. Artera

poplitee nu dă nicĭ o picătură de sânge și se sondează cu o bujie subțire.

Parte din lamboul anterior se sfacelează, vindecarea se face foarte încet prin burjonare. Cicatricea rămâne posterioară. Examenul radiografic arată rotula bine fixată la locul său. Bontul bine modelat și nedureros.

OBSERVAȚIA V. — **Osteo-artrita tuberculoasă supurată deschisă a articulațieĭ tibio-tarsiană dreaptă a piciorului corespondent. Amputația osteo-plastică femuro-rotuliană Gritti. Scarlatină intercurentă. Vindecare.**

Ion Lăzărescu, 19 anĭ, școlar, este primit în Spitalul Brâncovenesc la 7 Martie 1901 și ese la 20 Martie 1901.

In antecedentele sale aflăm că suferă de la etatea de 5 anĭ în urma unuĭ traumatism, care l'a avut la partea inferioară a gambeĭ, după care piciorul s'a tumefiat, a supurat și a spart pelea în maĭ multe părțĭ dând scurgere foarte abundentă de puroi. Boala a mers progresând cu toată căutarea medicală și prin stațiunile balneare din țară.

Se presintă în spital cu o stare generală foarte debilă și extrem de slăbit. Piciorul și până d'asupra articulațieĭ tibio-tarsiene din dreapta, tumefiate enorm, diformate, dureroase, și acoperite de numeroase traecte fistuloase, profunde până la os, prin care se scurge un puroi seros și cu miros. Asemenea traecte se întind pe toată gamba până aproape de platoul tibial. Examenul prin radiografie arată o destrucțiune a oaselor până aproape de partea mijlocie a gambeĭ. Ganglionĭĭ inguinalĭ măriți de volum. Negațiunea din partea celor-l'alte organe ale pulmonilor.

La 13 Martie sub anestesia cu cloroform se face amputația osteo-plastică femuro-rotuliană prin inciziunea a doua lambourĭ. Resecția condililor femoralĭ până la șanțul intercondilien. Conservarea ligamentelor laterele ale rotuleĭ, și fixarea rotulei prin cusătura părților sale fibroase. Drenaj. Cusătura tegumentelor cu setolină. Examenul pieseĭ arată că oasele eraŭ distruse în totalitate până la treimea inferioară a gambeĭ; iar maĭ în sus pe tibia se găsea din distanță în distanță focare supurate care comunica cu centrul osuluĭ fără sechestre.

Plaga reunită prin prima intenție.

La 19 Martie se observă erupție scarlatinoasă și la 20 Martie este transportat la Colentina de unde ese vindecat.

OBSERVAȚIA VI. — **Gangrena piciorului stâng. Elongare analgesică a tibialului anterior. Amputația osteo-plastică Gritti. Vindecare.**

Niculae D: Stoian 32 ani, plugar, intrat în Spitalul Brâncovenesc la 26 Septembrie 1902, ese vindecat la 19 Ianuarie 1903.

Antecedente. — Alcoolism și paludism.

De un an suferă de dureri și amorțeli în degetul mare de la piciorul stâng, care după cât-va timp se propagă la tot piciorul. Din luna Iulie degetul mare se tumefiază, se înegrește, durerile devin mai violente și rău se întinde în sus până ajunge la limita care se vede la intrarea în Spital.

Starea presentă. — Constituție debilă. Toate vasele sunt îngroșate și flexoase. N'are albumină, nici zahăr în urină. Piciorul stâng până aproape de articulația tibio-tarsiană este gangrenat, escara uscată, fără limită precisă, oasele falangiene de la degetul mare și cu metatarsienul corespondent sunt acoperite. Jumătatea inferioară a gambei ușor edematiată și cu flictene. Pulsațiunile arterei poplitee nu se simt. Bolnavul este turmentat de dureri atroce, care nu pot fi calmate prin nici un analgesic. Se așteaptă limitarea mai precisă a gangrenei, dar pentru că durerile sunt prea mari se încearcă elongarea analgesică.

La 12 Octombrie, sub cloroform se face extensia tibialului anterior la partea de mijloc a gambei. După aceasta survine o stare absolută de acalmie, bolnavul nu mai are trebuință de nici un calmant. Această stare durează numai 3 zile, apoi durerile reapar însă cu mai puțină intensitate.

La 18 Octombrie se face injecție epidurală cu 0,02 cocaină, durerile încetează 12 ore.

La 20 se repetă injecția alcalină 16 ore.

La 22 Octombrie operație.

Anestesia generală cu eter. Amputația Gritti cu două lambouri: anterior lung, posterior scurt. Se reseacă condili femorali numai până la nivelul șanțului intercondilien. Se avivează rotula cu ferestrăul Se ridică toate bursele seroase cu fundul de sac subtricipital. Ligamentele laterale ale rotulei sunt menajate. Artera poplitee scleroasă dă puțin sânge. Se face cateterismul său. Se aplică rotula pe femur, și se fixează cu 2 fire de coardă în ansă, aplicate pe părțile laterale. Se coase tegumentele. Drenaj. Vârful lamboului se sfacelează pe mică întindere. Vindecarea acestui punct prin burjonare.

Examenul radiografic arată rotula bine fixată pe femur. (fig. 3).

Bontul se presintă în bune condițiuni și nedureros.

OBSERVAȚIA VII. — **Gangrena piciorului drept. Amputația osteo-plastica femuro-rotulipnă Gritti. Vindecare.**

Dumitru Vlasceanu, plugar, 40 ani, intrat în Spitalul Brâncovenesc la 18 Decembrie 1902 eșit vindecat la 28 Ianuarie 1903.

Suferința sa datează de 2 luni, determinată după afirmarea bolnavului, prin congelațiune.

La piciorul drept presintă o escară gangrenată care se întinde până la nivelul ambelor maleole; metatarsienele descoperite, toate degetele căzute; 1/3 inferioară a gambei edematiată. Debilitate generală foarte pronunțată. Arterele ateromatoase. Splina mărită de volum. Temperatura cu oscilațiuni de 37—38°. Urinele nu conțin zahăr sau albumină.

La 27 Decembrie sub anestesia generală cu cloroform se face amputația osteo-plastică femuro-rotuliană Gritti. Incisiunea părților moi cu 2 lambouri, anterior lung și posterior scurt; resecția intra condiliană a extremității inferioare a femurului, avivarea rotulei, resecția burselor seroase, respectând ligamentele laterale ale rotulei. Se fixează rotula asupra capului femoral cu două fire laterale de coardă trecute prin părțile fibroase. Din artera poplitee nu se scurge nici o picătură de sânge. Se face cateterismul cu o bujie fină, după care so vede apărând scurgerea sângelui în picături. Drenaj. Cusătura lambourilor uu setolină.

Reunirea prin prima intenție. Examenul radiografic arată rotula bine fixată la locul său. Bontul bine modelat și nedureros.

OBSERVAȚIA VIII.—**Gangrena piciorului stâng cu edem întins până dedesubtul tuberozității tibiei.**

Bolnavul Marin, în etate de 30 ani, intră în serviciul Profesorului Th. Ionescu la 29 Iunie 1903.

Operat la 5 Iulie, iese vindecat la 15 August 1903.

Ansecedente hereditare și colaterale nule.

In antecedentele personale nu găsim de cât febra intermitentă acum 4 ani.

Pacientul nu ne poate spune nimic precis asupra apariției sau a evoluției maladiei sale. Cam prin Septembre anul trecut a avut niște dnreri difuse în piciorul stâng iar, dedesubtul degetului mare a avut o flictenă care s'a deschis spontaneŭ lăsând după dispariția ei o ulcerațiune. Această ulcerațiune, fără a jena prea mult pe individ, persistă cam în aceași stare până acum o lună când apărură fenomene inflamatoare foarte intense. Piciorul se tumefiază în întregime, durerile devin atroce și continuĭ; pielea de pe extremitatea piciorului se ulcerează și în curând scheletul se denudează de părțile moi. Acum o săptămână s'a produs o amputațiune spontanee și totală a degetului mare. Progresele repezi pe care le face procesul morbid îl decide a intra în spital.

Bolnavul se presintă slăbit, tegmentele anemiate, țesutul celular sub-cutanat diminuat. Ascultația pulmonilor descoperă ușoare ra-

lurĭ de bronchită. Nimic anormal din partea celor-lalte organe toraco-abdominale.

Fig. 10.

Piciorul stâng e deformat, tumefiat până aproape de glesnă ; pielea ce'l acoperе are o coloraţie albăstrue (vânătă) și este uscată, pergamentată, lucie. La extremitatea anterioară piciorul presintă o mare perdere de substanţă, degetul cel mare lipsește în urma amputaţieĭ spontanee, părţile moĭ distruse și scheletul denudat. — Gamba edemaţiată până la 5 c. m. dedesuptul tuberozităţeĭ tibiale.

Ganglioniĭ limfaticĭ inguinalĭ stîngĭ sunt măriţĭ de volum.

La 2 Iulie 'ĭ se face amputaţia coapseĭ după procedeul osteo-plastic al luĭ Gritti modifiat de Bussière adică secţiunea oaselor s'a făcut în mod cuneiform. Fragmentul rotulian a fost fixat la femur cu ajutorul unuĭ fir de argint aşezat înapoĭ.

După intervenţie starea individuluĭ se menţine destul de bună.

La 9 Iulie se scot firele de setolină. Reunire perprimam, nicĭ o reacţiune inflamatorie locală. (fig. 9).

Bolnavul e ţinut în serviciŭ, până la 15 August când i se dă un aparat protetic confecţionat așa în cât bolnavul se sprijină pe vârful bontuluĭ, care este absolut indolor, cu extremitatea regulată, rotula s'a consolidat în poziţiunea dorită după cum ne-a arătat radiograful. —

luri de bronchită. Nimic anormal din partea celor-lalte organe toraco-abdominale.

Fig. 10.

Piciorul stâng e deformat, tumefiat până aproape de glesnă ; pielea ce'l acoperе are o coloraţie albăstrue (vânătă) şi este uscată, pergamentată, lucie. La extremitatea anterioară piciorul presintă o mare perdere de substanţă, degetul cel mare lipseşte în urma amputaţiei spontanee, părţile moi distruse şi scheletul denudat. — Gamba edemaţiată până la 5 c. m. dedesuptul tuberozităţei tibiale.

Ganglionii limfatici inguinali stîngi sunt măriţi de volum.

La 2 Iulie 'i se face amputaţia coapsei după procedeul osteo-plastic al lui Gritti modificat de Bussière adică secţiunea oaselor s'a făcut în mod cuneiform. Fragmentul rotulian a fost fixat la femur cu ajutorul unui fir de argint aşezat înapoi.

După intervenţie starea individului se menţine destul de bună.

La 9 Iulie se scot firele de setolină. Reunire per-primam, nici o reacţiune inflamatorie locală. (fig. 9).

Bolnavul e ţinut în serviciu, până la 15 August când i se dă un aparat protetic confecţionat aşa în cât bolnavul se sprijină pe vârful bontului, care este absolut indolor, cu extremitatea regulată, rotula s'a consolidat în poziţiunea dorită după cum ne-a arătat radiograful. —

lurĭ de bronchită. Nimic anormal din partea celor-lalte organe toraco-abdominale.

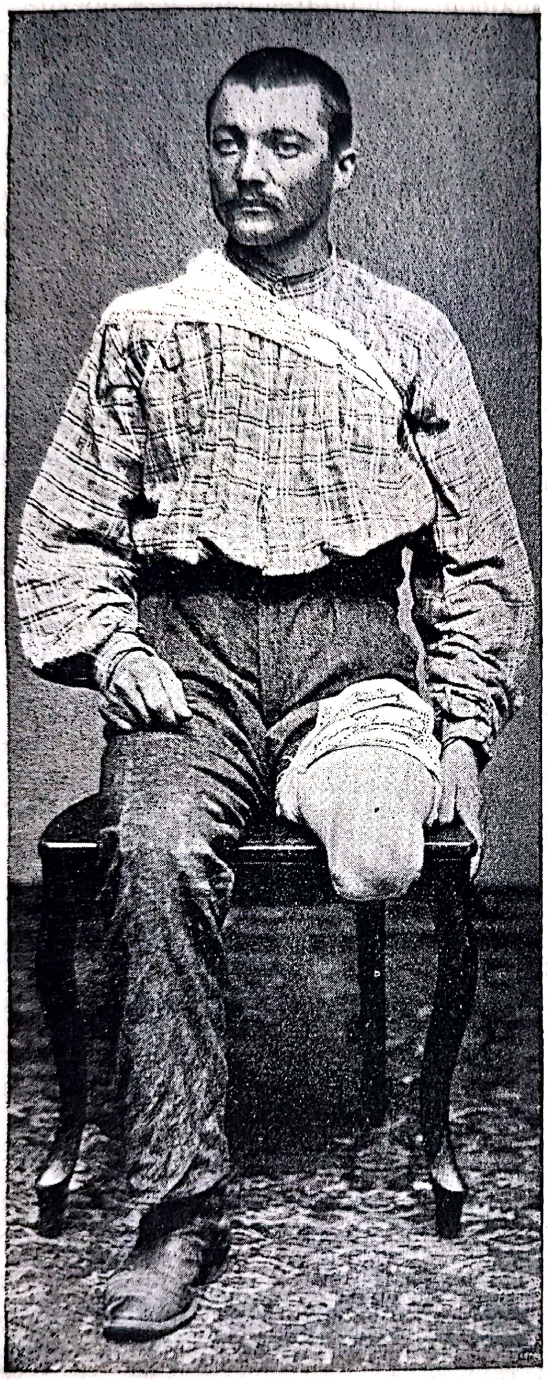

Fig. 10.

Piciorul stâng e deformat, tumefiat până aproape de glesnă ; pielea ce'l acopere are o coloraţie albăstrue (vânătă) și este uscată, pergamentată, lucie. La extremitatea anterioară piciorul presintă o mare perdere de substanţă, degetul cel mare lipsește în urma amputaţieĭ spontanee, părţile moĭ distruse și scheletul denudat. — Gamba edemaţiată până la 5 c. m. dedesuptul tuberozităţeĭ tibiale.

Ganglioniĭ limfaticĭ inguinalĭ stîngĭ sunt măriţĭ de volum.

La 2 Iulie 'ĭ se face amputaţia coapseĭ după procedeul osteo-plastic al luĭ Gritti modifiat de Bussière adică secţiunea oaselor s'a făcut în mod cuneiform. Fragmentul rotulian a fost fixat la femur cu ajutorul unuĭ fir de argint aşezat înapoĭ.

După intervenţie starea individuluĭ se menţine destul de bună.

La 9 Iulie se scot firele de setolină. Reunire perprimam, nicĭ o reacţiune inflamatorie locală. (fig. 9).

Bolnavul e ţinut în serviciŭ, până la 15 August când i se dă un aparat protetic confecţionat aşa în cât bolnavul se sprijină pe vârful bontuluĭ, care este absolut indolor, cu extremitatea regulată, rotula s'a consolidat în poziţiunea dorită după cum ne-a arătat radiograful. —

Bolnavul flexează cu uşurinţă coapsa pe abdomen, el imprimă mişcări puternice de propulsiune aparatului protetic Lungimea coapsei a permis ca articulaţia genunchiului artificial să se facă just la acelaşi

Fig. 11.

nivel ca şi a genunchiului sănătos (fig. 11.). Măsurate ambele coapse aŭ aceeaşi circonferinţă, decĭ nu există atrofia bontului. Cicatricea e

cu totul înapoi mobilă și nedureroasă. Radiografia (fig. 5) ne arată că rotula e fixată în bună poziție la extremitatea femurului.

La sfârșitul lunei Octombrie bolnavul ne anunță că se găsește foarte bine, că umblă sprijinit pe vârful bontului, care e nedureros permițându-i să umble ceasuri întregi fără să-i producă cel mai mic neajuns.

OBSERVAȚIA IX. — **Gangrenă la nivelul unui bont de amputație a gambei drepte.**

Bolnavul Costache D. în etate de 60 ani, intră în serviciul Profesorului Th. Ionescu la 30 Iunie 1903. Operat la 6 Iulie iese vindecat la 15 August 1903.

Nimic important în trecutul patologic al ascendenței și colateralității; nimic în antecedentele sale personale.

Acum 6 luni 'i-a căzut o furcă peste dosul piciorului drept, de la o înălțime de 20—30 ctm. La câte-va ore după accident piciorul contusionat deveni sediul unor dureri violente localizate, care cedară după 2—3 zile în urma unui tratament empiric. La o lună de la accident, fără nici o causă ocasională pacientul este apucat de niște dureri violente localizate la nivelul degetului II de la piciorul drept. Aceste dureri însoțesc un proces inflamator care apare imediat evoluează repede și sfârșește prin supurația și eliminarea unghiei. Intră într'un spital rural de unde iese după cât-va timp fără nici o ameliorare.

In urmă un proces morbid îi prinde degetele 3 și 5. Intră în serviciul Prof. Th. Ionescu la 4 Martie 1903 cu gangrena degetelor 2, 3, 5; refusă intervenția chirurgicală și este concediat. Revine în luna Iunie și intră în Serv. I chirurgical din spitalul Colțea unde 'i se practică amputația gambei în treimea inferioară. Lambourile însă se sfacelează, plaga se deschide și un proces morbid aproape identic celui anterior pare a se stabili aci. De remarcat e faptul, că în acest timp bolnavul posedă o cantitate notabilă de zachăr în urină. Inchizându-se Serv. I chirurgical bolnavul este transportat în serviciul Prof. Th. Ionescu.

Starea generală e relativ bună. E un anterio-scleros; nu presintă lesiuni apreciabile din partea organelor toraco-abdominale. Urinele nu conțin zachăr nici albumină.

Gamba dreaptă este amputată în treimea inferioară. Vârful bontului este acoperit — ca de o căciulă — de o crustă groasă de sfacel înconjurată de o zonă inflamătoare ce se întinde cam până la trei laturi de deget dedesubtul tuberozității tibiei.

La 5 Iulie 'i se face amputația coapsei procedeul osteo-plastic al lui Gritti modificat de Bussière (secțiunea oaselor în mod cuneiform).

După operaţie totul se petrece normal ; la 11 Iulie 'i se scot firele reunire per primam.

Tocmaĭ la 18 Iulie apare o reacţiune inflamatoare din partea bontuluĭ şi în unghiul inrern al cicatriceĭ se constată o zonă de fluctuaţie ; se deslipesc buzele plăgeĭ cu sonda canelată şi se dă scurgere unuĭ sânge alterat. Plaga din noŭ creată, se drenează cu tifon iodoformat. Curând însă marginele plăgeĭ se sfaceleză pe o întindere de mărimea uneĭ piese de 5 leĭ.

Se fac pansamente zilnice şi băĭ de creolină până la 15 Septembre când individul este concediat plaga fiind închisă complect. Bontul este frumos, cicatricea retractată cu totul înapoĭ. La apăsărĭ şi isbiturĭ pe extremitatea bontuluĭ nu se resimte nicĭ cea maĭ mică durere. Bolnavul 'şĭ cumpără un picior articulat cu punctul de sprijin pe extremitatea bontuluĭ. Radiografia arată că rotula s'a consolidat în poziţia fixată în momentul operaţieĭ. (Fiind la fel cu cea din fig. 5 am crezut inutil a o maĭ reproduce).

OBSERVAŢIA X. — **Ulcer al gambeĭ stângĭ cu necroza tibieĭ.**

Bolnavul Tănase în etate de 35 anĭ, intră în serviciul Prof. Th. Ionescu la 3 August 1903. Operat la 4 August iese vindecat la 15 Septembre 1903.

Antecedente hereditare şi personale fără importanţă.

Afecţiunea presentă debută, acum 6 anĭ, prin apariţia în regiunea posterioară a gambeĭ, a uneĭ pustule de mărimea unuĭ bob de ricin. In jurul eĭ se formează o ulceraţiune de mărimea uneĭ monede de 10 banĭ, puţin adâncă şi dureroasă. Intră în spitalul din Buzăŭ unde i se fac cauterisărĭ cu nitrat de argint şi pansamente cu iodoform şi după două săptămânĭ iese vindecat. La 2 săptămânĭ de la plecare, rana se deschide din noŭ şi individul revine în acelaşĭ spital de unde iese vindecat după treĭ săptămânĭ. Dar abia trecu o lună şi rana se redeschide având acum o suprafaţă şi o adâncime cu mult maĭ mare iar de pe suprafaţa luĭ se scurge o materie lichidă gălbue. Recurge la tratamente empirice dar ulcerul ia din zi în zi un caracter maĭ destructor, survin durerĭ teribile şi consecutiv insomnie. Reintrat în acelaşĭ spital ulcerul începe a se cicatriza reducându-se la jumătate : de atuncĭ însă rămâne staţionar cea ce făcu pe bolnav să părăsească din noŭ spitalul. Din cauza lipseĭ de îngrijirĭ serioase ulcerul se întinse apoĭ la toată faţa posterioară a gambeĭ, apoĭ trecu pe părţile laterale până ce ajunse ca cele două marginĭ să se împreune pe partea anterioară a tibieĭ. Durerile atroce ce crescură continu şi imposibilitatea în mers, viermiĭ carĭ începură a se adăposti în ulcer siliră pe bolnav să intre în serviciul prof. Th. Ionescu.

Bolnavul a bine conformat dar e slab, anemiat.

Pe gamba stângă se găsește o ulcerațiune întinsă de formă circulară, neregulată, cu margini sinuoase formate din arcuri cu raze diferite. Centrul acestei ulcerațiuni este pe mijlocul feței interne căci ulcerația se întinde pe fața internă, posterioară si anterioară. Ulcerația este net circonscrisă prin niște margini tăiate drept, netede și aderente.

Fig. 12

Fundul ulcerațiunei adânc $1^1/_2$—$2^1/_2$ cm, are un aspect uniform granulos și acoperit de muguri mici cărnoși cari aŭ o colorațiune roșie vie. Această ulcerație repauzează pe un plan de țesut fibros care o separă de stratul muscular. Pe fața internă și în treimea mijlocie a gambei, se vede osul tibia denudat pe o întindere de 6—7 cm. Țesutul osos pare puțin alterat, are însă o colorațiune mai închisă, negricioasă. Pe suprafața ulcerațiunei, se văd ici colea puncte acoperite cu o secreție purulentă. Pielea din jurul ulcerației este lucie,

pigmentată, groasă și aderentă de straturile mai profunde. Mișcările în articulațiile piciorului și gambei sunt dureroase și limitate de și articulațiile nu sunt diformate.

La 4 August i se face amputația osteo-plastică a coapsei stângi după procedeul Gritti modificat de Bussière.

La 15 August se scot firele de setolină, reunire per primam. Bolnavul e ținut în serviciu până la 1 Septembre când pleacă cu un aparat protetic identic cu al primului bolnav, având punctul de sprijin direct pe extremitatea bontului, care este absolut indolent și cu o formă regulată. Cicatricea retrasă înapoi (fig. 12) ambele coapse au aceași circonferință.

Bolnavul ne scrie la 23 Octombre că se găsește foarte mulțumit, că se servește de bontul său perfect, fără nici cea mai mică durere.

Pentru a judeca și mai bine operațiunea lui Gritti după rezultatele pe care le dă, am adunat pe cât mi-a fost posibil mai toate cazurile publicate până astăzi în care s'a practicat această operațiune.

Am fost nevoit să le clasific în două mari categorii. Unele practicate în epoca preantiseptică, de la 1859—1880 coprinzând 153 de cazuri, iar altele de la 1880—1903 coprinzând 111 cazuri, executate în perioadele de antisepsie și asepsie.

Prima parte, nu prezintă de cât un interes pur istoric, nici o concluziune practică nu se poate deduce din studiul rezultatelor obținute în acea perioadă și nici nu se poate face un studiu comparativ cu rezultatele obținute în perioadele de antisepsie și asepsie.

In adevăr pe 153 cazuri s'a obținut 82 vindecări și 71 morți, adică 47,4% mortalitate, cea ce ar însemna la prima vedere că această operațiune e de o gravitate excepțională. Dar nu este adevărat, pentru că ținând seama de epoca la care s'a executat aceste intervenții, vedem că în afară de gravitatea leziunilor pentru care se intervenea, operându-se mai întotdeauna in extremis, atunci când septicemia și pioemia minase deja organismul, se adaogă și infecțiunea ulterioară intervenției, inerentă acestor vremuri.

Cele 153 operațiuni se repartizează ast-fel:

S'a intervenit pentru	traumatisme	de 69 ori	cu 29 v.	39 m.	1 neindicat
„ „ „	caria si necr. oas.	„ 20	„ „	15 „	5 „
„ „ „	tumori	„ 13	„ „	7 „	6 „
„ „ „	tumori albe	„ 4	„ „	1 „	3 „
„ „ „	elefantiazis	„ 4	„ „	3 „	1 „
„ „ „	vechi rez. or am.	„ 4	„ „	2 „	2 „
„ „ „	ulcere cronice	„ 3	„ „	2 „	1 „
„ „ „	gangrenă	„ 2	„ „	1 „	1 „
„ „ „	congelațiuni	„ 1	„ „	— „	1 „
„ „ „	cauza neindicată	„ 33	„ „	20 „	12 „	1 neindicat
	Total	153		80	71	2

Din această tabelă se vede că cauza pentru care s'a intervenit mai des a fost traumatismul și că mortalitatea în aceste cazuri a fost enormă de 56,5%, ea se explică foarte lesne dacă cercetăm observațiunile. In adevăr în cea mai mare parte din cazuri intervențiunea s'a practicat cu toate că fenomenele de sepțicemie era foarte înaintate Afară de aceasta mai trebue să ținem încă seamă și de faptul că în 41 din aceste cazuri operațiunea s'a executat pe câmpul de răsboi.

Acestei 41 cazuri după Salzmann se repartizează ast-fel:

Prusia	11	cu	3	vindecări	și	8	morți	27,2%	mortalitate
Austria	7	„	2	„	„	5	„	28,5%	„
Bavaria	6	„	1	„	„	5	„	16,6%	„
Franța	4	„	1	„	„	3	„	25,0%	„
Italia	1	„	1	„	„	—	„	0,0%	„
Danemarca	2	„	—	„	„	—	„	nici o indicație	
Statele-Unite	1	„	—	„	„	—	„	„	
Baden	1	„	—	„	„	—	„	„	
Fără ind. precise	8	„	—	„	„	—	„	„	
	41		8			21			

Făcând proporția numai a rezultatelor certe vedem că din 29 de operați în război s'a vindecat 8 iar 21 au murit ceea ce dă 72,7% mortalitate, care este egală cu a amputației coapsei în aceleași condițiuni care după Lotzbeck e de 73% iar după Billroth de 75,8%.

Cazurile vindecate nu pot să ne servească pentru a trage concluziuni, căci dacă în jumătatea acestor cazuri bontul a rămas dureros, saŭ rotula nu s'a consolidat de loc saŭ s'a consolidat în poziție vicioasă, aceasta se datorește suppurațiunei îndelungate la nivelul bontului, iar nici de cum

procedeului, cea ce reese destul de evident din cele-l'alte 111 operațiuni executate în epoca de antisepsie și asepsie

In adevăr, pe 111 cazuri s'a obținut 103 vindecări și 8 morți, adică 7,2%, mortalitate care e mare față de rezultatele pe care suntem obișnuiți a le obține astă-zi cu mijloacele aseptice. — Dar dacă analizăm cazurile mortale, vedem că *3 morți* au survenit în urma intervenției practicată pentru traumatism, dintre aceștia 1 moare a 4 zi cu fenomene de delirium tremens; 1 altul în urma unui traumatism violent sdrobindu-i ambele membre sucombă a doua zi; în fine al treilea sucombă a 17 zi în urma fenomenelor septice ce se produsese înainte de intervenție; — *2 sucombă* în urma amputației făcută pentru gangrenă; dintre aceștia la unul gangrena era consecutivă febrei tifoide, bolnavul era în cachecsie profundă, și a sucombat a 17 zi cu fenomene de septicemie; celă-l'alt un arterioscleros avansat sucombă a 13 zi cu fenomene de embolie pulmonară;—2 bolnavi sucombă după intervenție practicată pentru ulcere cronice ale gambei, într'un caz din cauza fenomenelor de septicemie ce existau deja dinaintea intervenției și în celă-l'alt caz un bătrîn de 64 ani se epuisează după 11 zile de la intervenție; în fine în ultimul caz un bătrîn canceros de 72 ani sucombă după 15 zile în cachecsie.

După cum se vede nici un caz nu este imputabil direct procedeului operator, care după cum am spus nu are nimic prin tecnica lui care să agraveze prognosticul operator.

Cele 111 intervenții se repartisează tst-fel.

S'a practicat amputația de			26	ori p-tru	tumori	cu 25	vind.	1	mort
„	„	„	26	„	traumatism	23	„	3	„
„	„	„	18	„	gangrenă	16	„	2	„
„	„	„	13	„	ulcer cronic	11	„	2	„
„	„	„	6	„	amp. anter.	6	„	—	„
„	„	„	5	„	carii și nec ti.	5	„	—	„
„	„	„	2	„	elefantiazis	2	„	—	„
„	„	„	2	„	tuberculoză	2	„	—	„
„	„	„	1	„	paral. infan.	1	„	—	„
„	„	„	1	„	ulcere sifilit.	1	„	—	„
„	„	„	11	„	neindicați	11		—	
			111			103		8	

De 93 ori reunirea a fost obținută prin prima inten-

țiune, condițiune esențială pentru obținerea unuĭ bont cu formă regulată, cu cicatrice neaderentă și în special în operația luĭ Gritti esențială, pentru înlesnirea sudăreĭ fragmentelor osoase în bună poziție.—In adevăr, din aceste 111 cazurĭ, de 5 orĭ rotula s'a deplasat, de 2 orĭ în urma supurațiuneĭ și o dată în urma necrozeĭ femuruluĭ, altă dată pentru că bolnavul a căzut pe extremitatea bontuluĭ și în fine, după cum am maĭ spus deja, o singură dată contracțiunea tricepsuluĭ a contribuit la producerea acesteĭ deplasărĭ.

In treĭ cazurĭ a fost nevoe de a se reamputa coapsa din cauza necrozeĭ extremitățeĭ femuruluĭ.

In fine de 3 orĭ s'a intervenit prin puncțiune pentru a se goli de 2 orĭ serozitate limpede adunată în bursa prerotuliană și 1 dată puroiŭ.

Afară de 5 saŭ 6 cazurĭ, toțĭ bolnaviĭ s'aŭ putut servi de bontul lor luând punctul de sprijin în mers pe extremitatea acestuĭ bont, fără să simtă nicĭ cea maĭ mică jenă.

Din compararea acestor rezultate, cu cele obținute prin cele-l'alte amputațiunĭ de coapsă saŭ și cu dezarticulația genunchiuluĭ, rezultă că amputațiunea luĭ Gritti, bine reușită, este singura care dă un bont cu formă regulată, indolent, permițând un sprijin direct și solid pe extremitatea sa, formată de o suprafață netedă. Ea conservă coapseĭ mișcarea sa de flexiune, înlătură retracțiunile și atrofiile mușculare, carĭ daŭ naștere la aceste conicități atât de comune după amputațiile clasice de coapsă, scutind astfel pe operat și pe operator de asemenea accidente dezastroase.

Tabloul operaţiunilor prin metoda Gritti, din perioada preantiseptică (1859–1880).

No.	OPERATORUL	Sex şi vârsta	Felul boalei	Operaţia	Mersul post-operator	RESULTATUL		Starea bontului	Observaţiuni
						Vindecare	Moarte		
1	**Neudörfer** 1859 (Handbuch der Kriegschirurgie ; p. 1559 etc.	—	—	Gritti	—	Vindecare	—	—	—
2	**Schuh** 1861 (Wiener med. Woch. 1864 No. 1. *Salzmann.* Arch. f. Klin. Chir. Bd. 25 p. 631. 1880).	Bărbat 52 ani	Cancer al gambei.	Gritti. Lamboul posterior cam mare.	Primele 4 zile bine, rotula bine lipită. In urmă gangrena plăgei, emorag.	—	La necropsie flebită ascendentă pornită de la bont. Caşexie canceroasă.	—	—
3	**Sawostitzki** 1862 (*V. Wahl* St. Petersb. med. Zeitschr. 1864. S. 29. *Salzmann* l. c).	Bărbat 19 ani	Fractură complicată a gambei drepte.	Gritti.	Reunire în parte per primam. A 6-a zi rotula lunecă şi se aşează pe marginea de secţ. a femur.	Vindecare în 2 şi jum. luni, când se form. 2 fistule din care se elimină 2 sechestre osoase micĭ.	—	Bontul bun şi capabil să servească.	—
4	**Gouley** 1862 (The Med. Record. New-York, April, 12 1879. Vol. XV. No. 15 p. 338 *Salzmann* l.c.)	Bărbat	Plagă prin armă de foc a condililor tibiei.	Gritti.	Gangrenă şi emoragie secundară după 7 zile, reamputare.	—	Moare după 13 zile.	—	—
5	**Hewsen** 1862 (New-Iork Journ. of. med. sc. 1868 p. 319. *Salzmann* l. c.)	26 ani Bărbat	Fractură condilienă a gambei, traumatică.	Gritti.	—	Vindecare.	—	Bontul bun.	—
6	**Hewsen** 1862 (Ibid.)	37 ani Bărbat	Fractură complicată a gambei.	Gritti.	—	Vindecare.	—	—	—

Scanned with OKEN Scanner

7	**Gross** 1862 (Americ. Journal of. the medical sc. 1868 p. 322. *Salzman* l. c.)	55 ani Femee	Fractură complicată a gambei. Gangrenă.	Gritti. Rotula neferestruită, numai aplicată pe femur.	—	Vindecare.	—	Bontul bun.	—
8	**Schuh** 1863 (Vezi No. 1).	Bărbat 19 ani	Tumoră fibroidă dureroasă a gambei stângi, întinsă până aproape de genuchi.	Gritti	Reunire per primam.	Durata tratamentului 6 luni. Emoragii secundare, decubit anasarca.	—	Cicatricea înapoi și sus. Rotula e prinsă servește bine ca punct de sprijin	—
9	**Szymanowski** 1863 (Prager Viertel-jahrschi, 1866. S. 36 și 38. *Salzmann* l.c).	Femee	Fractură prin armă de foc a gambei stângi, gangrenă.	Gritti. Secțiunea tendonului quadriceps, extirparea sinovialei de sub acest tendon.	—	—	Moarte. Gangrena coapsei. Rotula bine fixată la femur	—	—
10	**Michneffski** 1863 (*V. Wahl* l. c. Prag. Viertelj. 1867 p. 34. *Schmidt's* Jahrbüch. Bd. 135. p. 198. *Salzmann* l. c).	8 ani Băiat	Ulceraț. gangrenoase scorbutice ale gambei drepte.	Gritti. Din femur sa luat numai 2 și jmătate cm. pentru a respecta cartilajul epifizar. Atingere cu clorur de zinc. Dr. Bandaj gipsat.	Reunire p. p. La 14 zile se suprimă gipsul, la 17 drenul. Mai târziu un mic abces independ. de sinovială.	Vindecare.	—	Rotula bine fixată. Extremitatea operată măsoară 1 cm. mai puțin ca coapsa sănăt.	—
11	**Michneffski** 1864 Ibid.	31 ani Bărbat	Fractură complicată a gambei st. gang.	Gritti. Din femur s'a luat 4 cm. Extirparea burseï. Dren.	Continuarea infecțiuneï.	—	Moarte. La necropsie rotula nu s'a găsit lunecată.	—	—
12	**Pancoast** 1863 (Ibid.)	8 ani Băiat	Fractură complicată a gambei.	Gritti.	Gangrena lambouluï.	—	Moare după 32 zile de pioemie.	—	—

No.	OPERATORUL	Sex şi vârstă	Felul boalei	Operaţia	Mersul post-operator	RESULTATUL		Starea bontuluĭ	Observaţiunĭ
						Vindecare	Moarte		
13	**Hewsen** 1863 (*Brinton*, Amputation of. the Knee joint. Vezĭ maĭ sus).	22 anĭ Femee	Enchondrom al gambeĭ.	Gritti.	—	Vindecare.	—	Bontul foarte bun.	—
14	**Hewsen** 1863 (Ibid.)	23 anĭ Bărbat	Fractură complicată a gambeĭ.	Gritti.	—	—	Mort de pioemie după 3 săptămânĭ.	—	—
15	**Michneffski** 1864 (Ibid.)	19 anĭ Bărbat	Fractură complicată a gambeĭ stângĭ.	Gritti.	Reunire per priman parţială A doua săptăm. necroză marginală a lambouluĭ anterior.	—	La 15 zile se rădică bolnavul din pat, emor. şi moarte. Emor. din art. poplitee Rotula fixată.	—	—
16	**Lücke** 1864 (Kriegschirurgische Aphorismen No. 114 p. 147. v. *Langenbeks* Archiv. Bd. VII. *Salzmann* l. c.)	Bărbat	Plagă prin armă de foc a articulaţieĭ genunchiuluĭ drept cu sfărâmarea suprafeţelor articulare ale tibieĭ.	Gritti. Secţiunea osuluĭ deasupra condililor	Septicemie.	—	Moare după 18 zile. La necropsie se vede că s'a ferestruit prea puţin din rotulă.	—	—
17	**Lücke** 1864 (Ibid.)	Bărbat	Plagă prin armă de foc a articulaţieĭ genunchiuluĭ. Supuraţie. Infecţiune.	Gritti.	Uşoară supuraţie a treia zi în dreptul firelor. Emoragiĭ secundare. Totuşĭ reunire per primam.	Vindecare în 56 zile.	—	Rotula părea bine prinsă la femur.	—

Scanned with OKEN Scanner

18	**Lücke** 1864 (Ibid.)	Bărbat	Sdrobirea tibieĭ prin armă de foc. Glonțul oprit în condilul extern.	Gritti.	După 3 zile infiltrația coapseĭ supurație. Edem pulmonar.	—	Moare după 4 zile. Tromboza veneĭ femurale, supur. în lungul vaselor până la inguina.	—	—
19	**Lücke** 1864 (Verhand. der Naturforscher u. Aerzte in Giessen 1864. *Schmidt's* Iahrb. *Kittel*, Diss. De amputațione. No. 20. *Sczymanowski* Prag. Viertelj. 1866. *Salzmann* l. c.)	—	—	Gritti.	—	Vindecat.	—	—	—
20	**Schilling** 1864 (Kriegschir. Aphorism. No. 13. v. *Langenbek's* Archiv Bd. VII).	Bărbat	Fractură prin armă de foc a cordililor femuruluĭ	Gritti. Supurație abundentă în articulație	Delir în ziua operațieĭ. Cianoză, Dispnee, Coma	—	Moarte	—	—
21	**v. Langenbeck** 1864 (*Heine*, Schussverletzungen der unteren. Etremitaten p. 321. *Salzmann* l. c. p. 661)	Bărbat	Fractura gambeĭ prin armă de foc	Gritti	—	—	Moarte	—	—
22	**Esmarch** 1864 (Ibid)	Bărbat	Strivirea extremitățeĭ superioare a tibieĭ	Gritti	—	—	Moare în noptea operațieĭ	—	—

Scanned with OKEN Scanner

No.	OPERATORUL	Sex şi vârsta	Felul boaleĭ	Operaţia	Mersul post-operator	RESULTATUL		Starea bontuluĭ	Observaţiunĭ
						Vindecare	Moarte		
23	**Ochwadt** 1864 (*Heine* l. c. p. 309. *Ochwadt*, Kriegschir. Erfahrungen). *Salzmann* l. c.	Bărbat	Fractură prin armă de foc a gambeĭ stângĭ, la mijloc, cu o scurtare de jum. cm.	Gritti. Femurul secţionat de 2 orĭ pentru a adapta rotula	Febră,—desfacerea lambourilor, necroza ext emităţeĭ femurale, care se rezecă împreună cu rotula	—	Moare după 40 zile. Supuraţie până la mijlocul coapseĭ, flebită în femorală, deperiostarea femuruluĭ. Infarcte pulmonare	—	—
24	**Fischer** 1864 (*Heine* l. c. p. 321. Ochwadt l. c. Salzmann l. c. p. 662)	Bărbat	Fractura prin armă de foc a tibieĭ cu fisurĭ articulare	Gritti. Lamboul posterior prea lung, fixarea defectuoasă a rotuleĭ	—	—	Moare a 8-a zi de emoragie şi pioemie. La necropsie rotula nu era prinsă la femur	—	—
25	**Steinlechner** 1864 (Allgemeine Militärärztl. Zeitung, 1864. No. 15 şi 16. *Salzmann* l. c p. 662)	Bărbat	Fractură prin armă de foc a gambeĭ drepte, complicată de plagă şi pierdere de substanţă mare	Gritti	Vindecare per-primam a suprafeţelor osoase	Vindecare în 2 luni	—	Bontul frnmos rotunjit, cu pielea mobilă. Se sprijină bine pe bont	—
27	**Heine** şi **Danzel** 1864 (Archiv. f. klin. chir. XI. p. 68. *Salzmann* l. c. p. 662)	Bărbat	Strivirea gambeĭ stângĭ printr'un obuz	Gritti	Edem al coapseĭ, suprimarea firelor, supuraţia plageĭ, rotula mobilă. După 3 luni evacuat cu rotula mobilă. Reamputat aiurea	—	Moare după 8 luni	—	—

Scanned with OKEN Scanner

72	**Wagner** 1864 (*Kittel*, Diss. De amputatione in tertia femuris parte a Gritti proposita. Regiomont 1866. *Salzmann* l. c. p. 663)	Femee 20 ani	Periostită cronică a tibiei cu îngroșarea diafizei și ulcerațiuni multiple	Gritti. Extirparea sinovialei. Sutura cutanată cu fire metalice	Puțină suppurație locală, plaga se cicatrisează. Bolnava părăsise patul. După 2 luni febră cu vărsături și diaree	—	Moare după 9 săptămâni	La necropsie se găsește rotula lunecată înapoi, acoperind în mică parte suprafața de secțiune a femurului. Traecte purulente în sus în coapsă	—
28	**Wagner** 1864 (Ibid.)	Bărbat	Fractură cominutivă a gambei drepte cu strivirea părților moi	Gritti. Lamboul anterior nu se adaptează bine, sutură cu fire metalice	Febră până la 40°, suppurație locală, delir	—	Moare după 9 zile	La necropsie infiltrație purulentă a tuturor țesuturilor	—
29	**Linhart** 1864 (Wiener med. Presse. 1865. No. 1 și 2. *Salzmann* l. c.)	Bărbat 18 ani	Necroza tibiei cu ulcerațiuni și fistule numeroase	Gritti	A treia zi suppurație, febră. A 8 zi în urma unor mișcări neprudente se desface sutura, emoragie mare. Legătura femorală. Rotula încălecată dar imobilă	Vindecare în 6 săptămâni	—	După 16 săp. bontul rotund, pielea normală. După întrebuințarea protezei rotula se culcase orizotal, nu era însă consolidată. Bontul sensibil la presiune	—
30	**Simon** 1864 (Deutsche Klinik 1866, No. 29, p. 266 și No. 41 p. 306. *Salzmann* l. c. p. 665).	15 ani Femee	Pseudartroză cu deformarea gambei după rezecție.	Gritti. Secțiunea condililor în afară de linia epifizară.	Reunire per primam în mare parte.	Vindecare în 6 săptămâni.	—	Bontul rotunjit, suportă bine greutatea corpului După un sfert de an umblă fără baston	In momentul publicării pacienta acuză dureri la bont de câte ori se servă de proteză, de acea preferă să umble în cârje.
31	**Ev. Wahl** 1864 (Petersburg med. Zeitschr. Bd. VIII, p. 29, 1864. *Salzmann* l. c. p. 665)	27 ani Bărbat	Fractura gambei supramaleolară, septicemie.	Amputație după procedeul Szymanowski emoragie, colaps.	Continuarea, febrei, delir Desfacerea plăgei, rotula lunecată.	—	Moare după 5 zile. Venele vecine trombozate Edem pulmonar.	—	—

No.	OPERATORUL	Sex şi vârstă	Felul boalei	Operaţia	Mersul post-operator	RESULTATUL		Starea bontului	Observaţiuni
						Vindecare	Moarte		
32	**Middeldorff** 1865 (Wiener med. Woch. 1865, No. 43 44. *Salzmann* l. c.)	30 ani Bărbat	Fractură complicată a tibiei stângi. Limfangită febră.	Gritti	Continuarea, pioemiei. Necroză marginală a lambourilor. Rotula lunecă în afară.	—	Moare după 17 zile. Pioemie.	—	—
33	**Fux** 1865 (Wiener med. Woch. 1864 No. 43 şi 44 *Salzmann* l. c. p. 667).	45 ani Bărbat	Gangrena gambei stângi.	Gritti	După 14 zile supuraţie, diaree, pneumonie.	—	Moare după 8 săptămâni	Abces în plin bont cu necroze parţiale a extremităţei femurului. Flebită venei femurale. Rotula începe a se fixa.	—
34	**Szymanowck şi Kolomeyzow** 1885 (*Szymanowski* Prager Vierteljahr. 1867 p. 38 *Salzmann* l. c. p. 667).	30 ani Bărbat	Elefantiasis	Gritti. Secţiunea tendonului quadreceps, extirparea sinovialei.	—	Vindecare după 5 luni	—	Bontul foarte bun, rotula forma un punct de sprijin al corpului excelent.	—
35	**Simon** 1865 (Deutsche Klinik 1866 pag. 267 *Salzmann* l. c.).	14 ani Bărbat	Periostită acută cu necroza totală a tibiei pioemie.	Gritti	A patra zi desfacerea plăgei, retracţiunea rotulei până pe faţa ant. a femurului.	—	Moare a 11-a zi	Abcese metastatice în pulmoni, în articulaţia sterno-clavicular şi coxo femorală de partea operată.	—
36	**Paikrt** 1865 (Allgem militärärzt Zeitung 1866 No. 1 p. 4 *Salzmann* l. c.)	38 ani Bărbat	Necroza tibiei în urma unui traumatism vechiu.	Gritti	A 9-a zi scoaterea firelor	Vindecare în 34 zile	—	După 34 zile pacientul umblă în cârje Rotula consolidată nu acuză dureri nici după preumblări lungi.	—

37	**Kade şi Szymanowski** 1865 (*Szymanowski*, Prager Vierteljahrschr. 1867. pag. 32. *Salzmann* l. c. pag. 668).	19 ani Bărbat	Fractură complicată a gambeĭ drepte.	Gritti Extirparea sinovialeĭ.	Supuraţie locală, absces în plină coapsă.	Vindecarea în 4 luni.	—	După 3 luni începuse să umble sprijinit în baston, cu un aparat protetic.	După 6 luni forma bontuluĭ conservată, umblă fără baston, rotula fixă şi insensibilă, cicatricea înapoi.
38	**Szymanowski** 1865 (*Szymanowsky*, l. c. p. 38. *Salzmann* l. c.).	Bătrân	Gangrena gambeĭ. Operaţia luĭ Pirogoff anterioară.	Gritti. Tenotomie partială a quadricepsuluĭ.	Gangrenă marginală a lambouluĭ.	Vindecare.	—	Rotula bine consolidată.	—
39	**Uhde** 1865 (*Salzmann*, l. c. p. 668).	48 ani Bărbat	Fractură complicată a gambeĭ. Fractură multiplă a claviculeĭ şi umăruluĭ drept.	Gritti.	—	—	Mort după 2 zile.	—	—
40	**Szymanowski şi Kolomeyzow.** (*Szymanowski* l. c. p. 39. *Salzmann* l. c. p 669).	Bătrân	Amputaţie spontanee a gambeĭ prin congelaţie.	Gritti. Fără tenotomie. Tegumentele infiltrate cu ţesut plastic nu se retractează.	—	—	Moare după 3 săptămâni prin pioemie şi ulceraţia infiltratuluĭ plastic vechĭ	—	—
41	**E. v. Wahl** 1865 (Petersb. med. Woch. Bd. XI 1866. *Salzmann* l. c.).	43 ani Bărbat	Elefantiazis ulcerat al gambeĭ drepte.	Gritti fără tenotomie şi fără extirparea sinovialeĭ.	Reunire per-priman. După 14 zile formare continuă de abscese în bont.	Vindecare în 4 luni.	—	Umblă cu aparat protetic.	—
42	**Salzmann** 1866 (Operatorul necunoscut. *Salzmann* l. c. p. 669.	17 ani Bărbat	Sfărâmarea gambeĭ stângĭ cu o granată.	Gritti.	Reunire prin prima intenţie.	Vindecat în 37 zile.	—	După 25 zile umblă deja în cârje; rotula consolidată şi insensibilă la presiune.	—

No.	OPERATORUL	Sex şi vârstă	Felul boaleĭ	Operaţia	Mersul post-operator	RESULTATUL		Starea bontuluĭ	Observaţiunĭ
						Vindecare	Moarte		
43	**Busch** 1866 (*Salzmann* l. c.)	Bărbat	Sfărâmarea gambeĭ drepte. Emoragie enormă, bolnavul aproape fără puls	Gritti.	—	—	Moare după 12 zile.	—	—
44	**Busch** 1866 (Ibid.)	Bărbat	Strivirea tibieĭ şi a peroneuluĭ în treimea inferioară a articulaţieĭ cotuluĭ la dreapta.	Gritti. Cu 13 zile maĭ înainte rezecţia cotuluĭ.	După 13 zile fenomene de infecţiune.	—	Moare după 19 zile de pioemie.	—	—
45	**Brock** 1866 (Ibid).	Bărbat	Fractura tibieĭ	Gritti.	Gangrena lambouluĭ.	—	Moare în pioemie.	—	—
46	**Busch** 1866 (Ibid.)	Bărbat	Fractură prin armă de foc a tibieĭ şi artrită supurată a genunchiuluĭ. Gangrena piciorului Pioemie.	Gritti.	—	—	Moare în ziua operaţieĭ.	—	—
47	**Melchiori Giov.** 1866 (Annali univers. di Med. Vol. 200. p. 368. *Salzmann* l. c. p. 670).	Bărbat	Fractură prin armă de foc a gambeĭ cu flegmon şi emoragie consecutivă.	Gritti. Operat 26 zile după accident.	—	Vindecat în 10 săptămânĭ.	—	Rotula bine consolidată, insensibilă la presiune, cicatricea lineară şi înapoĭ.	După câte-va luniĭ, bolnavul se servă bine de un aparat protetic.

48	**Spanner** 1866 (Allgem. Militärärtz. Zeit. 1867. No. 14, 15, 17. *Schmidt's* Iahrb. Bd. 143. p. 326. *Salzmann* l. c).	Bărbat	Fractură prin armă de foc a gambeĭ.	Gritti	—	—	Moare după 50 zile.	—	—
49	**Müller** 1886 (*Salzmann* l. c. p. 670).	Bărbat	Fractură prin armă de foc a gambeĭ drepte ruptura arterelor, infiltrație sanguină, gangrenă.	Gritti. Operat 9 zile după accident.	Emoragiĭ secundare repet. Transfuzie.	—	Moare după 7 zile.	La necropsie nu se găsesc complicaț. pioemice. Canalul medular al femuruluĭ fusese deschis.	—
50	**Hewson** 1866 (New-Iork Journal of med. sc. 1868 p. 318. *Brinton*, Amputation ofthe Knee joint. *Salzmann* l. c. p. 683).	—	Fractură complicată, distrugerea tegumentelor până la genunchiŭ.	Gritti	—	Vindecat în 231 zile.	—	—	—
51	**Will Hunt** 1866 (Ibid).	20 anĭ	Amputația gambeĭ cu ulcerația bontuluĭ.	Gritti	—	Vindecat în 158 zile.	—	Rotula bine consolid. Umblă bine.	—
52	**Linhart** (Operations lehre, Prag. Vierteljschr. 1867. p. 30).	—	—	Gritti	—	Vindecat	—	—	Treĭ din aceste patru operațiĭ sunt executate în timp de resboiŭ.
53	**Linhart** (Ibid)	—	—	—	—	—	Mort	—	—
54	**Linhart** (Ibid)	—	—	—	—	—	Mort	—	—
55	**Linhart** (Ibid)	—	—	—	—	—	—	mort	—

No.	OPERATORUL	Sex şi vârstă	Felul boaleĭ	Operaţia	Mersul post-operator	RESULTATU		Starea bontuluĭ	Observaţiunĭ
						Vindecare	Moarte		
56	**Grube** 1866 (?) (Operations lehre. Prag. Vierteljschr 1867 p. 30. *Salzmann* l. c. p. 684)	—	—	Gritti. Executat în plină pioemie	—	—	Moare	—	—
57	**Wolf** 1866 (?) (Berliner Klin. Woch. 1866. III. No. 41. *Salzmann* l. c. p. 684)	—	—	Gritti	—	—	Mort	—	—
58	**Wolf** 1866 (?) (Ibid.)	—	—	Gritti	—	—	Mort	—	—
59	**Mosetig** 1866 (?) (Wien. med. Presse 1868. p. 446 *Salzmann* l. c. p. 684)	Femee 28 anĭ	Tumoră albă a genunchiuluĭ drept	Gritti	Plagă cutanată reunită per-primam	—	Moartă a 14-a zi de nefrită acută şi Pneumonie	—	—
60	**Bergmann** In Dorpat	—	—	Gritti	—	Vindecat	—	—	—
61	**Ried** 1866 (*Ried*. Deut. Zeitschr. f. Chir. Bd. 25. p. 243. 1887. *Schnee* l. c.)	Femee 53 anĭ	Osteo-sarcom al gambeĭ stîngĭ	Gritti. Procedeŭ modificat de *Ried* tatăl. Plagă parţial cusută	Desfacerea plăgeĭ. A 13-a zi emoragie secundară, legăt. femoraleĭ. Gangrena lambouluĭ posterior	—	Mort după 34 zile	La necropsie. Difterie şi gangrena plăgeĭ. Rotula lunecată şi călare pe femur. Ambele oase prezintă necroze micĭ. Cistită şi pielită	—

62	1867 (*Salzmann* l. c. pag. 671).	60 ani Bărbat	Ulcer cronic al gambeĭ stângĭ.	Gritti.	Flegmoane profunde ale coapseĭ. Supuraţia glăgiĭ.	Vindecat în 79 zile.	—	Rotulă consolidată.	—
63	**Hess** 1867 (*Salzmann* l. c. pag. 671).	18 ani Bărbat	Fractură complicată a gambeĭ drepte, gangrena picioruluĭ	Gritti.	Supuraţie. Abscese ale coapseĭ.	Vindecat în 113 zile.	—	Rotula consolidată la femur.	—
64	**Thiersch** 1867 (Ibid.)	66 ani Bărbat	Mixom gangrenos al gambeĭ stângĭ.	Gritti.	Gangr. lambouluĭ.	—	Mort după 15 zile de septicemie	—	—
65	**Uhde** 1867 (Ibid).	25 ani Bărbat	Fractură complicată a gambeĭ drepte.	Gritti. Operaţie secundară.	—	Vindecat în 6 luni.	—	—	Scrie după 11 ani: poartă un picior artificial articulat la genunchiŭ şi la picior.
66	**Adelmann** 1867 (Petersb. Med. Zeitschr. XV. pag. 125. 1869. *Salzmann* l. c. pag. 671).	21 ani Bărbat	Strivire totală a gambeĭ drept.	Gritti. Lamboŭ anterior patrat seeţ. femur. deasupra condililor. Excizia sinovialeĭ. Sutură cu fire metalice.	Supur. plăgeĭ, desfacerea eĭ. Necroza extremităţeĭ femuruluĭ, necesitând ablaţia eĭ. Rotula lunecase în sus, e reaplicată	Vindecat în 15 săptămâni.	—	Bontul e bun, bolnav. se sprijină bine pe el.	—
67	**Hofmokl** 1867 (Wiener medic. Presse. 1868. No. 31 pag. 746. *Salzmann* l. c.)	45 ani Bărbat	Fractură complicată a gambeĭ drepte.	Gritti.	Supuraţie locală cu retenţie. Pioemie. Anazarcă.	—	Moare după 26 zile.	La necropsie rotula s'a găsit prinsă la femur, dar nu consolidată.	—
68	**Dittel** 1868 (*Salzmann* l. c. pag. 673).	44 ani Bărbat	Elefantiasis al gambeĭ stângĭ	Gritti.	—	—	Mort după 45 zile.	—	—

No.	OPERATORUL	Sex și vârstă	Felul boalei	Operația	Mersul post-operator	RESULTATUL		Starea bontului	Observațiuni
						Vindecare	Mosrte		
69	**Küchler** 1869 (Memorabilien No. 5, p. 110. Iahresbericht etc. 1870, pag. 478. *Salzmann* l. c. p. 673).	11 ani Femee	Caria tibiei cu luxația spontanee a gambei în afară.	Gritti. Secțiune a condililor la mijloc, extirparea sinovialei.	—	Vindecată în 33 zile	—	Consolidare solidă a rotulei Exeat după o lună cu un picior de lemn.	—
70	**Weinlechner** 1869 (Wiener med. Zeitg. 1872, No. 10 p. 110. Iahresberich über Leistungen u. Fortshritte für des Iahr. 1870 p. 479).	—	Cancer al tibiei, extremitatea de sus.	Gritti. Din femur s'a scos 6 c.m. Rotula fixată cu o scoabă care s'a îndepărtat după 15 zile.	La 15 zile rotula era deja consolidată.	Vindecare în 2 luni și 1 săptămână.	—	Bontul bun pe el se sprijină bolnavul bine.	—
71	**Bryk** 1869 (V. Langenbeck's Archiv. Bd. 15 pag. 547. *Salzmann* l. c.).	46 ani Bărbat	Cancer epitelial al gambei.	Gritti. Lam. bourile după Feale.	Supurație locală, traecte fistuloase până la trocanter. Fragmente osoase necrozate din femur sau eliminat prin supurație.	Vindecare în 7 luni	—	—	După un an șijum. exercită profesiunea de potcovar, sprijinit în bont fără a acuza dureri.
72	**Rizzoli** 1870 (Disarticolazione di gamba al ginochio. 1870. 4 p. 19.— Iahresber etc. 1872. pag. 398. *Salzmann* l. c.)	30 ani Barbat	Osteo-mielită a gambei	Gritti. Secțiune de-asupra cordililor, rotula lăsată intactă	Emoragie secundară	Vindecare	—	Rotula bine consolidată, cicatricea la spate. Se sprijină pe bont. Umblă repede și sigur grație inserției quadricepsului	—

73	**Stokes** 1870 (Med.-Chir. Transact. 1870. Vol. 53. p. 175. *Salzmann* l. c. p. 683)	32 ani Bărbat	Caria oaselor piciorului şi ale gambei	Gritti. Secţiunea supra-condiliană	—	Vindecare	—1	—	—
74	**Stokes** 1870 (Ibid.)	23 ani Bărbat	Fractură complicată prin tamponare.	De 2 ori emoragii secundare intense	—	Vindecare	—	—	—
75	**Richardson** 1870 (Dublin An. Journ. of med. sc. No. IV. 1871. p. 281. *Salzmann* l. c. p. 683)	12 ani Femee	Necroza tibiei	Gritti. Secţiunea tendonului quadricepsului	Supuraţie.	Vindecare în 5 săptămîni	—	Rotula foarte bine consolidată, bontul suportă orî-ce presiune	—
76	**Pollok Holmes** 1870 (Medic-chir. Transact. 1870. pag. 26. *Salzmann* l. c. p. 685)	—	—	Gritti	—	Vindecare	—	—	—
77	**Stokes** 1870 (The Dublin Journ. 1872. *Salzmann* l. c. p. 685)	42 ani Femee	Caria tarsului şi a peroneului	Gritti	—	Vindecare	—	—	—
78	**Stokes** 1870 (The Dublin Journ. 1872. *Salzmann* l. c. p. 685).	26 ani Bărbat	Fractură cominutivă a gambei.	Gritti	—	Vindecare	—	—	—
79	**Stokes** 1870 (Ibid).	—	Tumoră albă.	Gritti	—	Vindecare	—	—	—

No.	OPERATORUL	Sex şi vârstă	Felul boaleĭ	Operaţia	Mersul post-operator	RESULTATUL		Starea bontuluĭ	Observaţiunĭ
						Vindecare	Moarte		
80	**Wheelhouse** 1870 (The Dublin Journ. 1872 Records of operative surgery p. 427. *Salzmann* l. c. p. 685).	—	—	Gritti	—	Vindecare	—	—	—
81	**Wheelhouse** 1870 Ibid	—	—	Gritti	—	Vindecare	—	—	—
82	**Wheelhouse** 1870 Ibid	—	—	Gritti	—	Vindecare	—	—	—
83	**Wheelhouse** 1870 Ibid	—	—	Gritti	—	Vindecare	—	—	—
84	**Iessop** 1870 (The Dublin Journ. 1872).	—	—	Gritti	—	Vindecare	—	—	—
85	**Iessop** 1870 Ibid	—	—	Gritti	—	Vindecare	—	—	—
86	**Iessop** 1870 Ibid	—	—	Gritti	—	Vindecare	—	—	—

Scanned with OKEN Scanner

87	**Iessop** 1870 (Ibid).	—	—	Gritti	—	Vindecare	—	—	—
88	**Iessop** 1870 (Ibid).	—	—	Gritti	—	Vindecare	Mort	—	—
89	**Teale** 1870 (The Dublin Jourr. Dec. 1872. Records of operative surgery p. 427. *Salzmann* l. c. p. 685).	—	—	Gritti	—	Vindecare	—	Bontul bun rotula lunecată pe femur înainte.	—
90	**Teale** 1870 (Ibid.)	—	—	Gritti	—	Vindecare	—	—	—
91	**Müller** 1870 *Salzmann* l. c. p. 674.	Bărbat	Plăgĭ strivite ale ambelor pulpe printr'un obuz.	Gritti la stânga Amputaţia femuruluĭ drept	—	—	Moare a doua zi de epuizare	—	—
92	**Marquardt** 1870 (Salzmann l. c. p. 674).	Bărbat	Fractura gambeĭ stângĭ	Gritti	Trismus după 7 zile	—	Mort în zilele următoare	—	—
93	**A. Lang** 1870 (Ibid).	Bărbat	Sdrobirea gambeĭ stângĭ până la articulaţia genunchiuluĭ	Gritti	—	Vindecare	—	—	1879. Bontul nu s'a desfăcut nicĭ odată n'a fost dureros, nu s'a atrofiat. A purtat un picior artificial protetic, acuma se servă de un simplu pilon.

No.	OPERATORUL	Sex şi vârstă	Felul boalei	Operaţia	Mersul post-operator	RESULTATUL		Starea bontului	Observaţiuni
						Vindecare	Moarte		
94	**Matz** 1870 (Ibid).	Bărbat	Fractura tibiei stângi cu fisură intra articulară. Gangrenă.	Gritti	Gangrena lambourilor şi supuraţie prelungită.	Vindecare 12 luni	—	—	1879. Bontul dureros la presiune. Se serv̆ă de pilon cu sprijin la ischion.
95	**Brandis** 1870 (Ibid).	Bărbat	Plagă prin armă de foc a gambei stângi şi gangrenă consecutivă.	Gritti	—	—	Moare imediat de epuizare	—	—
96	**Stahl** 1870 (*Salzmann* l. c. p. 675).	Bărbat	Plagă prin armă de foc a gambei drepte cu sdrobirea capului peroneal.	Gritti cu extirparea rotulei neputând fi refăcută.	—	Vindecare	—	—	1879. Cicatrice terminală, care se ulcerează din când în când. Poartă un picior articulat cu sprijin la sacru şi ischion, îl suportă toată ziua.
97	**Müller** 1870 (Ibid).	Bărbat	Plagă prin armă de foc cu fractura tibiei.	Gritti	Emoragie secundară	—	Moare după 6 zile	—	—
98	**Müller** 1870 (Ibid).	Bărbat	Sdrobirea gambei stângi. Infecţiune.	Gritti	—	—	Moare a 5-a zi de pioemie	—	—
99	**Müller** 1871 (*Salzmann* l. c. p. 676).	Bărbat	Fractură prin armă de foc a tibiei stângi.	Gritti	—	Vindecare în 29 zile	—	—	—

100	**Nussbaum** 1871 (Ibid.)	Bărbat	Fractură prin armă de foc a genunchiului stâng.	Gritti	După 14 zile desarticulația șoldului stâng.	?	—	—	—
101	**Nussbaum** 1871 (Ibid.)	29 ani Bărbat	Fractură prin armă de foc a coapsei drepte.	Gritti	—	?	—	—	—
102	**Nussbaum** ? (Ibid.)	—	—	Gritti	—	Vindecare	—	—	—
103	**Nussbaum** ? (Ibid.)	—	—	Gritti	—	—	Moarte	—	—
104	**Nussbaum** ? (Ibid.)	—	—	Gritti	—	—	Moarte	—	—
105	**Nussbaum** ? (Ibid.)	—	—	Gritti	—	Vindecare	—	—	—
106	**Nussbaum** ? (Ibid.)	—	—	Gritti	—	—	Moarte	—	—
107	**Nussbaum** ? (Ibid.)	—	—	Gritti	—	—	Moarte	—	—
108	**Nussbaum** ? (Ibid.)	—	—	Gritti	—	Vindecare	—	—	—
109	**Nussbaum** 1871 (Ibid.)	Bărbat	Traumatism în timpul războiului din 71	Gritti	—	—	Moarte	—	—

No.	OPERATORUL	Sex şi vârstă	Felul boalei	Operaţia	Mersul post-operator	RESULTATUL		Starea bontuluĭ	Observaţiunĭ
						Vindecare	Moarte		
110	**Nussbaum** 1871 (Ibid.)	Bărbat	Ibid	Gritti	—	—	Moarte	—	—
111	**Neuhöfer** 1871 (*Salzmann* l. c. p. 676)	Bărbat 23 anĭ	Fractură complicată a gambeĭ şi articulaţieĭ genunchiuluĭ	Gritti. Lambou dublu. Din rotulă s'a rezecat o lamelă groasă de 0,5 cm.	Supuraţie locală cu infecţiune. Rotula lunecată în sus. Sechestre numeroase s'aŭ eliminat din femur	Vindecare în 230 zile	—	—	—
112	**Lotzbeck** 1871 (Ibid.)	Bărbat	Fractură prin armă de foc a gambeĭ stângĭ	Gritti	—	—	Moare după 9 zile	—	—
113	**Lotzbeck** 1871 (Ibid.)	Bărbat	Plagă prin armă de foc a coapseĭ stângĭ	Gritti	O parte din tegumente gangrenate	—	Probabil mort	—	—
114	**Lotzbeck** 1871 (Ibid.)	Bărbat	Fractură prin armă de foc a articulaţieĭ genunchiuluĭ st.	Gritti	—	—	Moare după 3 zile	—	—
115	**Dittel** 1871 (*Salzmann* l. c. p. 677)	Bărbat 13 anĭ	Necroza tibieĭ	Gritti	—	Vindecare în 195 zile	—	—	—

Scanned with OKEN Scanner

116	**Bryk** 1871 (v. *Langenbeck's* Archiv. Bd. 15. pag. 549. *Salzmann* l. c. p. 678)	Bărbat 12 ani	Necroza tibieĭ	Gritti. Lambou anterior scurt din necesitate. Secţiunea osuluĭ deasupra foseĭ inter-condiliene	Reunire per primam	Vindecare în 42 zile	—	Bonsul bine conformat, suportă greutatea corpuluĭ printr'un pilon	—
117	**Nicolaysen** 1872 (Nersk Mang. 3 R. IV. Christiania. 1873 Schmidl's Iahrb Bd. 171 p. 251. *Salzmann* l. c. pag. 678).	Băiat 6 anĭ	Artrita fongoasă a genunchiuluĭ stâng.	Gritti.	Bontul inflamat, starea generală rea.	—	Moare după 33 zile de meningită tuberculoasă.	-	—
118	**Dittel** 1872 (*Salzmann* l. c. p. 678).	23 anĭ Bărbat	Necroza tibieĭ.	Gritti.	—	—	Moare după 5 zile.	—	—
119	**Romanowski** 1872 (Moskauer med. Zeitschr. 1872).	Bătrân	Fractură cominutivă a gambeĭ într'un bont datând de 18 anĭ în urma uneĭ gangrene cu amputaţie spontanee.	Gritti.	Mers post operator simplu.	Vindecare în 42 zile.	—	Flexoriĭ şi extensoriĭ atrof. tegumentul sub rotulian calos. Rotula insensibilă. Se servă de pilon.	—
120	**Dittel** 1872 (*Salzmann* l. c. p. 678).	22 anĭ Bărbat	Fractura gambeĭ drepte.	Gritti.	—	Vindecare în 88 zile.	—	—	—
121	**Stokes** 1872 (The Dublin Journ. of med. sc. 1875. No. 44. pag. 98. *Salzmann* l. c. p. 683).	Bărbat	Necroza tibieĭ cu artrită suprurată.	Gritti.	—	Vindecare.	—	—	—

No.	OPERATORUL	Sex şi vârsta	Felul boaleĭ	Operaţia	Mersul post-operator	RESULTATUL		Starea bontuluĭ	Observaţiunĭ
						Vindecare	Moarte		
122	**Stokes** 1872 (Ibid.)	25 ani Bărbat	Necroza tibieĭ.	Gritti.	—	Vindecare.	—	—	—
123	**Wogstaffe** 1872 (Med. Times and Gaz. 1873 II. p. 203).	Bărbat	Fractura complicată a gambeĭ.	Gritti.	—	Vindecare	—	—	—
124	**Dittel** 1873 (*Salzmann* l.c. p. 678).	13 anĭ Bărbat	Periostita tibieĭ.	Gritti	—	—	Moare după o lună.	—	—
125	**Stich** 1873 (Berlin. Klin. Woch. 1873. p. 608. *Salzmann* l. c. p. 678).	Bărbat	Mixom sarcomatos telangiectasic al gambe în treimea inferioară.	Gritti	—	—	Moare după 14 zile de septicemie.	—	—
126	**Melchiori Giov.** 1874 (Annali univ. 1873 p. 106. *Salzmann* l. c. p. 678).	25 anĭ Bărbat	Plaga prin armă de foc a genunchiuluĭ cu legarea poplit.	Gritti. Rotula neferestruită.	—	Vindecare	—	Rotula consolidată, bontul susţine greutatea corpuluĭ.	—
127	**Albert** 1874 (*Salzmann* l. c. p. 679).	35 anĭ Bărbat	Tumoră albă a genunchiuluĭ.	Gritti	Rotula nefixată n'a lunecat.	—	Moare de tuberculoză biliară, înainte ca plaga să se cicatrizeze.	—	—

Scanned with OKEN Scanner

28	**Ried** 1874 (*Ried* l. c. p. 249. *Schnee* l. c. p. 16).	63 ani Bărbat	Fractură complicată a gambei stângi.	Gritti	Supuraţie şi gangrena plăgei pioemie.	—	Moare după 17 zile.	—	—
129	**Ried** 1874 (Ibid).	27 ani Bărbat	Strivirea gambei stângi.	Gritti. Sutură.	Gangrena tegument. coapsei şi a daua zi delir.	—	Moare după 11 zile. Pioemie.	—	—
130	**Bardeleben** 1875 (*Köhler*, Charité-Amalen 1876. *Salzmann* l. c. p. 679).	Bărbat	Epiteliom al gambei; ganglioni inguinali	Gritti	Gangrena şi retracţia lambourilor. Septicemie.	—	Moare după 13 zile.	—	—
131	**Bardeleben** 1875 (Ibid.)	55 ani Bărbat	Fractură complicată a gambei st. cu gangrena părţilor moi. emoragii, delir.	Gritti	(Delir, desfacerea cusăturilor, infecţiune şi septicemie. Gangrenă pulmonară. Totuşi plaga se cicatrizează.	—	Moare după 52 zile.	—	—
132	**Sawadski** 1875 (St-Peter. Wochschir. 1877, p. 21. Medic. Westnick No. 43. *Salzmann*, l. c. p. 680).	—	Necroza tibiei drepte cu destrucţie întinsă a pieleĭ.	Gritti. Două lambouri aproape egale.	Necroză marginală a lambouluĭ anterior. Supuraţie.	Vindecare în 7 săptămâni.	—	—	—
133	**Adami Cesari** ? (*Salzmann* l. c. p. 640).	—	—	Gritti	—	Vindecare	—	—	—

No.	OPERATORUL	Sex şi vârsta	Felul boaleĭ	Operaţia	Mersul post-operator	RESULTATUL		Starea bontuluĭ	Observaţiunĭ
						Vindecare	Moarte		
134	**Albert** 1876 (Jobresb. d. chir. Clin. zu Innsbruck. 1896. *Salzmann* l. c. p. 680)	Bărbat 38 anĭ	Ulcer canceros al tibieĭ desvoltat pe cicatricea uneĭ fracturĭ vechĭ a gambeĭ stîngĭ	Gritti. Secţiune condililor la limita canaluluĭ medular. Fixarea rotuleĭ cu o sutură metalică posterioară	Mersul efebril. Reunire per primam. Pansament Listerian	Vindecare	—	Bontul neadureros, se sprijină pe el	Recidivă după aproape un an, revine în serviciŭ şi sucombă marasm. Cancerul coplesise şi oaseleĭ; firul metalic liber.
135	**Dittel** 1876 (*Salzmann* l. c. p. 680)	Bărbat 26 anĭ	Fractură complicată a gambeĭ	Gritti	Pansament Listerian	Vindecare în 106 zile	—	—	—
136	**Dittel** 1876 (Ibid.)	Bărbat 30 anĭ	Plagă supurată a gambeĭ	Gritti	Pansament Listerian	Vindecare în 75 zile	—	—	—
137	**Albert** 1876 (Jahresb. d. chir. klinic zu Innsbruck 1876. Wiener med. Presse. 1001)	Bărbat 25 anĭ	Sarcom al pulpeĭ stîngĭ cât un cap de copil	Gritti. Sutură metalică posterioară	Pansament Listerian. Reunire p. p. parţială	Vindecare	—	—	Bolnavul sucombă de hemoptoe după 5 lunĭ. Sinostoză complectă a bontuluĭ. Firul metalic se liberase prin uzură
138	**Thiersch** 1876 (*Salzmann* l. c. p. 681).	47 anĭ Bărbat	Tuberculoza articulaţ. picioruluĭ. Rezecţia articulară ant.	Gritti. Secţiunea tendonuluĭ quadriceps.	Supuraţie locală, edem al coapseĭ, delir.	—	Moare după 12 zile.	—	—
139	**Müller** 1876 (*Salzmann* l. c. p. 685).	—	Fractură complicată a gambeĭ drepte.	Gritti	—	Vindecare în 5 lunĭ.	—	—	—

Scanned with OKEN Scanner

140	**Marcaced** 1876 (?) (Lo Sperimentale. Fasc. 10. 375. *Salzmann* l. c. pag. 685).	—	—	Gritti.	—	—	Moarte.	—	—
141	**Weir** 1876 (?) (Medical Record. Vol. XV. No. 15, p, 340. *Salzmann* l. c.)	32 ani	Caria treimeĭ inferioare a tibieĭ.	Gritti. Secțiunea femuruluĭ mai sus de suprafața articulară, lamboul posterior fiind prea scurt.	Aproape reunire per priman Pansament Listerian.	Vindecare în 36 zile.	—	—	—
142	**Weir** 1876 (Ibid.)	54 ani	—	Gritti.	Retracția anterioară a rotuleĭ. Supurație.	Vindecare în 75 zile.	—	—	—
143	**Englisch** 1877 (P. *Schnee*. Inaug. Diss. Berlin. 1892. pag. 7).	Femee	Osteomielita tibieĭ.	Gritti Sutură osoasă cu fire de argint.	Mersul ulterior favorabil.	—	Moare după 43 zile în marasm.	—	—
144	**Kubar** 1878 (P. *Schnee* l. c. p. 7)	59 ani Bărbat	Strivirea gambeĭ stângĭ.	Gritti. lamboul posterior cu echimoze.	Gangr. lamb. poster. lunecarea rotuleĭ.	—	Moare după 46 zile de la operație.	—	—
145	**Dittel** 1877 (*Salzmann* l. c. p. 681).	40 ani Bărbat	Necroza tibieĭ	Gritti. Pansament listerian. Necroză intensă și reamputația femuruluĭ după 3 luni.	—	—	Moare după 4 luni.	—	—
146	**Iacobson** 1877 (Guy's Hospital Reportt. Vol. XXIII 1878. *Salzmann* l. c. p. 685).	24 ani Bărbat	Fractură complicată a gambeĭ. Gangrena picioruluĭ. Fractura sternuluĭ și coastelor.	Gritti	Gangrenă	Vindecare	—	Bontul bine conformat	—

No.	OPERATORUL	Sex şi vârstă	Felul boalei	Operaţia	Mersul post-operator	RESULTATUL		Starea bontului	Observaţiuni
						Vindecare	Moarte		
147	**Iacobson** 1877 (Ibid.)	56 ani	Necroza tibiei şi distrucţia articulaţiei tibio-tarsiene.	Gritti	—	Vindecare	—	Bontul bine conformat	—
148	**Thiersch** 1878 (*Salzmann* l. c. p. 681).	16 ani Bărbat	Osteosarcom al g a m b e i stângi.	Gritti. Rotula fi x a t ă cu un cuiu ordinar.	Pansament antiseptic	Vindecare în 3 luni	—	—	—
149	**Thiersch** 1878 (Ibid.)	35 ani Femee	Elefantiazis	Gritti. Fixarea rotulei cu 2 nituri.	Pansament antiseptic. Aprópe reunirea p e r primam. Scoaterea niturilor.	Vindecare în 104 zile	—	Umblă cu o cârjă	1879 Dec. Umblă bine cu un pilon, nu acuză dureri, plaga nu s'a redeschis.
150	**Müller** 1878 (*Salzmann* l. c. p. 682).	14 ani Femee	Sinovită granuloasă.	Gritti	Lunecarea rotulei, necroza extremităţei femurului.	—	Moare de tuberculoză pulmonară.	—	—
151	**Bryant** 1878 (Lancet. Ian. 1879 *Salzmann* l. c. p. 686).	—	Necroza tibiei.	Gritti	—	Vindecare	—	—	—
152	**Ried** 1879 (*Ried* l. c. p. 250. *Schnee* l. c. p. 17).	48 ani Bărbat	Fractura gambei stângi cu gangrenă consecutivă p â n ă în reg. poplitee	Gritti. Lamboŭ mic anterior mai lung Sutura plăgei.	Necroză marginală, supur. şi abscese în coapsă. Eliminare de sechestre mici din femur.	Vindecare în 4 luni.	—	Bontul bine rotunjit, rotula b i n e consolidată, insenzib. Picior artificial o mică ulceraţie a pielei de sub rotulă, se vindecă repede.	După 7 ani bontul nealterat. Musculatura e conservată. Rotula în l o c. Bontul e mobil în toate direcţiile. Bolnavul u m b l ă fără n i c i un sprijin şi rădică şi sacî cu făină.

Tabloul operațiunilor prin metoda Gritti din perioada antiseptică și aseptică (1880—1903)

153	**Karpinski** 188. (*Salzmann* l. c. p. 686).	22 ani Bărbat	Tumoră malignă a tibiei. Epuizare (Sarcom).	Gritti. Fără tenotom. și fără sutură osoasă.	—	—	Moare după 4 zile de epuizare	—	—
154	**V. Wahl** 1881 (C. Nolte. Ing. Diss. Berlin 1890 și Ehrlich Ing. Diss. Dorpat 1891).	14 ani Bărbat	Sarcom al gambei drepte datând de 7 luni.	Gritti	S'a desfăcut curând sut secrețiune fetidă. Pansament cu acid fenic. Gangrena margin. a lambourilor.	Vindecat în 4 luni.	—	Reamp. după o lună, scoțînd 8 cm. din femur necrozat.	—
155	**Notta (Lixeux)** 1882 (Bull. et Mem. de la Soc. de Chir. Thèse Chabrol, Paris 1901).	38 ani Bărbat	Caria oaselor gambei din copilărie.	Gritti	O supurație de 6 săptămâni.	Vindecare	—	Rezultatul bun se sprijină pe bont.	—
156	**Ried** 1882 (*Ried* l. c. p. 252. *Schnee* l. c. p. 17).	58 ani Bărbat	Ulcer cronic al gambei.	Gritti	Reunire per primam.	Vindecare în 2 luni.	—	Rotula bine consolidată, nedureroasă, cicatricea înapoi. Pilon.	—
157	V. **Wahl** 1883 (C. Nolte. Inaug. Diss. Berlin 1890 și Ehrlich. Inaug. Diss. 1891. Dorpat).	72 ani Femee	Cancer ulcerat al piciorului și gamb. drepte.	Gritti. Sutură Pansament antiseptic.	—	Sucombă după 15 zile în caşexie	—	—	—
158	**Ried** 1883 (*Ried* l. c. p. 252. *Schnee* l. c.)	19 ani Bărbat	Necroza oaselor gambei. Amputație la locul de electie. Ulcerația bontului.	Gritti. Procedeul *Ried* tatăl.	Reunire per primam.	Vindecare în 37 zile.	—	Rotula bine consolidată, nedureroasă. Bontul s'a mai îngroșat.	—

No.	OPERATORUL	Sex şi vârstă	Felul boalei	Operaţia	Mersul post-operator	RESULTATU		Starea bontului	Observaţiuni
						Vindecare	Moarte		
159	**Ried** 1883 (Ibid.)	54 ani Bărbat	Fractură complicată a gambei. Fractura coapsei rău consolidată. Scurtare de 10 cm.	Gritti.	Reunire per priman.	Vindecare în 50 zile.	—	Rotula bine consolidată, nedurer. Pilon.	—
160	**Trombetta** 1884 (Giorn. intern. delle sc. med. VII. 1885).	—	—	—	—	Vindecat.	—	—	După 3 ani bontul era perfect şi suporta sub un aparat de proteză.
161	**Ried** 1884 (*Ried* l. c. p. 254 *Schnee* l. c. p. 18.	66 ani Bărbat	Ulcer cronic al picior. stâng.	Gritti. Procedeul *Ried* tatăl.	Bolnavul într'un acces de delir sare din pat. Plaga se desface.	Vindecare în 3 luni.	—	Rotula are marginea inf. îndepărtată de femur, alt-fel consolid. Pilon.	—
162	**Ried** 1884 (Ibid.)	57 ani Bărbat	Fractura gambei drepte consolidată vicios. Membrul impotent.	Gritti.	Absces în bursa prerotuliană.	Vindecare în 3 luni.	—	Rotula bine consolid., încă sensibilă la presiune. Pilon şi cârje.	—
163	**Ried** (tatăl) 1884 (Ibid.)	55 ani Femee	Ulcer cronic al gambei cu iperplazia segmentului până sub genunchiu.	Gritti. Sutură cu fire de argint şi catgut.	Reunire per primam.	Vindecare în 35 zile.	—	Rotula bine consolidată, insensibilă. Pilon şi cârje.	—

Scanned with OKEN Scanner

164	**Helferich** 1885 (*Herda*, Münch. med. Woch. 1895. p. 3)	Bărbat 61 ani	Sarcom al tibiei drepte, cât un pumn, ulcerat	Gritti. Un ganglion se extirpă din regiunea poplitee	Reunire per primam	Vindecare în 21 zile	—	Bontul rotund, rotula bine fixată, mișcările puternice, presiunea nedureroasă. Protează cu sprijin pe ischion	—
165	**v. Wahl** 1885 (*C. Nolte*. Inaug. Diss. Berlin 1890 și Ehrlich, Inaug. Diss. Dorpat 1891)	Femee 22 ani	Ulcer cronic al gambei drepte, s'au făcut circum. și grefe	Gritti. Modificat de Albert-Harmsen	—	Vindecat în 6 luni	—	Rotula fixată bine pe femur	—
166	**Bardeleben** 1885 (*Uhl*, Diss. Berlin 1885 și *Schnee*. Diss. Berlin 1892)	Bărbat 57 ani	Gangr. gambei stîngi în urma unui ulcer	Gritti. Drenagiŭ	Necroză marginală a lambourilor pe o lățime de un deget	Vindecare în 4 luni	—	La 60 zile rotula era deja lipită. Bontul frumos, cicatricea, înapoi	—
167	**Bandeleben** 1885 (Ibid.) (Vezi și *A. Koehler*, la congresul german din 1892)	Bărbat 66 ani	Strivirea totală a gambei drepte. Icter	Gritti. Sutura rotulei cu catgut, drenagiŭ	Reunire per primam	Vindecare în 15 zile	—	Bontul nedureros la presiune. Cicatricea înapoi	—
168	**Bardeleben** 1885 (Ibid.)	Bărbat 40 ani	Fractură cominutivă a gambei drepte și luxația obturatorie a femurului drept. Potator	Gritti. Sutura rotulei cu catgut gros	—	—	Sucombă a 4-a zi în delium tremens	—	—

No.	OPERATORUL	Sex şi vârstă	Felul boalei	Operaţia	Mersul post-operator	RESULTATUL		Starea bontului	Observaţiuni
						Vindecare	Moarte		
169	**Bardeleben** 1885 (Schnee l. c.)	30 ani Femee	Ulcer cronic fetid al gambei Fenomene septice.	Gritti	A patra zi decubit sacral cu diaree. A 11-a zi din cauza mişcărilor plaga se desface, dar are aspect frumos.	—	Sucombă după 25 zile. La necropsie degenerescenţă amiloidă a intestinului, gastrită catarală.	—	—
170	**Trendelenburg** 1885 (*Schnee*. Inaug. Diss. Berlin. 1892. p. 9. *Wenzel*. Berl. klin. Woch. No. 3, p. 38, 1888. *Asthoever*. Inaug. Diss. Bonn. 1887).	43 ani Bărbat	Sarcom al peroneului drept.	Gritti. Nici o sutură pe rotulă, plaga cusută cu catgut, dren.	Mersul afebril, plaga reunită.	Vindecare	—	Rotula solid fixată. Umblă cu un baston.	—
171	**v. Wahl** 1886 (*C. Nolte* lot. cit. Ehrlich loc. cit.)	48 ani Bărbat	Ulcer cronic al gambei stg. degenerat în cancer.	Gritti	Reunire per prim. afară de locul drenat.	Vindecat în 4 luni.	—	Rotula bine fixată la femur. Bontul insensibil la presiune.	—
172	**v. Wahl** 1886 (Ibid.)	50 ani Bărbat	Ulcer cronic al gambei stgi, cu cicatr. vechi pe gambă şi genunchi.	Gritti. Două lambouri printr'o secţiune în mânecuţă. Sutură.	Reunire per primam	Vindecat. — Exeat după 60 zile	—	Rotula bine fixată, cicatric. înapoi. Se sprijină cu bontul direct pe proteză, fără durere.	—
173	**Bardeleben** 1886 (*Schnee*. Diss. Berlin 1892).	14 ani Băiat	Fractură cominutivă a gambei stângi.	Gritti. Sutură osoasă cu un fir de argint. Drenagiu la colţuri	A 5-a zi erisipel la bont, deslipirea lambourilor pe o întindere de 5 cm.	Vindecat în 52 zile.	—	Rotula fixată în poziţie bună. Bontul bun.	—

174	**Bardeleben** 1886 (Ibid.)	46 ani Femee	Elefantiazis arab al gambei stângi cu ulcere	Griti. Sutură osoasă cu fir de argint. Sutură cutan. cu catgut	Reunire per primam	Vindecare	—	—	—
175	**Bardeleben** 1886 (Ibid.)	55 ani Bărbat	Strivirea gambei stângi.	Gritti	Bronco-pneumonie și diaree. Supur. în bont, necroză marginală a lambour.	Vindecat în 8 luni.	—	Rotula după 40 zile era deja fixată.	—
176	**Bardeleben** 1886 (Ibid.)	80 ani Femee	Gangrenă senilă a piciorului drept.	Gritti. Rotula fixată cu setolină. Lambour. cusute în Y. Drenagiu.	Necroză limitată marg., bolnava își scoase pansamentul în 2 rânduri.	Vindecare de durată lungă.	—	—	—
177	**Trendelenburg** 1886 (*Asthoewer* l. c. *Wenzel* l. c. *Schnee* l. c. p. 10).	25 ani Bărbat	Sarcom al tibiei la dreapta.	Gritti. Nici o sutură pe rotulă plaga cusută cu catgut, dren.	Reunire per primam.	Vindecare în 2 luni.	—	Picior artificial, de care se servește ajutat de un baston.	După 21 luni se servește de aparatul protetic, în ocupațiile lui de azistent de clinică, fără baston.
178	**Trendelenburg** 1886 (Ibid.)	19 ani Femee	Sarcom al peroneului stâng.	Gritti. Rotula necusută, plaga cu mătase, drenagiu.	Mersul afebril reunire per-primam.	Vindecare în 44 zile.	—	Rotula bine consolidată.	Umblă bine până făcu metastase pulmonare, de care sucombă după 4 luni.
179	**Trendelenburg** 1886 (Ibid.)	42 ani Bărbat	Amputația și apoi exarticulația gambei drepte cu conservarea rotulei pentru o fractură complicată a gambei. Ulcerația bontului.	Gritti.—Lambou l anterior cam mic. Rotula necusută.	Reunire per primam.	Vindecare în 47 zile.	—	Bontul bun, extensibil, suportă un aparat protetic.	După un an se sprijină pe bont dar din când în când e dureros.

No.	OPERATORUL	Sex şi vârsta	Felul boalei	Operaţia	Mersul post-operator	RESULTATUL		Starea bontului	Observaţiuni
						Vindecare	Moarte		
180	**Helferich** 1887 (Herda loc. cit.)	33 ani Bărbat	Fibrosarcom al tibiei stângi cu fractură spontanee.	Gritti. Rotula se fixează la femur prin suturi periost. cu catgut.	Reunire per primam.	Vindecare în 14 zile.	—	—	—
181	**Helferich** 1887 (Ibid.)	17 ani Bărbat	Fractură cominutivă a gambei drepte cu strivirea osului şi a părţilor moi în jumătate sup.	Gritti	Temperatură supuraţie pe traectul firelor Deslipirea bontului pe o întindere mică. Sutură secundară.	Vindecare în 60 zile.	—	—	—
182	**V. Wahl** 1887 (C. Nolte loc. cit. Ehrlich loc. cit.).	18 ani Bărbat	Gangrenă umedă a piciorului şi gambei stângi după febră tifoidă. Decubit pe sacru şi trocanter. Caşexie pronunţată.	Gritti. Sutură	Septicemie.	—	Sucombă după 17 zile. La necropsie abcese în pulmon rinichi şi creer.	—	—
183	**Trendelenburg** 1887 (*Wenzl* loc. cit. *Schnee* l. c. p. 11).	61 ani Bărbat	Caria întinsă a gambei drepte	Gritti. Lam. boul anterior ese scurt. Rotula se fixează la femur cu catgut. sutura lambourilor în Y	Reunire per primam.	Vindecare rapidă	—	Bontul bun, se sprijină pe el	—

184	**Trendelenburg** 1887 (Ibid.)	49 ani Femee	Melanosarcom al gambei stângi.	Gritti. Rotula cusută cu catgut, plaga cu mătase, dren.	Supurație limitată.	Vindecare în 55 zile.	—	Proteza e suportată bine, bolnava umblă servindu-se de un baston.	—
185	**Leonte** 1887 (Spitalul 1903, p. 173).	35 ani Bărbat	Fractură cominutivă complicată a gambei.	Gritti. Sectiunea tendonului triceps.	Reunire per primam.	Vindecat în 60 zile.	—	Rotula consolidată după 35 zile. Bont nedureros, pilon cu punct de sprijin direct.	—
186	**Trendelenburg** 1887 (*Wenzel* l. c. *Schnee* l. c. p. 12).	59 ani Bărbat	Sarc. al gambei.	Gritti. Rotula necusută, plagă închisă în X.	Mersul afeb. plagă desfăcută puțin, se cicatrizează prin supurație.	Vindecare în 64 zile.	—	Bontul bun, tegum. mobile nedureros. Aparat protetic.	—
187	**Trendelenburg** 1887 (Ibid).	Femee 52 ani	Amput. gambei stângi prin fractură complicată. Bontul ulcerat.	Gritti. Rotula necusută.	Mersul afeb.	Vindecare în 2 luni.	—	Aparat prot. cu punct de sprijin pe bont	—
188	**Trendelenburg** 1886 (Ibid.)	43 ani	Gang. traumatică a gambei stângi. Articulația femurului deschisă, in sinoviala revărsat, tegum. gangren. până aproape de genunchiu	Gritti. Rotula se fixează cu un fir de catgut. Plagă necusută, drenuri.	Necroză marginală a lamb.	Vindecare în 2 luni.	—	Bontul bun, nedureros, suportă greutatea corpului. Se servă de pilon cu punct de sprijin pe bont și un baston.	—
189	**Albert** 1887 (*Voigt.* Wiener med. Presse. 11 1887. *Schnee* l. c. p. 15).	31 ani Bărbat	Sarcom al peroneului, recidivat.	Gritti. Procedeu tipic	Reunire per primam în afară de locul drenurilor.	Videcare în 31 zile.	—	Bontul bine conformat, nedureros. Proteză.	—

No.	OPERATORUL	Sex şi vârsta	Felul boaleĭ	Operaţia	Mersul post-operator	RESULTATUL		Starea bontuluĭ	Observaţiunĭ
						Vindecare	Moarte		
190	**Albert** 1887 (Ibid).	58 anĭ Femee	Gangrena degetelor picioruluĭ stâng, endarterită.	Gritti	Reunire per primam.	Vindecare în 33 zile.	—	Rotula bine consolid. bontul bine conformat, încă uşor senzibil.	După câte-va luniĭ bolnava se declară mulţumită.
191	**Albert** 1887 (Ibid).	43 anĭ	Gangrena picioruluĭ drept consecut. plăgeĭ nervuluĭ sciatic	Gritti	Reunire per primam.	Vindecare în 23 zile.	—	Bontul bine conformat, rotula în loc consolidată.	—
192	**v. Bruns** 1888 (*Oliva.* Beitr. Z. klin. chir. Bb. 1890)	Bărbat 56 anĭ	Ulcer cronic al gambeĭ pînă la treimea de sus	Amputaţia coapseĭ după Gritti. Rotula fixată cu un cuiŭ. Unirea lambourilor în formă de T. Drenagiŭ	Reunire per-primam	Vindecare în 28 zile. Rotula bine fixată	—	Musculatura coapseĭ augmentează de volum	Revăzut în 1889. Aparat de proteză cu sprijin pe ischion. Bontul insensibil, în tambur, cicatricea înapoĭ. Presiunea corpuluĭ nedureroasă
193	**v. Bruus** 1888 (Ibid.)	Bărbat 37 anĭ	Ulcer cronic cu proliferaţiune papilomatoasă de la 24 anĭ, în urma uneĭ osteomielite	Operaţia luĭ Gritti. Rotula fixată cu un cuiŭ. 2 drenurĭ în lambourĭ posterioare	Supuraţie mică din drenurĭ altfel plaga vindecată	Vindecare în 26 zile	—	—	Aparatul de proteză se sprijină în mare parte pe bont, puţin pe ischion Revăzut după un an, bontul cu forma păstrată, musculatura augmentată. Nu acuză niciĭ o durere

Scanned with OKEN Scanner

194	**v. Bruus** 1883 (Ibid.)	Bărbat 65 ani	De la 45 ani ulcer cronic al gambeĭ, de un an degenerat în cancer	Gritti. Rotula prinsă cu un cuiŭ. Lambourile cusute în Y	Reunire per primam. Afebril	Vindecare în 20 zile	—	—	—
195	**v. Bruus** 1888 (Ibid.)	Bărbat 42 ani	Fractura gambeĭ la treime inf. complectă şi complicată-gangrenă şi suppuraţie	Gritti. Mărginele lambourilor în tesut edemaţiat. Secţiunea femuruluĭ la un deget în sus de condili. Rotula fixată. Drenurĭ la colţurĭ pînă la os	Tempe atura cade de a doua zi. Secreţiune abundentă la început. După 15 zile se scoate cuiul	Vindecat în 19 zile	—	Rotula bine prinsă. Scoaterea cuiuluĭ după 12 zile	—
196	**Monod** 1888 Bull. et Mem. de la Soc. Chir.)	—	Se practicase deja dezarticulaţia genunchiuluĭ pentru traumatism, locul se gangrenase	Gritti	—	Vindecat	—	Rotula suturată.	—
197	**Helferich** 1888 (Herda. loc. cit.)	32 anĭ Bărbat	Sarcom pulsatil al gambeĭ drepte, la 4 degete sub rotulă.	Gritti. Dren într'un colţ.	Cu toată febra în primele zile, reunire p. prim.	Vindecare în 30 zile.	—	Rotula bine fixată. Umblă în cârje.	Scrie în 94: Musculat. bine desvoltată, rotula fixă şi nedureroasă, proteza se sprijină pe bont.
198	**Helferich** 1888 (Ibid.)	56 anĭ Bărbat	Necroza tibieĭ drepte cu o mulţime de traecte fistuloase. Necroza femuruluĭ stâng.	Gritti. La picior. drept lamboŭ poster. mărişor, cel anterior nefiind destul de lung. La 89 amputaţia coapseĭ.	Reunire per primam.	Vindecat.	—	—	Revăzut în 94. Bontul se mişcă cu forţă, cicatricea e la spate şi nedurer.; rotula fixă, susţine toată greutatea corpuluĭ fără durere fără proteză.

No.	OPERATORUL	Sex şi vârstă	Felul boalei	Operaţia	Mersul post-operator	RESULTATUL		Starea bontului	Observaţiuni
						Vindecare	Moarte		
199	**Monod** 1888 (Bull. et mém. de la Soc. de Chir. 13 Juin 1888).	—	—	Gritti.	—	Vindecat.	—	-	—
200	**Leonte** 1888 (Spitalul 1893, p. 174).	45 ani Femee	Osteită cronică a tibiei drepte.	Gritti. Secţiunea tendonului tricipital.	Reunire secundară.	Vindecat în 35 zile.	—	Rotula bine consolidată, nedureroasă. Pilon la 60 zile cu punct de sprijin direct.	—
201	**Leonte** 1889 (Ibid.)	55 ani Bărbat	Distrugerea complectă a ambelor gambe prin sdrobire	Gritti la stânga supuraţia coapsei în terţul med. la dreapta.	—	—	Moartea doua zi.	—	—
202	**v. Bruns** 1889 (Beiträge z. klin. chir. Bd. 6. 1890)	39 ani Femee	Gang. gambei stângi prin embilie în artera poplitee.	Gritti. Lambourile cusute în T	Reunire per primam, afară de un punct necrozat pe lamboul poster. Se scoate cuiul după 12 zile.	Vindecare în 19 zile.	—	—	—
203	**v. Bruns** 1889 (Ibid.)	46 ani Bărbat	Sarcom al gambei ocupînd 2 treimi inferioare şi la spate întins până peste linia articul.	Gritti. Lamboul anter. mai lung ca de obiceiu, post. mai scurt. Sutura cutanată în Y.	Reunire per primam.	Vindecare în 22 zile.	—	—	Revăzut după 2 luni. Bontul frumos, rotund, susţine fără durere greutatea corpului. Rotula bine sudată.

204	**v. Bruns** 1889 (Ibid.)	60 ani Bărbat	De 20 ani ulcer cronic al gambei, degenerat de un an în cancer.	Gritti. Procedeul obicinuit. Drenuri.	Reunire per primam. După 15 zile se scot firele, cuiul şi drenul.	Vindecare 25 zile.	—	Rotula bine sudată. Bontul frumos.	—
205	**v. Bruns** 1889 (Ibid.)	61 ani Bărbat	Enchondrom al gambei cu pielea ulcerată ocupând două treimi infer.	Gritti. Suprafeţele osoase se adaptează de la sine. Sutura lambour. în Y.	Reun.p. prim. Intr'un colţ un punct necrotic marginal.	Vindecare în 24 zile.	—	—	—
206	**v. Bruns** 1889 (Ibid.)	16 ani Femee	Sarcom al epifizei super. a tibiei.	Gritti. Lamb. cad în ţesut. sănătoase. Reun. per primam.	In prim. zile dureri. Reunire per primam.	Vindecare în 17 zile.	—	—	—
207	**V. Wahl** 1889 (Ehrlich. Inaug. Dise. Dorpat 1901).	27 ani Bărbat	Osteo-sarcom al tibiei drepte.	Gritti. Modificat de *Melchiori-Albert-Harmsen*. Rotula fixată cu catgut à la *Stokes*.	Reunire p. p.	Exeat după 48 zile.	—	Bontul puternic şi nedureros la presiune.	—
208	**V. Wahl.** 1889 (Ibid).	47 ani Bărbat	Ulcere cron. ale gambei stângi.	Gritti	Uşoară nec. margin. a bonturilor.	Vindecat	—	Rotula bine fixată după 47 zile. Bontul frumos şi puternic.	—
209	**V. Wahl** 1889 (Ibid).	Femee	Fract. comp. supramaleolară a tibiei, smulgerea tendonului rotulian. Gangrena piciorului.	Gritti. Sutură	Desfac. suturei p. supuraţie. Vindecare p. s.	Vindecat	—	—	—
210	**V. Wahl** 1889 (Ibid.)	40 ani Bărbat	Gangrena senilă a piciorului drept.	Gritti	După 12 zile necroză într'un punct al lamb.	Vindecare	—	Bontul era nedureros la presiune.	—

No.	OPERATORUL	Sex şi vârstă	Felul boaleĭ	Operaţia	Mersul post-operator	RESULTATUL		Starea bontuluĭ	Observaţiunĭ
						Vindecare	Moarte		
211	**Sabanejeff** 1889 (Ehrlich. Inaug. Diss. Dorpat. 1891).	—	Cancer al gambeĭ stângĭ ganglionĭ inguinalĭ.	Gritti. Extirparea ganglionilor.	Necroză limitată a femuruluĭ cu eliminare spontanee.	Vindecat în 4 lunĭ.	—	Cu toată necroza femuruluĭ rotula n'a lunecat şi s'a fixat nedureroasă la pres. Aspectul bontuluĭ frum. Umblă în serviciŭ în cârje.	—
212	**Gorsky** 1889 (Ibid.)	55 anĭ Bărbat	Gang. spontanee a picior. drept.	Gritti	Lunecarea rotuleĭ după 18 zile. Se rezează şi se fixează cu bandeĭete diachilon.	Vindecat	—	—	—
213	**Bardeleben** 1889 (C. Nolte, Inaug. Diss. Berlin, 1890).	45 anĭ Bărbat	Fractură complicată şi cominutivă a gambeĭ drepte. Suppuraţie. Flegmon al coapseĭ.	Gritti. Rotula se fixează cu un fir de argint. Drenagiŭ.	Supuraţie, necroza parţială a lambourilor.	—	Sucombă după 17 zile.	—	—
214	**Bardeleben** 1889 (Ibid.)	23 anĭ Bărbat	Fractură cominutivă a gambeĭ drepte. Debridărĭ şi dezinfectărĭ. După 8 zile exarticulaţia cu păstrarea rotuleĭ, plaga necusută.	Gritti. 14 zile după exarticulaţie. Lambourile necusute.	Plaga vindecată per secundam în 37 zile.	Vindecare.	—	—	—

15	**Leonte** 1890 (Spitalul 1893, p. 175).	45 ani Bărbat	Fractură cominutivă a gambei drepte.	Gritti	Reunire per primam.	Vindecare	—	A 38-a zi rotula consolid. şi nedurer. Pilon cu punct de sprijin direct.	—
216	**Helferich** 1890 (Herda loc. cit.)	26 ani Bărbat	Cancer al penisului şi ganglionii inguin. La extirparea acestor din urmă se rezecă 12 cm. din A şi V femur de unde *gangr. gambei drepte.*	Gritti. Trombe în vene. Pelea nu se coase.	Necroză marginală a lamboului.	Vindecare în 107 zile. Ese cu o mică fistulă.	—	—	9 Iulie 1900. Bontul dureros, pacientul caşectic. Moare de metastase canceroase Bontul bun, dar n'a fost utilizat.
217	**Koch** 1890 (Ehrlich. Inaug. Diss. Dorpat 1891).	48 ani Bărbat	Sarcom mielogen al calcaneului şi tibiei.	Gritti. Fixarea rotulei cu un cuiu de fildeş. Drenagiu.	Supuraţie.	Vindecat în 43 zile.	—	Rotula puţin lunecată în jos dar fixată. Nedureroasă la presiune.	—
218	**Koch** 1890 (Ibid)	19 ani Bărbat	Fongus al art. tibio-tarsiene. Raclagiu, gangrenă consecutivă.	Gritti	Supuraţie puţină.	Vindecare.	—	Rotula fixată puţin sensibilă la presiune.	—
219	**Koch** 1890 (Ibid.)	69 ani Bărbat	Cancer al gambei drepte. Sifilis terţiar.	Gritti. Extirpare de gangl. canceroşi din regiunea poplitee şi inguinală.	Supuraţia fetidă a plăgei.	Vindecat.	—	—	Cu toate că rotula fusese fixată cu un cuiu şi sutură a lunecat. Amputaţia femurului în treimea superioară.
220	**Bardeleben** 1890 (C. Nolte, Inaug. Diss. Berlin, 1891).	64 ani Bărbat	Ulcer cronic al gamb. drepte gangrena piciorului drept.	Gritti. Rotula fixată cu sîrmă nichelată.	Plagă reunită per primam.	—	Sucombă după 11 zile de epuizare.	—	—

No.	OPERATORUL	Sex şi vârstă	Felul boalei	Operaţia	Mersul post-operator	RESULTATUL		Starea bontuluĭ	Observaţiunĭ
						Vindecare	Moarte		
221	**Bardeleben** 1891 (*Schnee*, loc. cit.	Bărbat 23 anĭ	Fracturĭ multiple ale gambeĭ drepte prin plăgĭ prin armă de foc. Tratament antiseptic, infecţiune	Gritti. Fixarea rotuleĭ cu sîrmă	—	Vindecat în 2 lunĭ	—	—	—
222	**Bardeleben** 1891 (Ibid.)	Bărbat 41 anĭ	Membru de polisinel consecutiv uneĭ paraliziĭ spinale infantile	Gritti	—	Vindecare.	—	Rotula s'a prins bine. Maĭ tîrziŭ amputaţia coapseĭ în treimea inferioară din cauza carieĭ femuruluĭ	—
223	**Helferich** 1892 (*Herda* loc. cit)	Bărbat 37 anĭ	Gangrena picioruluĭ drept. La 17 Martie amputaţie Pirogoff, gangrena continue	23 Mart. Gritti. Arterio-scleroză lambourile necusute	Supuraţie la 28 Martie, se apropie Iamb. printr'o sutură cu mătase	Exeat la 23 Martie, rotula nu e încă bine fixată, dar în poziţie bună	—	—	14 Martie. 94 Rotula fixă şi nedurer. bontul e bun şi ar suporta o proteză. Păstrează patul din ignoranţă
224	**Helferich** 1892 (Ibid.)	Bărbat 84 anĭ	Gangrena senilă a degetuluĭ mare sting	27 Maiŭ. 92 Amputaţie după Gritti. Arterioscleroză	Necroza marginală a lambourilor, care se elimină şi granulează	17 August. Exeat aproape cicatrizat	—	Rotula bine fixată, nedureroasă	—
225	**Helferich** 1892	Bărbat 28 anĭ	Sarcom al tibieĭ stîngĭ, la un lat de mână sub rotulă	Gritti.	Reunire per primam. După 13 zile umblă în cârje	Vindecare în 16 zile	—	Rotula fixată	93. Rotula fixă, cicatr. la spate, mobilă, bontul nedureros, suportă o proteză.

226	**Bardeleben** 1892 (*Schnee*, loc. cit.)	Bărbat 32 ani	Ulcer și elefantiazis arab al gambeĭ drepte	Gritti.	Reunire per-primam	Vindecare	—	Bontul excelent, pe el se sprijină bolnavul fără nicĭ o durere	—
227	**Bardeleben** 1892 (Ibid.)	Femee 70 ani	Gangrenă senilă a degetelor de la piciorul drept. Arteriosclerozǎ	Gritti. Sutură cu setolină, dren. Tromboza venelor profunde	Decubit sacral, edem al membruluĭ inferior stîng	—	Sucombă în colaps după 13 zile	La necropsie s'a constatat o sinostozǎ puternică între femur și rotulă. Tromboza arterei și veneĭ femurale drepte. Embolia pulmonareĭ drepte etc.	—
228	**Bohl** 1892 (Bohl Deut. Zeit. Chir. 1896, p. 172).	34 ani Bărbat	Ulcere multiple sifilitice ale gambeĭ stângĭ.	Gritti. Păstrarea ligamentuluĭ rotulian și prinderea luĭ la resturile posterioare ale capsuleĭ articulare.	Revărsat în bursa prerotuliană.	Vindecat per-primam. Pleacă după 52 zile.	—	Protează cu punct de sprijin la isclion si bont. Rotula bine fixată după a 3-a săptămână.	—
229	**Desguin** 1892 (Bull. de la soc. méd. d'Angers. Sept. 1892).	—	—	—	—	Vindecat	—	—	—
230	**Jaboulay** 1892 (Lyon médical Février 1895).	—	—	—	—	—	—	Resultat excelent.	—
231	**Leonte** 1892 (Spitalul 1893 p. 177).	20 anĭ t	Sdrobirea gambeĭ drepte dezarticulația gambeĭ cu ulcerația bontuluĭ.	Gritti	Reunire per-primam.	Vindecare	—	Rotula consolidată în 30 zile.	—

No.	OPERATORUL	Sex și vârstă	Felul boalei	Operația	Mersul post-operator	RESULTATU		Starea bontului	Observațiuni
						Vindecare	Moarte		
232	**Helferich** 1893 (Herda loc. cit.).	48 ani Bărbat	Cancer pe o cicatrice veche de necroză a tibiei stg. sub tuberozitatea anterioară subluxare, ganglioni inguinali.	Gritti	Reunire per primam.	Vind. în 27 zile. Extirparea ganglionilor inguinali.	—	Bontul nedureros, se sprijină și umblă cu un picior de lemn.	94. Din când în când dureri mari în bont, la mers bontul dureros, se servă de baston.
233	**Bohl** 1893 (loc. cit.).	12 ani Băiat	Osteomielită a tibiei stângi. Tot osul e atins. Tratament obicinuit fără succes.	Gritti cu păstrarea ligamentului rotulian.	Supurație	Vindecare în 2 luni	—	Rotula bine fixată	—
234	**Helferich** 1894 (Herda loc. cit.)	43 ani Femee	Ulcer cronic al gambei stg. 20 cm. lungime.	Gritti	Reunire per primam.	Vindecare în 27 zile.	—	—	Scrie că bontul e nedureros și bine conf suportă proteza.
235	**Helferich** 1894 (Ibid.)	25 ani Bărbat	Sarcom fascial al gambei drepte ganglion inguinal.	Gritti. Se extirpă gânglioni poplitei.	Reunire per primam.	Vindecat	—	—	—
236	**Le Dentu** 1894 (Bull. et mém. de la Soc. de chir. Paris Thése Chabrol 1901)	—	—	Gritti	—	Vindecare	—	Resultat satisfăcător; bol. se sprijină pe bont. Rotula perfect sudată.	—

7	**Le Dentu** 1894 (Ibid.)	—	—	Gritti	—	Vindecare	—	Resultat bun; rotula sudată bine, umblă pe bont.	—
238	**Tuffier** 1894 (Bull. et mém. de la Soc. de Chirurg. Paris 1900 p. 1028).	—	—	Gritti	—	Vindecare	—	—	—
239	**Sczypiroski** 1896 (Théses Lassalas şi Chabrol 1901. Paris. Gazette des Hôpitaux 1901).	24 ani Bărbat	Strivirea gambeĭ stângĭ. Amputaţia gambeĭ prin metoda circulară urmată de gangrenă întinsă p. la articulaţie.	Gritti. Fixarea rotuleĭ prin cercuire cu un fir de argint, străbătând din parte în parte ambele oase.	Reunire per primam.	Vindecat	—	—	Revăzut după 3 anĭ jum. Umblă sprijinit pe bont Radiografia arată un cal osos şi firul de argint intact.
240	**Rioblanc** 1895 (Lyon méd. 1895. p. 527).	22 anĭ Bărbat	Fractura complicată a gambeĭ drepte cu infecţiune.	Gritti. Fixarea rotuleĭ cu fire de mătase.	Reunire per primam.	Vindecare	—	După 6 jum. lunĭ bont rotund, cicatrice bună, rotula bineconsolidată la femur, indoloră la presiune. Se sprijină pe bont şi pe ischion la nevoe	—
241	**Sczypiorski** 1898 loc. cit. Asemine şi Bull. et Mém. de la Soc. de Chir. Paris, 14 Sept. 1900.	18 anĭ Bărbat	Strivirea gambeĭ stângĭ. Legătura tibialeĭ anterioare, încercare de conservare, gang.	Gritti. Procedeul ca la cazul preced. al autoruluĭ.	Reunire p. p.	Vindecare	—	—	Revăzut după 2 anĭ; umblă sprijinit pe bont Radiografia arată o sutură perfectă, firul de argint intact

No.	OPERATORUL	Sex şi vârstă	Felul boaleĭ	Operaţia	Mersul post-operator	RESULTATUL		Starea bontuluĭ	Observaţiunĭ
						Vindecare	Moarte		
242	**Sczypiorski** 1898 (Ibid).	23 anĭ Bărbat	Deslipirea traumatică a gambeĭ stângĭ.	Gritti. Lamboul ant. fiind insuficient, se face secţ. femuruluĭ în plină diafiză.	Urmările simple.	Vindecare	—	—	Revăzut după un an şi 2 lunĭ. Bontul excelent văzut la radiografie.
243	**Leonte** şi **Bardescu.** 1898 (Comunicată în scris).	40 anĭ Bărbat	Epiteliom al piciorul. drept.	Gritti.	Reunire per primam.	Vindecare.	—	Bontul bun şi nedureros.	—
244	**Leonte** şi **Bardescu.** 1898 (Ibid.)	44 anĭ Bărbat	Gangrena picioruluĭ stâng.	Gritti.	Reunire per primam.	Vindecare.	—	Bontul nedureros şi bine modelat.	—
245	**Leonte** şi **Bardescu** 1899 (Ibid.)	50 anĭ Bărbat	Fractur. cominutivă expusă a gambeĭ stângĭ, cu gangrenă şi septicemie consecutivă.	Gritti.	Supuraţia plăgeĭ; reunire secundară.	Vindecare.	—	Bontul modelat bine şi nedureros. Radiografia arată că rotula s'a sudat în bună poziţie.	—
246	**Bussière** 1899 (Revue de Chir. 1908, p. 306).	Bărbat	—	Gritti	—	Vindecare	—	Rezult. bun, rotula nu tocmaĭ în contact cu femurul.	—
247	**Bussière** 1899 (Ibid.)	—	—	Gritti	—	Vindecare	—	Rezult. perfect.	—

Scanned with OKEN Scanner

248	**Blum** 1899 (Thèse Chabrol și Lassallas. Paris 1901).	51 ani Femee	Sarcom al gambei stângi.	Gritti	Reunire p. p.	Vindecare	—	Bontul solid și indol. consolidare perfectă a rotulei. Radiografie.	—
	Poirier 1900 (Bull. et mém. de la Soc. de Chir. Paris 1900, p. 1027).	Tânăr	Strivirea gambei.	Gritti. Fixarea rotulei cu un cuiu.	—	Vindecare	—	Rezultat perfect.	—
249									
250	**Chalot et Mériel** 1900 (Archives prov. de Chirur. 1903. No. 7)	38 ani Femee	Osteo-sarcom al tibiei.	Gritti. Fixarea rotulei cu 4 fire de argint.	Reunire per priman.	Vindecare într'o lună.	—	Se sprijină pe bont după o lună pilon cu punct de reazim direct	După 2 ani bont f. frumos, nedurer., cicatr. mobil. Pe radiografie sutura osoasă perfectă.
251	**Blum** 1900 (Thèses Lassallas și Chabrol, Paris 1901).	53 ani Bărbat	Strivirea gambei drepte.	Gritti. Fără fixare specială a rotulei.	Ușoară suppurație, puțin profundă.	Vindecat în 30 zile.	—	Rotula fixată printr'un cal osos.	Bevăzut după 8 luni. se sprijină pe bont, higrăma prerotuliană. Radiografie: rotula bine coaptată și fixă. Forma bontului conserv.
252	**Termet** 1900 (Thése Lassallas Paris 1901).	20 ani Bărbat	Fract. gambei drepte și gangrenă consecutivă.	Gritti. Sutură osoasă cu 2 fire de argint laterale.	Reunire per primam.	Vindecat în 2 luni.	—	Cicatricea aproape terminală, lamboul anterior fiind prea scurt.	După 2 luni și jum. moare în serviciu de pneumonie. Sutură osoasă complectă, firele intacte și inchistate de periost.

No.	OPERATORUL	Sex şi vârsta	Felul boalei	Operaţia	Mersul post-operator	RESULTATUL		Starea bontului	Observaţiuni
						Vindecare	Moarte		
253	**Termet** 1900 (Ibid.)	35 ani Bărbat	Luxaţie complectă a piciorului stâng, înăuntru, maleola externă descoperită. Infecţiune şi gangrenă localizată prin tratament.	Gritti. Ca în cazul precedent Drenagiu.	Urmări simple După o lună a părăsit patul.	Vindecat în 39 zile.	—	Bontul excelent se sprijină pe el.	Revăzut după 0 luni şi după 1 şi jum. ani; Umblă sprijinit pe bont fără dureri, coapsa are acelaşi volum ca cea opusă.
254	**Engelbach** (Havre) 1900 (Thése Lassallas. Paris 1901).	42 ani Bărbat	Strivir gambei.	Gritti. Tecnica ca m. sus.	—	Vindecare în 44 zile.	—	Firele de argint au cedat şi rotula s'a aşezat calare pe marginea anterioară a secţiunei femurului bontul regulat, dar nu poate servi la sprijin.	—
255	**Leonte şi Bardescu** 1900	21 ani Bărbat	Gangrena picioruluĭ şi gambeĭ stângĭ endorterită obliterantă consecutivă febreĭ tifoide.	Gritti	Parte din lamboul anterior se sfacelează; reunire secundară.	Vindecare	—	Bontul nedureros şi bine modelat.	—
256	**Bardescu** 1901	19 ani Bărbat	Osteo-artrită tuberculoasă supurată a artic. tibio-tarsdreaptă.	Gritti	Reunire per primam.	Vindecare	—	—	—

257	**Sorel** 1901 (Thèse Lassallas 1901)	Bărbat 34 anĭ	Fractura gambeĭ drepte, plagă şi gangrenă consecutivă	Gritti. Fixarea rotuleĭ cu 2 fire de argint laterale. Drenagiŭ	Urmărĭ simple. După 35 zile lasă patul	Vindecat. Părăseşte spitalul după 3 luni	—	La radiografie se vede femurul secţionat oblic; un vîrf lateral a fost sensibil cât-va timp	—
258	**Bussière** 1901 (Revue de Chir. 1903; p. 306)	—	—	Gritti modificat.	—	Vindecat	—	Rezulatat perf.	—
259	**Bussière** 1901 (Ibid.)	—	—	Gritti modificat.	—	Vindecat	—	Rezulat. perf.	—
260	**Bardescu** 1902	32 anĭ Bărbat	Gangrena picioruluĭ stâng.	Gritti	Vârful lambouluĭ se sfacelează.	Vindecare	—	Bontul se prezintă în bune condiţiunĭ şi nedureros.	—
261	**Bardescu** 1902	40 anĭ Bărbat	Gangrena picioruluĭ drept.	Gritti	Reunire per primam.	Vindecare	—	Bontul bine modelat şi nedureros.	—
262	**Bălăcescu** 1903	Bărbat 30 anĭ	Gangrena picioruluĭ stîng cu edem întins pînă dedesubtuĭ tuberozităţeĭ tibieĭ.	ti modific Grit	Reunire p. p.	Vindecat	—	Rezultat perf.	După 3 lunĭ bolnavul scrie că bontul e nedureros şi-ĭ serveşte la mers.
263	**Bălăcescu** 1903	Bărbat 60 anĭ	Gangrenă la nivelul unuĭ bont de amputaţie a gambeĭ drepte.	Gritti modificat.	Gangrenă parţială a unghiuluĭ intern al lambouluĭ cut.	Vindecat	—	Rezultat perf.	După treĭ lunĭ bolnav. ne scrie că se găseşte foarte bine şi că bontul e nedureros servind la mers.
264	**Bălăcescu** 1903	Bărbat 35 an	Ulcer cronic al gambeĭ stîngĭ cu necroza tibieĭ.	Gritli modifit.	Reunire p. p.	Vindecat	—	Rezultat perf.	—

BIBLIOGRAFIE

Vincent V. Kern. Die Leistungen der chirurg. Klinik. d. Hohen Schuler zu Wien. 1805—1824.

Pirogoff. Klin, Chirurgie. Eine Sammlung von Monographien über die Wichtigsten Gegenstände der pracktischen Chirurgie. Leipzig 1854.

Gritti. Dell'amputazione del femore al terza inferiore e della dizarticulazione del ginocchio. Valore relativo di ciascuna, coll'indicazione di un nuovo metodo denominato amputazione del femore ai condili con lembo patellare. Milano. De Cristoforio 1857 p, 417.

Gritti. Ann. univ. di med. Milano 1857 CLXI.

Schuh. Ueber die Amputation nach Gritti. *Wien. med. Halle* 1863, IV, 451.

Schuh. Ueber die Amp. nach. Gritti. *Wien. med. Woch. 1864*, XIV, 1—4.

Mader. Ueber die Amp. nach. Gritti. *Wien. med. Woch.* 1864 XIV, 685.

Scholtz. Zur Amp. nach. Gritti, *Allg. mil. ärztl. Ztg.*, Wien, 1864, p. 131. *Allg. mil. ärztl. Ztg.*, Wien, 1864, 113.

Wodarski (G). Operatsia Gritti, *Med. Westnik. St. Petersburg.*, 1865, *V*, 342 şi 355.

Middeldorpf. Ein Fall von Gritti'scher Operation, *Wien. Med. Woch.*, 1865, XV, 786 şi 801.

Kittel (A.) De amputatione in tertia femoris parte a Gritti proposita, *Regimonti Pr.*, 1866.

Simon (G). Amputation nach Gritti. *Deut. Klinik.* Berl. 1866, XVIII, 306.

v. *Wahl (E).* Zur Casuistik der Gritti'schen Operation *St. Petersb. med. Ztschr.*, 1866, XI, 119—122.

Gurtl. Amputationen, Exarticulationen u. Rezectionen im Iahres-

bericht über die Leist. u Forsch. der gesam. Medizin 1866, B. II Absh. Berlin 1866.

Melchiori (*G*). Casi di amputatione col metodo del dott. Rocco Gritti, *Ann. univ di med.*, Milano 1867, CC, 368—380.

Dorffmeister (*A*). *Zur Kritik der Gritti'schen Operation*, Würzburg, 1867,

Szumanowski. Voyenno med. I. St. Petersb., 1868, III, pt. 2, 1 şi 253.

Hofmokl. Komplizirter Bruch des rechten. Unterschenkel; Amputation nach Gritti; Tod durch Pyaemie. *Wien. med. Presse*, 1868.IX, 746—749.

Sedillot. Contribution à la Chirurgie, I, II, 1868, p. 198.

Gritti (*R*). Exposition et démonstration d'une nouvelle méthode d'amputation de la cuisse, appeléc amputation du fémur aux condyles avec lambeau rotulien. *Congrès méd. de toutes les nations*, 1869. Bologne 1870, 357—359.

Ehrhardt (*C. F*). *Ueber die Gritti'sche Operations-methode*, Dresden 1869.

Pasquier. Thèse de Paris, 1871.

Danzel. Amputation des Oberschenkels nach Gritti. *Arch. f. Klin. Chir.* Berl. 1872, XV, 67—69.

Danzel. Verh. d. deutsch. Gesell. f. Chir. Berl. 1872, I, 137—141,

Hancook C. Operative Surgery on the foot and ankle joint 1873, p. 289.

Melchiori. Secondo caso di amputatione sofra condoloidea del femore con lemb. patellare, lettera II-a, *Ann. univ. di med.*, Milano, 1874, CCXXVII, 109—115.

Weinlechner, Ber d. K. K. Krankenhaus Rudolph-Stifung in Wien 1878, 426—428.

Kumar (*A*), *Ber d. K. K. Krankenh*, Wien 1879, 273—275.

Iacobson (W. H. A.) Two cases of amputation by the method of Gritti, as modified by Stokes, *Guy's Hosp-Rep.* Lond. 1878, 3 S. XXII, 211—220.

Child (*W*). Gritti's supra-condyloid amputation of the thigh, *Boston. Me. a. S. J.* 1879, C. I, 783.

Bryant, The Lancet, Lond. 1879, I, 10 şi 51.

Weir. Gritti's amputation, Syracouse, 1879. *Tr. M. Soc. N. J*, 1879, XV, 337—342.

Cacciopoli. Amputazion della coscia alla Gritti, *Ann. clin. d. osp. incur.*, Neapoli 1880, V. 391—397.

Evans (I. H.) Gritti's amputation. *Boston M et S* I. 1880. CII, 21.

Salzmann. Die Gritti'sche Operations-methode u ihre Verwerthung in der Kriegschirurgie, *Arch. f. Klin Chir.*, Berlin 1880, XXV, 681—690.

D'Ambrozio. Disarticulazione del ginocchio et l'amputazionne alla Gritti, *Movimento*, Napoli 1881, 341—349.

Notta. Amputation fémoro-rotulienne de Gritti, *Bul. et Mém. de la Soc. de chir. de Paris*, 1882, N. S 387—389.

Ollier. Traité des resections, 1885, p. 566.

Ried. Deutsch. Zeit. f. Chir. Leipzig 1886—1887, XXV, 245—259.

Asthoewer (W. L.) Köln (Bonn) 1887.

Voigt (H.) *Wien. med. Presse* 1888, XXIX, 360—362.

Glogan (G.). Zur Casuistik der Gritti'schen Amputation. Berlin. klin. Woch. 1888, XXV, 38—42.

Monod. Bull. de la Soc. de chir. Paris, 13 Juin 1888.

Simon. Operation de Wladimiroff Miculicz, *Thèse de Paris*, 1889.

Nolte (C.). *Zur Kasuistik etc.* Berlin 1890.

Kranzfeld. Eine neue osteoplast. Amputation-methode am Fusse. *Centralbl. f. Chir.* 1890.

Oliva (v.). *Beitr. z. klin. Chir.*, Thubingen 1890, VI, 229—252.

Gritti. Verh d. X. internat. med. Congr. 1890, Berlin 1891, III, 7 Abth. 245.

Tuffier. Bull. de la Soc. de chir. Paris, 1900, p. 1028.

Sabaneieff (I. F.) *Chir. Vestnik*, St. Petersb. 1890, VI, 14—26 *Protok zasied. Obstr. Kiewsk. Vratch.* 1889, III, 83—92.

Koch. Berlin Klin. Woch. 1891, p. 25.

Ehrlich. Ueber die osteopl. Amput. des Oberschenkels nach Gritti u. eine neue modification derselben nach Sabaneieff, Dorpat, 1891.

Bier Deut. zeit. f. Chir. Bd. 34, 1892.

Schnee (K. P.) *Die Resultate der Gritti'schen Operation*, Berl. 1892.

Desguin. Amputation de Gritti. *Ann. de la Soc. de méd. d'Anvers*, 1892, 215.

Leonte şi Drugescu. Câte-va consideraţiunĭ asupra amputaţiuneĭ osteo-plastice femuro-rotuliene după *Gritti*, *Spitalul*, 1893, XII, 171—181.

Kiriac. România Medicală, 1894.

Le Dentu. Bull. de Soc. de Chir. Paris 1894, p. 454.

Herda. Ueber die Resultate der Gritt'schen Amputation bei antiseptischer Wundbehandlung, nebst Mittheilung von 10 neuen Fällen, Greifswald 1894. *Münch. med. Woch.*, 1895, XLII, 3—7.

Faraboeuf. Précis de Manuel opératoire, 1895.

Delitzin. Opit. Vidiozmienienia osteo-plasticheskoi amputatsübedra, *Wratch*, St. Petersburg, 1895, XII, 669—673.

Rioblanc (G) Des résultats de l'opération de Gritti. *Lyon méd.* 1895, LXXVIII, 527—538.

Bohl. (E) Vorshlag die Patella nach der Gritt'schen Amputation in richtiger Lage zu erhalten, *Deut Zeitschr. f. Chir.* 1896, XLII, 172—177.

Tauber. Arch. f. Klin Chir. Bd. 34 1896.

Iacobson Annall. der russ. Chir. Heft 6, 1896.

Samfirescu şi Solomovicĭ. Nouvelle op. osteopl. dans la région tibio-tarsienne *Revue de Chir. No. 2, 1897.*

Ollier. Traité des resections, 1885, p. 566.

Ried. Deutsch. Zeit. f. Chir. Leipzig 1886—1887, XXV, 245—259.

Asthoewer (W. L.) Köln (Bonn) 1887.

Voigt (H.) *Wien. med. Presse* 1888, XXIX, 360—362.

Glogan (G.). Zur Casuistik der Gritti'schen Amputation. Beriin. klin. Woch. 1888, XXV, 38—42.

Monod. Bull. de la Soc. de chir. Paris, 13 Juin 1888.

Simon. Operation de Wladimiroff Miculicz, *Thèse de Paris*, 1889.

Nolte (C.). *Zur Kasuistik* etc. Berlin 1890.

Kranzfeld. Eine neue osteoplast. Amputation-methode am Fusse. *Centralbl. f. Chir.* 1890.

Oliva (v.). *Beitr. z. klin. Chir.*, Thubingen 1890, VI, 229—252.

Gritti. Verh d. X. internat. med. Congr. 1890, Berlin 1891, III, 7 Abth. 245.

Tuffier. Bull. de la Soc. de chir. Paris, 1900, p. 1028.

Sabaneieff (I. F.) *Chir. Vestnik*, St. Petersb. 1890, VI, 14—26 *Protok zasied. Obstr. Kiewsk. Vratch.* 1889, III, 83—92.

Koch. Berlin Klin. Woch. 1891, p. 25.

Ehrlich. Ueber die osteopl. Amput. des Oberschenkels nach Gritti u. eine neue modification dersellen nach Sabaneieff, Dorpat, 1891.

Bier Deut. zeit. f. Chir. Bd. 34, 1892.

Schnee (K. P.) *Die Resultate der Gritti'schen Operation*, Berl. 1892.

Desguin. Amputation de Gritti. *Ann. de la Soc. de méd. d'Anvers*, 1892, 215.

Leonte și Drugescu. Câte-va considerațiuni asupra amputațiuneĭ osteo-plastice femuro-rotuliene după *Gritti*, *Spitalul*, 1893, XII, 171—181.

Kiriac. România Medicală, 1894.

Le Dentu. Bull. de Soc. de Chir. Paris 1894, p. 454.

Herda. Ueber die Resultate der Gritt'schen Amputation bei antiseptischer Wundbehandlung, nebst Mittheilung von 10 neuen Fällen, Greifswald 1894. *Münch. med. Woch.*, 1895, XLII, 3—7.

Faraboeuf. Précis de Manuel opératoire, 1895.

Delitzin. Opit. Vidiozmienienia osteo-plasticheskoi amputatsübedra, *Wratch*, St. Petersburg, 1895, XII, 669—673.

Rioblanc (G) Des résultats de l'opération de Gritti. *Lyon méd.* 1895, LXXVIII, 527—538.

Bohl. (E) Vorshlag die Patella nach der Gritt'schen Amputation in richtiger Lage zu erhalten, *Deut Zeitschr. f. Chir.* 1896, XLII, 172—177.

Tauber. Arch. f. Klin Chir. Bd. 34. 1896.

Iacobson Annall. der russ. Chir. Heft 6, 1896.

Samfirescu și Solomovicĭ. Nouvelle op. osteopl. dans la région tibio-tarsienne *Revue de Chir. No. 2, 1897.*

Abrashanow. Annal. der rus. Chir. 1893, Heft. 2.

Demosthen şi Angelovicĭ. Un procedeŭ de amputaţie parţială a piciorului cu 2 lambouri, *Revista Sanitară* No. 3, 1897 p. 146.

Faure (J. L). Presse méd. 15 Fevrier, 1897.

Samfirescu. O nouă operaţie osteo-plastică în regiunea tibio-tarsienă. Monografie 1898.

Hilgereiner. Beiträge z. Klin. Chir. 1899 Bd. 24 p. 761.

Solomovicĭ. Valeur clinique des amputations osteo-plastiques *Revue de Chir.* 1898, p. 365.

Delbet. Bull. et mém. ds la Soc. de Chir. Paris. Dec. 1898 şi 1900 p. 1026 şi 1903 p. 89.

Poirier. Bull. de la Soc. de Chir. Paris. 1900 p. 1027.

Samfirescu. Amputations osteo-plastiques exper. Monogr. 1901

Sczipyorscki. Gazette des Hôpitaux, 1901, p. 29.

Chabrol. Thèse de Paris 1901.

Lasallas. Thèse de Paris, 1901.

Quénu. Bull. et mém. de la Soc. de Chir. Paris, 1903, p. 88.

Ricard et Tuffier. Buil. et mém. de la Soc. de Chir. Paris, 1903, p. 89.

Thoma Ionescu. Bull. et mém. de la Soc. de Chirurg. de Bucarest 1903.

Mériel. Amputation osteo-plastique de Gritti. *Arch. provinc. de Chirurg.* 1903, p. 409.

Bussière Revue de Chir. 1903, p. 306

TABLA DE MATERII

A

Abces al ficatului 92.
Ac de păr în apendice 189.
Adenom al ombiliculuĭ 431.
Agrafele Jacoël în fracturi 43, 44.
Amputaţia interscapulo-toracică 190 — osteoplastică a gambeĭ 141, 182 — osteoplastică a genuchiuluĭ 481.
Analize 47, 94, 191, 287.
Anastomoza spino-facială în paralizii 191.
Anevrism al arterei femorale 188 — arterio-venos al coapseĭ 46 — popliteu 480 — al trunchiuluĭ brachio-cefalic 93.
Anomalia intestinuluĭ subţire 32.
Anus contra naturei 142.
Aparat pentru cloroformizare şi *eterizare* 428.
Apendicită 26, 42, 43, 45, 46, 91, 141, 233, 241, 289, 335 — erniară supurată 232.
Asociaţiune de neoplasme 93, 188. 282, 283, 333
Autoplastic în ectropion cicatricial 182 — nazale 46.

B

Bibliografie 95.
Botriomicoză peritonio-apendiculară 286.

C

Căile de acces la splină 479.
Calcul renal 136 — uretral 93 — ureteral 46 = vezical 46, 187.
Calus patologic al umerusuluĭ luat drept osteo-sarcom 335.
Cancer al mameleĭ, operat prin procedeul Halsted 138 — al rinichiuluĭ 46, 141 — primitiv al amigdalelor 328.
Cheloid al cefeĭ 427.
Chirurgia în gangrena pulmonară 284, 333, 335 — în nefritele zise medicale 269 — ovarelor şi a trompelor 95.
Cholecistectomie pentru calcul 430.
Choledocotomie pentra calcul 286, 333, 425.
Cloazonarea basinuluĭ în perforaţiile rectale chirurgicale 335, 425.
Compendice de dentistică 96.
Congresul XV de chirurgie din Paris 96.
Corp străin în bronşe 46 — în esofag 144 — al genunchiuluĭ 190 — în higroma burseĭ psoasuluĭ 93 — în rect 140.
Craniectomie in epilepsie 181.
Cura radicală a ernieĭ crurale pe calea inguinală 331.

D

Degenerescenţă amiloidă a rinichiuluĭ 142.
Deslipirea juxta-epifizară a extremităţeĭ inferioare a femuruluĭ 34.
Diagnosticul în tuberculoza renală 430.
Dinţiĭ luĭ Hutchinson 83.
Diverticul al intestinuluĭ subţire 93, 284.
Diviziunea urinelor 327.

E

Ematocel peri-uterin 46.
Enterо-anastomoză cu agrafe metalice 143 — cu butonul Murphy 93.
Epiteliom al feţeĭ grefat pe lupus 141 — al limbeĭ 189.
Ernie inguinală prin lunecare 93.
Esofagotomie externă pentru corpĭ străinĭ 93, 279, 330, 337 — mediastinală posterioară 142.
Evidarea pelvisuluĭ pentru cancer 37, 85, 184, 276.
Excluziunea unilaterală a intestinuluĭ în anus contra natureĭ 334, 335.
Extirparea esofaguluĭ pentru cancer 93—totală a veziceĭ urinare 48.

F

Fapte şi observaţiunĭ 20, 59, 170, 256, 416, 475.
Faringotomie laterală pentru corp străin 190.
Fibrom al ligamentuluĭ larg 284 — nazo-faringien 44 — uterin 77, 85, 188, 232 — uterin cu torsiunea pediculuĭ 285—uterin degenerat 142 428.
Fistulă intestinală 431 — intestino-vezicală 144.
Fractura femuruluĭ cominutivă 427 —olecranuluĭ 93—rotuleĭ 431, 480.

G

Gangrena corpuluĭ pituitar prin fractura sfenoiduluĭ 287 — pulmonară lobară în bloc 430.
Gastrectomie întinsă pentru cancer 427 — pentru ulcer al piloruluĭ degenerat 180, 329.
Gastro-enterostomie pentru ulcer simplu 36 — laterală transformată în una în Y 429
Gastrostomie pentru cancer al esofaguluĭ 82 — temporară în ulceraţiunĭ faringiene 190.
Guşă retorsternală 183 — simplă basedowizată 275.

H

Hallux valgus 128.
Hemiatropie facială stîngă inferioară congenitală 284.
Hemirezecţia maxilaruluĭ inferior 188.
Hepatectomie pentru calcul 144.
Hidrocel simplu tuberculos 143.
Hidrosalpnix în trompă accesorie 287.
Histerectomie abdominală în fibrom uterin 97, 101, 283 — în sarcină la o achondroplazică 179 — în cancer 276.

I

Imperforaţie congenitală a anusuluĭ 475.
Incizia estetică în tumorile sînuluĭ 144, 332.
Injecţiile de parafină 190 — în deformaţiile nasuluĭ 47, 189.
Iritomie şi extracţie în cataractă 326.

K

Kist dermoid al ovaruluĭ 88, 142 — dermoid intra-testicular 333 — epiploic 427 — idatic în epiplocel inguinal 427 — idatic al ficatuluĭ 84 — idatic al rinichiuluĭ 43—vaginal dublu congenital 416.

L

Legăturĭ intrahepatice 433.
Lipom al colonuluĭ pelvien 92 — al mameleĭ 41.
Luxaţie congenitală a coapseĭ 284— a cotuluĭ 144, 188 — a nervuluĭ cubital 93.

M

Malaxarea plexuluĭ solar în diabet insipid 280.
Microbiĭ aeruluĭ în sălile de operaţie 143.
Mixom al membraluĭ inferior 428.
Moarte prin cloroform 281 — prin rachicocainizare 139 — subită în cursul saŭ după operaţia apendiciteĭ 285.

N

Nefrectomia 49, 193 — în idronefroza 43 — în pionefroza 43, 92, 185.

O

Obliteraţia congenitală a intestinuluĭ 142 — uretreĭ prin valvulă congenitală 92.
Ocluzie intestinală prin cancer cu ruptura intestinuluĭ 428.
Operaţia în deplasărĭ vezicale 190 — empiemuluĭ prin incizia verticală posterioară 480 — lui Halsted în cancerul sînuluĭ 285.
Orchidopexie 144, 188, 190.
Orchită prin efort 46.
Osteom al aductoruluĭ mijlociu 189 — al brachialuluĭ 46.

P

Paralizia radială în fractura umeruluĭ 285.
Parotidită supurată de origină otică 428.

Perforații intestinale fără leziuni externe 170.
Perineorafie prin interpunere 46.
Peritonită prin perforație a unui ulcer de stomac 427.
Picior strâmb congenital 427.
Pielonefrită calculoasă 42, 137.
Pilorectomie pentru cancer 136 — pentru cancer grefat pe ulcer 36— pentru ulcer 144.
Plagă prin armă de foc a creieruluĭ 144 — a rinichiuluĭ prin instrument tăetor 31.
Poliadenom al intestinuluĭ gros 432.
Prolaps rectal 83.
Prostatectomie peutru ipertrofie 43, 143, 145, 279, 330.
Pseudo-ermafrodit femenin 44

B

Rachicocainizare 86.
Radiografia în fracturi 93
Regenerarea corneeĭ în destrucțiunĭ prin supurație 20 — oaselor craniuluĭ după trepanație 33.
Relația posibilă dintre cancer și aria unuĭ nerv 240.
Restaurarea bolteĭ palatine după rezecția maxilaruluĭ superior 336 — frunțeĭ cu placă metalică 282 maxilaruluĭ inferior ca aparat protetic 143.
Rezecția condiluluĭ maxilaruluĭ inferior și ankiloză 93 — ganglionuluĭ cervical superior al simpaticuluĭ în ticul dureros al feței 431 — genunchiuluĭ 188 — genuchiuluĭ in ârtrita deformantă 427 — jumătățeĭ superioare a umerusuluĭ pentru osteo-sracom 334—intestinală pentru fistulă stercorală 88 — întinsă toracică în empiem 430 — intratoracică a esofaguluĭ canceros 283 — simpaticuluĭ cervical în epilepsie 86,277 — simpaticuluĭ sacrat, 1 — sternuluĭ pentru sarcom 279.
Rinoplastia prin metoda italiană 46.
Ruptura spontanee a artereĭ femorale 430.

S

Sac erniar dublu 93.
Sarcină extrauterină 44, 142, 188 gemelară 144.
Sarcom al buzeĭ inferioare 286 — cu mieloplaxe al tibieĭ 93.
Siringă pentru injecțiunĭ cu parafină 46—pentru rachicocainizare 44.
Societatea de chirurgie din București 31, 82, 136. 179, 232. 275, 326 — din Paris 42, 91, 141, 282, 332, 425, 479.
Societăți savante 31, 82, 136, 179, 232, 275. 326, 425, 479.
Splenectomie pentru ipertrofie malarică 329 — pentru ruptură 92.
Statistica operațiunilor practicate în anul 1902 în spitalul din Caracal 65 — Filantropia, serviciul ginecologic 256 — din Ploești 267 — Vidra (Putna) 59.
Sutura arterială 144, 187 — rotuleĭ cu cercuire 142, 143, 188, 285.

T

Tarsectomie în varus paralitic 286.
Tecnica operatorie în contra echinococozeĭ secundare :n kistele ficatului 429.
Tetanos chirurgical 189.
Torsiunea testiculuĭ 286.
Tratamentul anusuluĭ contra natureĭ 428 — fistulelor rectovaginale superioare 479 — fracturĕĭ coluluĭ umeral 333 — fractureĭ coapseĭ cu aparat de mers 335, 428, 430 — plăgilor abdominale 455. — Varicocelului prin procedeul Parona 183.
Traumatism al membruluĭ superior 46.
Tromboflebita sinusuluĭ în otită medie 143.
Tubercul cerebral 286.
Tuberculoza feseĭ după injecție cu tuberculină 283 — septicemică și reumatismală 189.
Tumoră a corpusculuĭ retro-carotidien 284 — epiploică din vase sanguine 427 — gazoasă a gâtuluĭ 143 — a lobuluĭ frontal 188 — a lojeĭ renale 432 — mixtă pararenală 286 — mixtă a parotideĭ 141, 190 — a intestinuluĭ subțire 189—polikistică perirenală 142 — vezicală 45.

U

Ulcerație a sĭnuluĭ 46.
Ulcer duodenal 34 — gastric 35.
Uretrectomie parțială pentru strictură 278.
Uter dublu 284.

V

Voginofixare 94.
Varice ale safeneĭ interne 144—limfatice în sarcină 43.
Volvulus al colonuluĭ pelvien 278.

TABLA DE MATERIĬ PE AUTORI

A

Alban Doran 287.
Albarran 46, 92, 142.
Ardouin 286.
Arrou 283.

B

Babeş Arghir 475.
Bălăcescu 128, 138, 278, 279, 330, 331, 433, 481.
Bălăcescu şi *Cohn* 337.
Balance Charles 191.
Bărdescu 33, 34, 39.
Bazy 42, 44, 92, 142, 143, 188, 189, 190, 285, 327, 430, 480.
Berger 46, 93, 142, 143, 190.
Bogdanovicĭ 31, 90, 139.
Botescu 32.
Brtn 190.
Broca 141, 143. 285.
Brun 285
Burghelea 59.

C

Cahier 46, 93, 191.
Carlier 46.
Carnabel 140.
Championnière 91, 143, 144, 188, 189, 427, 431, 480.
Chaput 92, 143, 335, 425.
Chauvel 141.
Cheatle Lenthal 240.
Cohn 269, 416.
Cohn şi *Bălăcescu* 337.
Costin 182, 326.
Crisocefal 140.
Cristeanu 232.

D

Delanglade 334.
Delangre 189.
Delagenière 144.
Delbet 46, 92, 144, 188, 190, 332 333, 334, 335, 428, 429, 430, 431.
Demoulin 283, 332.
Doyot 92.
Dujarier 44
Duma 83, 91.

F

Faure 93, 142, 144, 283, 285, 428.
Félizet 480.
Froelich 284.

G

Gérard-Marhant 44. 93, 190.
Gerota 455.
Gheorghiu 179.
Gunard 44, 46, 189, 285, 286, 332, 333, 427,

H

Hartmann 44, 285. 425, 426, 429, 432.
Herescu 49. 90, 92, 136, 137, 145, 279, 280, 330.

J

Jalaguier 92, 285, 336.
Ionescu 1 34. 36, 37, 40, 41, 82, 83, 84, 85, 87, 89, 101, 139, 180, 181, 182, 183, 184, 187, 193, 238, 241, 275, 276, 277, 279, 280, 289, 329,

K

Kallionzis 144.
Kelly 335.
Kirmisson 44, 46, 188, 284.
Kowler Annette 96.

L

Labbé 191.
Le Dentu 141.

Legueu 46. 93, 142, 285, 334, 426, 480.
Lejars 92, 141, 142, 144, 187, 187, 188, 190, 284, 430.
Lyot 428.

M

Mac Cann 94.
Malcolm 287.
Marion 190.
Mauclaire 189, 284.
Mayo Robson 48.
Michaux 285.
Mignon 141, 143, 284.
Monod 46, 93, 283, 332, 430, 479, 480
Monprofit 95, 188, 429.
Morestin 93, 141, 144.
Moser 141
Moty 42, 46, 93, 480.

N

Nanu 38, 40
Nélaton 45, 46, 188, 282.
Niculescu 83, 282.
Nimier 143.
Nocard 335.

O

Ombredanne 284, 428.

P

Pauchet 92,
Peyrot 431.
Picard 45,
Picqué 96, 141, 144, 189, 284.
Picqué şi *Toubert* 428.
Poenaru A. 26, 77.
Poirier 45, 188, 334, 427, 431.
Poncet 143, 189.
Popescu Al. 65
Potherat 46, 93, 142, 188, 284, 425, 428.
Pousson 431.
Pozzi 335.
Psaltoff 432.

Q

Quénu 43, 44, 141, 142, 143, 144, 189, 190, 282, 283 285, 332, 333 425, 420, 429 479, 480.

R

Racoviceanu 37, 86, 90-97, 136, 140, 183, 185, 232, 233, 276, 277, 281, 328, 329, 331.
Reclus 45, 284, 332, 425, 427, 480.
Reynier 45, 141, 143, 143, 285, 335.
Ricard 43, 144, 333, 425, 427.
Richard 187.
Riche 285.
Rickelot 45, 282.
Rochard 188, 190, 285, 427, 428, 431
Routier 43, 93, 142, 188, 191, 285, 334, 335, 480.

S

Samson Handley 287.
Schwartz 46, 91, 93, 142, 143, 190, 285, 286.
Segond 191, 333.
Şerbănescu 256.
Severeanu 170.
Souligoux 286, 430, 431.
Spencer Herbert 287.
Staicovici 20.
Ştefănescu-Galaţi 185, 187, 270, 281.
Ştefănescu Sache 85, 238.
Szczypiorski 430.

T

Témoin 45.
Terrier 92, 144. 285, 430, 431.
Tsakova 144.
Tuffier 43, 45, 141, 143. 144, 190, 282, 283, 284, 286, 333, 334, 426, 427, 428, 429, 431.

V

Vanwerts 334, 479.
Vasiliu C. 267.

W

Walker Downiv 47.
Walther 45, 46, 142, 143, 144, 188, 285, 286, 333. 430, 431.
Wasdin Eugène 287.